This is a digital copy of a book that was preserved for generations on library shelves before it was carefully scanned by Google as part of a project to make the world's books discoverable online.

It has survived long enough for the copyright to expire and the book to enter the public domain. A public domain book is one that was never subject to copyright or whose legal copyright term has expired. Whether a book is in the public domain may vary country to country. Public domain books are our gateways to the past, representing a wealth of history, culture and knowledge that's often difficult to discover.

Marks, notations and other marginalia present in the original volume will appear in this file - a reminder of this book's long journey from the publisher to a library and finally to you.

**Usage guidelines**

Google is proud to partner with libraries to digitize public domain materials and make them widely accessible. Public domain books belong to the public and we are merely their custodians. Nevertheless, this work is expensive, so in order to keep providing this resource, we have taken steps to prevent abuse by commercial parties, including placing technical restrictions on automated querying.

We also ask that you:

+ *Make non-commercial use of the files* We designed Google Book Search for use by individuals, and we request that you use these files for personal, non-commercial purposes.

+ *Refrain from automated querying* Do not send automated queries of any sort to Google's system: If you are conducting research on machine translation, optical character recognition or other areas where access to a large amount of text is helpful, please contact us. We encourage the use of public domain materials for these purposes and may be able to help.

+ *Maintain attribution* The Google "watermark" you see on each file is essential for informing people about this project and helping them find additional materials through Google Book Search. Please do not remove it.

+ *Keep it legal* Whatever your use, remember that you are responsible for ensuring that what you are doing is legal. Do not assume that just because we believe a book is in the public domain for users in the United States, that the work is also in the public domain for users in other countries. Whether a book is still in copyright varies from country to country, and we can't offer guidance on whether any specific use of any specific book is allowed. Please do not assume that a book's appearance in Google Book Search means it can be used in any manner anywhere in the world. Copyright infringement liability can be quite severe.

**About Google Book Search**

Google's mission is to organize the world's information and to make it universally accessible and useful. Google Book Search helps readers discover the world's books while helping authors and publishers reach new audiences. You can search through the full text of this book on the web at `http://books.google.com/`

MEDICAL SCHOOL
LIBRARY

# DEUTSCHE ZEITSCHRIFT

FÜR

# NERVENHEILKUNDE.

HERAUSGEGEBEN

VON

**Prof. Wilh. Erb**
Director der med. Klinik in Heidelberg.

**Prof. L. Lichtheim**
Director der med. Klinik in Königsberg.

**Prof. Fr. Schultze**
Director der med. Klinik in Bonn.

**Prof. Ad. v. Strümpell**
Director der med. Klinik in Erlangen.

REDIGIRT VON

A. STRÜMPELL.

## ZWÖLFTER BAND.

Mit 12 Abbildungen im Text und 12 Tafeln.

LEIPZIG,
VERLAG VON F. C. W. VOGEL
1898.

# Inhalt des zwölften Bandes.

## Erstes Heft

(ausgegeben am 30. December 1897).


Seite

I. Der Einfluss des Quecksilbers auf das Nervensystem des Kaninchens. Aus der medicinischen Klinik (Prof. Erb) und dem pathologischen Institut (Prof. Arnold) zu Heidelberg. Von Dr. Ludolph Brauer, Privatdocent an der Rupprecht-Carls-Universität. (Mit Tafel I—III) . . . . . 1

II. Ein Beitrag zu den primären combinirten Systemerkrankungen im Kindesalter. Aus dem patholog.-anatomischen Institut der Universität Strassburg i. E. (Director Prof. von Recklinghausen). Von Dr. med. Hans Luce, Assistent der medicinischen Univ.-Poliklinik zu Strassburg i. E. (Mit 1 Abbildung im Text und Tafel IV) . . . . . 68

III. Ueber Erkrankung des nervösen Apparates auf neuropathischer Grundlage. Aus der Klinik des Priv.-Doc. Dr. G. S. Rossolimo. Von Dr. M. S. Moltschanoff, Nervenarzt in Moskau. (Mit 3 Abbildungen im Text) . . . . . 98

IV. Besprechung.
Mittheilungen aus den Hamburgischen Staatskrankenanstalten. Herausgegeben von Prof. Dr. Lenhartz u. Prof. Dr. Rumpf. Unter Redaction von Prof. Rumpf in Hamburg-Eppendorf. (Strümpell) . . . . . 114


## Zweites Heft

(ausgegeben am 3. März 1898).


V. Ueber die Westphal'sche Pseudosklerose und über diffuse Hirnsklerose insbesondere bei Kindern. Von Prof. Dr. Adolf Strümpell in Erlangen . . . . . 115

VI. Zur Kenntniss der Dermatomyositis. Aus der medic. Abtheil. des allgem. Krankenhauses zu Gothenburg. Von H. Köster, Oberarzt . . . . . 150


19721

Seite

VII. Ueber chronische ankylosirende Entzündung der Wirbelsäule. Von Prof. Dr. Ch. Bäumler in Freiburg i. Br. . . . . 177

VIII. Untersuchung über das Verhalten der hinteren Wurzeln bei einem Falle von Tabes dorsalis. Aus der medicinischen Klinik (Prof. Erb) und dem patholog. Institut (Prof. Arnold) in Heidelberg. Von Dr. E. Dambacher . . . . . 184

IX. Besprechungen.

1. Die Geschwülste des Nervensystems (Hirngeschwülste — Rückenmarksgeschwülste — Geschwülste der peripheren Nerven). — Eine klinische Studie von Ludwig Bruns. (Rich. Pfeiffer-Cassel) . . . . . 196
2. A. Cramer, Gerichtliche Psychiatrie. Ein Leitfaden für Mediciner und Juristen. (Specht-Erlangen) . . . . . 197
3. O. Snell, Grundzüge der Irrenpflege für Studirende u. Aerzte. (Specht-Erlangen) . . . . . 197
4. M. Tippel, Leitfaden zum Unterricht in der Behandlung und Pflege der Geisteskranken für das Pflegepersonal. (Specht-Erlangen) . . . . . 198

## Drittes und Viertes (Doppel-)Heft

(ausgegeben am 19. Mai 1898).

X. Ueber die Veränderungen der motorischen Functionen bei Störungen der Sensibilität. Von A. v. Korniloff, Privatdocent zu Moskau 199

XI. Ein experimenteller Beitrag zur Frage der peripheren degenerativen Neuritis bei Tuberculose. Von Dr. Carl Hammer, Oberarzt an der medicinischen Universitätspoliklinik in Heidelberg. (Mit Tafel V und VI) . . . . . 215

XII. Ueber Epilepsia choreica. Von Prof. W. v. Bechterew in St. Petersburg . . . . . 266

XIII. Zur Pathologie der Hemiplegien im Gefolge des Keuchhustens. Aus der medicinischen Universitätspoliklinik zu Strassburg i. E. (Director Prof. Kohts). Von Dr. med. Hans Luce, ehem. Assistent der med. Poliklinik, z. Z. Assistent am Neuen Allgem. Krankenhause Hamburg . . . . . 272

XIV. Ein weiterer Fall von solitärer Tuberculose des Rückenmarks, zugleich ein Beitrag zur Lehre von der Brown-Séquard'schen Halbseitenlähmung. Aus der medicinischen Klinik des Prof. A. Strümpell in Erlangen. Von Dr. L. R. Müller, 1. Assistent der med. Klinik zu Erlangen. (Mit 2 Abbildungen im Text u. Tafel VII) 288

XV. Ueber Tabes dorsalis beim weiblichen Geschlecht. Von Dr. H. Kron, Nervenarzt in Berlin . . . . . 303

XVI. Ueber einen Fall von isolirter motorischer Aphasie ohne Agraphie (subcorticale motorische Aphasie?). Aus der Poliklinik des Herrn Prof. Oppenheim in Berlin. Von Dr. med. H. Idelsohn (Dorpat) . . . . . 324

Seite

XVII. Ein Beitrag zur Pathologie und pathologischen Anatomie der traumatischen Rückenmarkserkrankungen (sog. Hämatomyelie, secundäre Höhlenbildung). Aus der medic. Klinik des Prof. Strümpell zu Erlangen. Von Dr. Lax, prakt. Arzt in Zirndorf, und Dr. L. R. Müller, 1. Assistenzarzt an der med. Klinik in Erlangen. (Mit Tafel VIII) . . . . . 333

XVIII. Zur Casuistik der Erkrankungen des Conus terminalis. Von Dr. Georg Köster, Assistent an der Nervenabtheilung der medic. Universitätspoliklinik zu Leipzig. (Mit 2 Abbildungen) . . . 354

---

## Fünftes und Sechstes (Doppel-)Heft

(ausgegeben am 14. Juli 1898).

XIX. Ein pathologisch-anatomischer Beitrag zur Function des Kleinhirns. Von Dr. M. Sander, Frankfurt a. M. (Mit Tafel IX und X). 363

XX. Anatomische Untersuchung eines Falles von postdiphtheritischer Lähmung mittelst der Marchi-Methode. Aus der medicinischen Universitätspoliklinik zu Strassburg i. E. (Dir. Prof. Dr. Kohts). Von Dr. med. Hans Luce, ehem. Assistent der med. Poliklinik, z. Z. Assistent am neuen Allgem. Krankenhause zu Hamburg . 385

XXI. Beitrag zur Lehre von der Gehirnsklerose. Von Dr. H. Meine, Secundärarzt der psychiatrischen Klinik zu Basel. (Mit 2 Abbildungen und 1 Schriftprobe) . . . . . 394

XXII. Ueber einen in ätiologischer Beziehung unklaren Fall von Polyneuritis chronica mit spinalen Veränderungen. (Aus dem Laboratorium des Herrn Prof. H. Oppenheim in Berlin.) Von Dr. S. Winkler. (Mit Tafel XI und XII) . . . . . 402

XXIII. Klinischer Beitrag zur Lehre von der Dystrophia muscularis progressiva. Aus der Heidelberger medicinischen Klinik (Prof. Erb). Von Prof. J. Hoffmann. (Mit 2 Abbildungen) . . . 418

XXIV. Zur multiplen Herdsklerose. Von Dr. M. Probst, Emerit. klinischer Universitäts-Assistent der Landes-Irrenanstalt Wien . . . . . 446

XXV. Kleinere Mittheilungen.

1. Ein Fall von isolirter Lähmung des N. musculocutaneus. Aus der medicinischen Klinik von Prof. Erb in Heidelberg.) Von Prof. J. Hoffmann . . . . . 473
2. Acute spastische Spinalparalyse nach Influenza. Von S. E. Henschen, Professor in Upsala . . . . . 475

XXVI. Besprechungen.

H. Oppenheim, Die Geschwülste des Gehirns. — Die syphilitischen Erkrankungen des Gehirns. — Die Encephalitis und der Hirnabscess. (A. Hoche, Strassburg i. E.) . . . . . 482

# I.

Aus der medicinischen Klinik (Prof. Erb) und dem patholog. Institut (Prof. Arnold) zu Heidelberg.

# Der Einfluss des Quecksilbers auf das Nervensystem des Kaninchens.

Von

**Dr. Ludolph Brauer,**

Privatdocent an der Rupprecht-Carls-Universität.

(Mit Tafel I—III.)

Die Anregung zu der vorliegenden Arbeit fand ich in Beobachtungen und Ueberlegungen am Krankenbett. Im Anschluss an eine Quecksilberbehandlung kommen gelegentlich nervöse Erkrankungen vor, die den Symptomencomplex einer ausgebreiteten atrophischen Lähmung darbieten. Mehrere dieser Fälle sind als Polyneuritis beschrieben und auf die Quecksilbereinwirkung zurückgeführt worden, obwohl auch andere ätiologische Factoren dabei in Betracht zu ziehen waren. Ich hatte selbst Gelegenheit, eine derartige, nach einer Quecksilberkur entstandene ausgebreitete atrophische Lähmung, die nach den herrschenden klinischen Anschauungen und den Resultaten der in Anwendung gebrachten histiologischen Untersuchungsmethoden als Polyneuritis bezeichnet wurde, zu beobachten[1]), kam jedoch nach Erwägung der möglichen Krankheitsursachen unter Berücksichtigung der einschlägigen Litteratur zu der Ansicht, dass in dem Quecksilber in meinem Falle die Hauptursache der Erkrankung nicht zu suchen sei, und dass dieses auch in gewisser Weise zweifelhaft sei für die von anderer Seite als Polyneuritis mercurialis beschriebenen Krankheitsfälle.

Findet man in derartigen Fällen das Quecksilber als die Veranlassung schwerster Lähmungssymptome betrachtet, so bietet sich andererseits auch häufig Gelegenheit, das Quecksilber in seinem Einfluss auf das Nervensystem bei bereits bestehendem Nervenleiden zu beobachten. Es handelt sich dabei natürlich fast ausschliesslich um Krankheitsformen, die in Beziehung zur Syphilis gesetzt worden sind; ich denke im besonderen an die der Syphilis in ihrem weiteren Ver-

1) Letal endende Polyneuritis bei einem mit Quecksilber behandelten Syphilitischen. Berl. klin. Woch. 1897. Nr. 13.

lauf folgenden nervösen Degenerationszustände, z. B. die Tabes, weniger an die von frischen specifischen Gewebsveränderungen abhängigen Nervenleiden. Die Beantwortung der Frage, ob dieser ersteren Krankheitsgruppe gegenüber eine Quecksilberkur angebracht ist oder nicht, kann für den Kliniker hier und da recht schwer sein. Da es eine nicht zu leugnende Thatsache ist, dass unter dieser häufig so nutzbringenden Behandlungsweise sich gelegentlich auch eine Verschlimmerung des Leidens einstellen kann, so wird die Entscheidung, ob dem Kranken diese Therapie anzuempfehlen sei, nicht nur davon abhängen, wie sich der Arzt zu der Frage nach der Aetiologie des betreffenden Leidens stellt, sondern zum guten Theil auch von der Action, die er dem zu empfehlenden Medicamente auf das Nervensystem überhaupt supponirt. Dieser letzteren Frage sollen meine Versuche nachforschen.

Die tägliche Erfahrung lehrt, dass unter gewöhnlichen Umständen das Quecksilber in der zur Therapie angewandten Dosis keinerlei schädigenden Einfluss auf das Nervensystem ausübt. Es ist somit anzunehmen, dass in denjenigen Fällen, in denen dieses ausnahmsweise eintritt, das Metall entweder in abnorm grosser Menge in den Kreislauf gelangte, oder einen zur Ausübung des zerstörenden Einflusses besonders günstigen Boden fand; somit musste bei diesen Versuchen von vornherein darauf verzichtet werden, mit Giftdosen zu operiren, die nicht nach einiger Zeit unzweifelhafte Intoxicationserscheinungen hervorriefen. Die Dosirung musste eine möglichst hohe sein, doch nicht stets zu kurz dauernder, rasch tödtender Vergiftung führen. Hierbei war von vornherein zu erwarten, dass dank der bekanntlich sehr verschiedenen Toleranz einzelner Individuen einer Species gegen eine bestimmte Schädlichkeit eine längere Intoxicationsdauer bei einzelnen Thieren sich ergeben würde. Zu wünschen war eine Unterbrechung einzelner Versuche zu einem Zeitpunkte, an welchem die allgemeinen Intoxicationserscheinungen ihren Höhepunkt noch nicht erreicht hatten; sollte jedoch in diesen Fällen einem eventuellen negativen Resultate irgend welcher Werth beigelegt werden, so musste der Nachweis des Quecksilbers im Urin, sowie die klinische Beobachtung des Thieres zum mindesten eine leichte Mercurialisirung beweisen.

Sollten die Versuche für die Klinik von Nutzen sein, so musste bei denselben ganz besonders darauf gesehen werden, dass das Quecksilber nach Möglichkeit das einzige die Thiere schädigende Agens darstelle. Unzweifelhaft berechtigt das Thierexperiment ja nicht stets zu directer Exemplificirung auf den Menschen, wohl aber kann es dem Arzte neben der Entscheidung principieller Fragen eine Ergänzung seiner am Krankenbett gewonnenen Beobachtungsreihen bringen; es kann diesem letzteren Punkte aber nur dann gerecht

werden, wenn es in jenen Punkten möglichst einwandsfrei ist, in denen die parallele Beobachtung nur schwer zu eliminirende Schwächen zeigt; und bei der Beobachtung ätiologischer Momente am Krankenbett liegt diese Schwäche zumeist darin, dass die vermuthete ursächliche Schädlichkeit nicht die ausschliesslich einwirkende war. Daher war es zunächst mein Bestreben, das Hinzutreten complicirender Schädigungen, z. B. einer Infection, zu verhindern, alsdann alle ausserhalb der Allgemeinwirkung des zu prüfenden Metalles liegenden Einflüsse desselben hintanzuhalten.

Ausserhalb der Allgemeinwirkung eines metallischen Giftes liegen die localen Veränderungen, die dasselbe an der Applicationsstelle hervorruft. Bei dem Quecksilber werden dieselben je nach der Concentration und der Art der in Anwendung gebrachten Verbindung und nach der Applicationsmethode verschieden geartet sein. So werden z. B. einfache, lösliche Salze bei subcutaner Injection sich zum Theil mit dem lebenden Eiweiss zu einer festen Verbindung verknüpfen; es wird dadurch einerseits ein Theil des Gewebes zerstört, andererseits ein Theil des Giftes örtlich fixirt und so an einer Einwirkung auf den Organismus verhindert werden. Die gleichen Salze können nach Verbringung auf die Schleimhaut des Intestinaltractus oder der Athemwege durch Erregung einer hochgradigen Entzündung daselbst den Tod herbeiführen; endlich können intravenöse Injectionen zu rasch tödtender, ausgedehnter Blutgerinnung oder zur Bildung localer Thromben führen. Mit Recht betont Harnack,[1]) dass in vielen solcher Fälle fälschlich von einer Metallvergiftung gesprochen werde, da es sich hierbei vielmehr zum grössten Theil nur um die perniciösen Folgen localer Aetzung handele. Traten daher bei meinen Experimenten derartige Localwirkungen ein, oder gesellte sich diesen gar eine Infection hinzu, so wurde natürlich das Untersuchungsresultat nur mit Vorsicht zur Beurtheilung der Frage herangezogen.

Gelingt es nun aber auch, unter Vermeidung von Complicationen und unerwünschten Localreactionen, rein die Allgemeinwirkung einer Substanz auf den Organismus zu beobachten, so hat man damit doch noch keinen festen Boden zu Schlussfolgerungen über die eigentliche Wirkungsweise der Substanz auf jene von der Allgemeinwirkung betroffenen einzelnen morphologischen oder chemischen Bestandtheile des Gesammtorganismus. Die anatomischen und physiologischen Erscheinungen der zu beobachtenden Allgemeinwirkung des Giftes sind vielmehr auf zwei Factoren zurückzuführen, auf die

1) **Harnack**, Über die Wirkungen des Bleis auf den thierischen Organismus. Arch. f. exper. Pathol. u. Pharmakologie. 1878. Band IX, pag. 152—225.

eigentliche directe, specifische Wirkung des Giftes auf die einzelnen Theile des Organismus und auf die von dem Effekt dieser Wirkung abhängenden Folgezustände. Soll daher eine Untersuchung die Einwirkung einer bestimmten Substanz auf einen bestimmten Theil des Gesammtorganismus klarlegen, so hat dieselbe wohl zu unterscheiden, ob die an diesem Theile sich abspielenden Erscheinungen ausschliesslich durch den im Organismus circulirenden Stoff, gewissermassen also durch einen electiven Einfluss desselben hervorgerufen werden, oder ob es sich um eine indirecte Störung, einen Folgezustand der eigentlichen Giftwirkung handelt. Dem ersteren Punkte ist die Möglichkeit zu subsumiren, dass das Gift gleichzeitig, aber vielleicht in verschiedener Intensität, mehrere der chemischen oder morphologischen Körperbestandtheile schädigt.

Die Entscheidung dieser principiell so wichtigen Frage wird häufig auf Schwierigkeiten stossen. Sie ist zu versuchen durch Prüfung des Einflusses einer acuten Allgemeinvergiftung (acut im strengsten Sinne des Wortes) auf die einzelnen Theile des Organismus. Ferner kann es in einzelnen Fällen möglich sein, per exclusionem zu einem gewissen Resultat zu kommen, wenn es nämlich zu erweisen gelingt, dass die zu beurtheilende anatomische oder physiologische Störung sonst nie als Folgezustand irgend einer der anderweitigen auf das Gift zurückzuführenden Störungen eintritt. In dritter Linie kann die eventuelle Beobachtung dieser Störungen zu einem Zeitpunkte, an welchem anderweitige Giftwirkungen noch nicht hervorgetreten sind, von Bedeutung sein.

Für die Beurtheilung der thatsächlichen Folgezustände der Allgemeinwirkung eines Giftes tritt diese principielle Frage natürlich mehr in den Hintergrund; da es uns zumeist auf die Verhältnisse, wie sie uns in praxi entgegentreten, ankam, so war auch unser Bestreben in erster Linie darauf gerichtet, zu erforschen, ob es im Gefolge einer acuten oder einer den Zeitraum der üblichen Quecksilberkur etwa einhaltenden subacuten Allgemeinintoxication mit Quecksilber überhaupt zu nervösen Krankheitserscheinungen und zur pathologisch-anatomischen Documentirung derselben kommt. Hieran hatte sich die Frage nach der zeitlichen Stellung dieser Erscheinungen zu den anderweitigen der Intoxication folgenden Krankheitssymptomen zu reihen. Alsdann erst konnte unter Berücksichtigung der eben angeführten Momente die Entscheidung versucht werden, ob die nervösen Symptome als directe oder indirecte Wirkung des im Kreislauf circulirenden Giftes aufzufassen seien.

Es mögen nun zunächst meine Versuchsprotokolle folgen, denen der Uebersicht halber stets gleich auch das Resultat der anatomischen Untersuchung angefügt wurde.

# Versuchsprotokolle.

## Kaninchen I.

25. September — 14. December. Calomel per os. 2 Jahre alt, kräftig, weiblich. Gew. 3,610 — 2,500 Klgr. (vor Beginn und zum Schluss des Versuches).

Anfangs: Calomel 0,015; Tannalbin 0,3; Opii 0,005 täglich verfüttert; etwas Substanz geht hierbei stets verloren. Das Thier bleibt wohl, hat nur einmal 2 Tage lang Diarrhoe. Es wird Schwangerschaft constatirt. Ab 20. October täglich 0,05 Calomel mit obigem Zusatz. 8. November Partus von 4 schwächlichen Jungen, die bald sterben. Von jetzt ab täglich 0,15 Calomel mit Tannalbin und Opium. 16. November. Diarrhoeen. Calomel 0,3 pro die. 23. November. Im Urin Hg. und Alb. 2. December. Macies. 10. December. Heftige Diarrhoeen, hochgradige Macies. Keine Lähmungen. 14. December. In den letzten Tagen sehr matt, apathisch, starke Durchfälle. Um 2 Uhr Mittags noch lebend, sehr matt, ohne Lähmungen, hüpft noch. Um 4 Uhr in veränderter Lage todt gefunden, noch warm, keine Todtenstarre, sofort secirt.

**Section:** Gewebe sehr zäh und trocken. Nieren bedeutend vergrössert, Rinde verbreitert, starke röthliche Längsstreifung. weisslich verfärbte Grenzschicht. Darm: nekrotischer Geschwürssaum auf der Höhe der Querfalten des Coecum. 5 Lithopaedien. Nervensystem makroskopisch ohne Befund.

**Mikroskopisch:** a) Periphere Nerven. 1) Nerv in 1 Proc. Osmiumsäure und darauf Eosinglycerin. Zupfpräparat. Normales Aussehen. 2) Ulnaris und Medianus nach Marchi. Es finden sich einzelne Nervenfasern (etwa 1 Faser in einem gewöhnlichen Längsschnittpräparat) in Degeneration. Sonst völlig normales Bild. Ueberfärbung der Schnitte mit van Gieson'scher Lösung zeigt normale Axencylinder.

b) Rückenmark, Längs- und Querschnitte aus verschiedenen Höhen, ferner ein Ganglion intervertebrale mit Marchi, und darauf mit van Gieson behandelt. Kein pathologischer Befund.

c) Motorische Vorderhornzellen nach Nissl. Etwa $^1/_3$ der Zellen zeigt Abweichungen vom Aequivalentbilde in Form eines krümeligen Zerfalles einzelner Nissl'scher Zellkörperchen; die durch diesen Zerfall zu Tage tretenden Körnchen zeigen sich nicht sonderlich intensiv gefärbt. Der Zerfallsprocess betrifft theils nur Randpartieen der Zelle, theils weitere Abschnitte, einzeln auch fast alle Körperchen. Die Zellstructur ist in ihren Grundzügen erhalten. Keine groben Formveränderungen der Zellen. Keine freiliegenden oder verändert erscheinenden Kerne. Vergl. Fig. 2.

Die Gliakerne sind zum Theil auffallend gross.

## Kaninchen II.

21. September — 22. November 1896. Intravenöse Sublimatinjectionen nach Baccelli (1 pro Mille Sublimat, 3 pro Mille NaCl). $^1/_2$ Jahr alt. Gew. 1,950—2,130 Klgr. — Etwa alle 4 Tage 1 Cbcm. in eine Ohrvene. Das wenig gut genährte Thier nimmt Anfangs bei dem besseren Futter sehr zu. Erst am 28. October werden Diarrhoeen bemerkt. Es wird immer schwerer, zur Injection geeignete Venen zu finden, da dieselben thrombosiren. Am 29. October wird Schwellung und Röthung eines Ohres bemerkt, alsbald

auch des anderen Ohres. Diese sind heiss, das Thier frisst schlecht. 2. November. Die Ohren sind ganz kalt, kleine Nekrosen an den Hauptinjectionsstellen. Einzelne Venen wieder aufzufinden. 3. November: —1,5. 9. November: —3,0. Das Thier wird wieder magerer. 11. November: —1,5. 13. und 15. November je 4,5 Cbcm. — Urin deutlich Hg, mässig Albumin. Vorübergehend Ohrschwellungen. Diarrhoe.

19. November. Versuch, in eine Schenkelvene zu injiciren, misslingt. 22. November. Seit gestern Eiterung am Schenkel. Das Thier ist kräftig, relativ munter, putzt sich. Tod durch Aethernarkose.

**Section:** Guter Ernährungszustand. Keine Eitermetastasen. Niere: Rinde verbreitert, weissliche Strichelung.

**Mikroskopisch:** a) Peripherer Nerv in 1 Proc. Osmiumsäure; Celloidineinbettung; normales Bild.

b) Vorderhornzellen nach Nissl. Veränderungen analog wie bei K. I, nur sind bedeutend weniger Zellen erkrankt. Figur 9 zeigt eine besonders stark erkrankte Zelle.

**Kaninchen III.**

21. September — 24. October 1896. Gew. 3,680 Klgr. Hydrarg. salicyl. subcutan (2:100 Aq. dest.). Es löst sich nicht in Wasser, muss stets geschüttelt werden. Alle 3—5 Tage 1 Cbcm. in die Bauchhaut injicirt. Am 2. October Durchfälle. Wegen Unbrauchbarkeit der Lösung wird am 19. und 23. October je 0,1 Hydrarg. salicyl. in Paraffinsuspension injicirt. Schon bald nach der ersten Injection stärkere Durchfälle. Am 23. October starke Mattigkeit, keine Lähmungen. 24. October wird das Thier in Agone gefunden, Krämpfe werden nicht beobachtet. Tod durch Chloroform beschleunigt.

**Section:** Macies. Eitersack am Bauch. Keine Eitermetastasen zu finden. Nieren- und Darmveränderungen ähnlich wie bei K. I.

**Mikroskopisch:** a) Nerven: 1 Proc. Osmium; Celloidineinbettung, sowie Zupfpräparat; normaler Befund; ebenso bei Marchi u. van Gieson je ein Nervus peroneus, ischiadicus, ulnaris und medianus.

b) Rückenmark, Oblongata, Grosshirn und Kleinhirn nach Marchi und van Gieson. — Keine Degenerationsheerde. Desgleichen zeigen Präparate, die in Müller'scher Flüssigkeit vorbehandelt wurden, nach verschiedenen Färbemethoden durchaus normale Bilder.

**Kaninchen IV.**

30. September — 13. November. Gew. 2,700 Klgr. Ol. ciner. Es entstehen Nekrosen.

**Section:** Nicht weiter verwerthet.

**Kaninchen V.**

4. November — 8. November. Gew. 2,370 Klgr. 4. November — 0,1 Hydrarg. salicyl. in Paraffinsuspension in die Bauchhaut. Trotz reichlicher Dosen von Tannalbin heftige Durchfälle. Macies. 8. November ist das Thier um 9½ Uhr a. m. noch lebend, es hüpft matt herum, zeigt keine Lähmungen. Um 11 Uhr a. m. wird es todt gefunden.

**Section:** Macies. Sulziges Oedem an der Injectionsstelle. Nieren- und Darmveränderungen.

**Mikroskopisch:** a) Nerven: Ulnaris, Medianus, Ischiadicus; Marchi und van Gieson; normales Aussehen der Markscheiden und des Axencylinders.

b) Rückenmark (Längs- und Querschnitte), Cauda equina, Spinalganglion; Marchi und van Gieson; kein pathologischer Befund. Ein Oblongata- und ein Gehirnschnitt nach Härtung in Müller'scher Flüssigkeit, Kernpräparat. Kein pathologischer Befund.

c) Vorderhornzellen nach Nissl. Die gleichen geringen Veränderungen, wie bei K. VI.

**Kaninchen VI.**

4. November — 15. November. Gew. 2,000 Klgr. $^3/_4$ Jahr alt. Injection einer 1 proc. Lösung von Hydrarg.-Kalium-hyposulfurosum (Merck) in eine Ohrvene. Kein NaCl-Zusatz. 4. November — 3,0; 5. November — 3,5; 6. November — 4,0; 7. November — 7,0; Durchfälle. 8. November — 4,0; 9. November — 7,0; Macies. 10. November — 5,0; 11. November — 10,0. Urin enthält Hg und Alb. Das Thier wird sehr matt. 13. November — 7,5. 15. November — 7,5. Das Thier stirbt gleich nach der Injection unter kurzen, klonischen Krämpfen. Die Lösung hatte im kalten Zimmer gestanden.

**Section:** Mässige Macies. Darm- und Nierenveränderungen. Keine Thrombosirung der Arter. pulmonalis (auch auf Formol-Gefrierschnitten nichts davon zu finden). Gehirn und Rückenmark makroskopisch normal.

**Mikroskopisch:** a) Nerven: 2 verschiedene Nerven nach Marchi behandelt; einer dieser Nerven zeigt besonders reichlich die sich auch normaliter findenden schwarzen Kügelchen, jedoch nichts von eigentlicher Degeneration. Ein Nerv mit Osmium behandelt und in Celloidin eingebettet ist normal.

b) Vorderhornzellen nach Nissl. Nur etwa jede 4.—5. Zelle ist erkrankt. Es finden sich leichte Veränderungen an den Nissl'schen Körperchen, keine Veränderungen um den Kern.

**Kaninchen VII.**

28. October — 18. November. Injectionen wie bei K. VI, nur Dosis geringer, jeden 2. Tag 1,5 Cbcm. Am 6. November eine Infection an einem Ohr (Schwellung, Röthung, Hitze). Hier eine Venenthrombose, die sich sonst bei dieser Methode nicht findet. Am 12. November im Urin Hg erwiesen. Das Thier ist vor dem Tode sehr matt, zeigt aber keine Lähmungen. Durchfälle. Am 18. November todt gefunden, Todtenstarre.

**Section:** Ausgeprägte Erkrankung der Nieren. Section sonst nicht durchgeführt.

**Mikroskopisch** ist nach Behandlung mit Osmiumsäure ein Ischiadicus auf dem Querschnitt normal, ein Ulnaris zeigt auf dem Längsschnitt ziemlich zahlreiche Varicositäten, ist aber sonst normal.

**Kaninchen VIII, IX u. X.**

October und November 1896. Lewin'sche Sublimatinjectionen, subcutan, stets über dem linken Hinterbein.

Bei K. VIII und IX jeden 2. Tag 1,0 Cbcm. (im Ganzen 5 mal). Ausbildung nekrotischer Stellen an den Injectionsstellen, sowie einer Ischiadicuslähmung auf dieser Seite. Die Patellarreflexe sind nicht verändert Sonst keine Lähmungen. Beide Thiere sterben hochgradig abgemagert unter heftigen Durchfällen.

**Mikroskopisch:** Die Nervi Ischiadici beider Seiten nach Marchi und van Gieson behandelt. Die Nerven der rechten Seite sind normal. Links

sind die Markscheiden hochgradig verändert, massenhafte Zerfallskugeln, Körnchenzellen, die Axencylinder sind zum grossen Theil zu Grunde gegangen.

K. X bekam 2 mal 1 Cbcm. (mit 4 Tagen Pause); auch hier Nekrose und linksseitige Ischiadicuslähmung. Das Thier hat mehrere Tage lang Durchfälle, kommt sehr herunter, erholt sich aber wieder. Auch bessert sich die Parese etwas. Als das Thier nach ca. $2\frac{1}{2}$ Woche getödtet wird, humpelt es noch.

**Mikroskopisch** ein analoges Bild wie bei K. VIII und IX.

### Kaninchen XI.

26. November — 15. December 1896. Gewicht 2,550—1,930 Klgr. $1\frac{1}{2}$ Jahr alt, kräftig. Baccelli'sche intravenöse Sublimatinjectionen, wie K. II. Alle 2—3 Tage 3,0—5,0 Cbcm. Bald Durchfälle und Thrombosen am Ohr, Ohrschwellung und ab 4. December phlegmonöse Entzündung an einem Ohr und am Halse. 9. December. Urin enthält Hg. Ab 12. December, da zur Injection geeignete Venen nicht mehr zu finden, Calomel 0,5 per os. Starke Macies. 15. December. Das Thier ist sehr abgemagert. Starke Durchfälle, Mattigkeit und allgemeine Schlaffheit. Haarausfall, keine Lähmungen. Die Reflexe sind lebhaft (? ob gesteigert), keine deutliche Ataxie. Das Thier erstickt an einer Kapsel; als es Athemnoth bekommt, springt es noch herum. Die Schwellungen am Ohr waren wieder ganz zurückgegangen.

**Section:** Gewebe maximal ausgetrocknet. Darm- und Nierenveränderungen.

**Mikroskopisch:** a) Nerven: Vorderbeinnerv, 1 Proc. Osmium; Zupfpräparat, normal; Ischiadicus, Marchi und van Gieson; normal.

b) Rückenmark mit Nervenwurzeln und Gangl. intervertebrale; Marchi und van Gieson; normaler Befund.

c) Vorderhornzellen nach Nissl. Die Präparate sind nur zum kleineren Theil mit Immersion zu betrachten. Das Colophoniumxylol war zu dickflüssig und ist daher die Schicht auf den Präparaten zu dick. Einzelne Zellen lassen deutliche Veränderungen (Auflösung der N.-K. an der Peripherie der Zelle) erkennen.

### Kaninchen XII.

26. November 1896 — 19. Januar 1897. Gew. 2,620—2,130 Klgr. Injection intravenös von 1 Proc. Hydrarg. Kalium hyposulfuros. in 0,6 Proc. NaCl-Lösung. Anfangs hiervon alle 1—2 Tage 5 Cbcm. Das Thier kommt etwas herunter, hat leichte Durchfälle. Vom 7.—21. December mit einzelnen Unterbrechungen täglich 10 Cbcm. Am 13. December im Urin Hg. Stärkere Abmagerung, anhaltende Durchfälle. 21. December — 6. Januar Pause. Das herabgekommene Thier erholt sich wieder, wiegt am 6. Januar 2,500 Klgr.

Vom 6. — 15. Januar täglich mit einer Ausnahme 10 Cbcm. injicirt. 19. Januar wieder 10 Cbcm. Das Thier, das bei Fangversuchen noch kräftig und flink herumlief, in der Ernährung aber wieder heruntergekommen war, bekommt kurz nach der Injection klonische, kurzdauernde Krämpfe mit Opisthotonus. Unter kurzem Hüsteln tritt der Tod ein.

**Section:** Todesursache nicht zu erfinden. Keine Embolie oder Thrombosirung der Art. pulm. zu finden. Die Injectionsflüssigkeit war sehr kalt gewesen; möglicher Weise ist dieses die Todesursache. Nieren- und Darmveränderungen.

**Mikroskopisch:** a) Nerven: Plexus brachialis in 1 Proc. Osmiumsäure und darauf Eosin-Glycerin; Zupfpräparat, kein patholog. Befund. Ulnaris und Ischiadicus nach Marchi und van Gieson, und nach Marchi und Boraxcarmin; kein pathologischer Befund.

b) Rückenmark mit Wurzeln und Gangl. spinale; Marchi und Boraxcarmin, normal.

c) Vorderhornzellen nach Nissl. Etwa $^1/_3$ der Zellen zeigt Veränderungen an den Nissl'schen Körperchen in Form eines körnigen Zerfalles derselben; die Zerfallskörnchen sind gröber, als wie bei den bisher beschriebenen Zellen. Auch die ungefärbte Substanz hat vielfach einen leichten Farbenton angenommen. Veränderungen am Kern sind nicht nachzuweisen. Die Auflösung der Körperchen ist hauptsächlich an der Peripherie der Zelle zu sehen. Einzeln finden sich Zellen, die kleiner als normal erscheinen und in denen ein Zusammenballen der färbbaren Substanzportionen zu ziemlich groben, dunkel gefärbten Klumpen stattgefunden hat. (Man vergl. Figur 6.)

**Kaninchen XIII, XVII u. XVIII.**

Injection von Hydrarg. formamidat. (1 Proc.), Hydrarg. succinamid. (2 Proc.) und Hydrarg. Kalium jodat. ($3^1/_4$ Proc.) intravenös.

Alle drei Thiere starben unmittelbar nach der Injection unter den gleichen Erscheinungen (kurze klonische Krämpfe, Opisthotonus, Hüsteln). Es findet sich ausgedehnte Thrombosirung der Art. pulm. und des rechten Herzens.

**Kaninchen XIV.**

9.—21. December 1896. Gew. 2,420—1,600 Klgr. Behandelt nach gleicher Injectionsmethode wie K. XII. — 9.—13. December täglich 10,0 Cbcm. injicirt. Das Thier bekommt Durchfälle, wird sehr matt und elend. Der Urin enthält Hg und Alb. 14. December. 5,0 Cbcm. (letzte Injection). Zunehmende Kachexie, hochgradigste Mattigkeit, die Hinterbeine schleifen, das Thier ist wie kreuzlahm. Keine Differenz zwischen R. und L. 18. December. Das linke Hinterbein scheint schwächer als das rechte; das Thier ist so matt und elend, dass es sich überhaupt nicht recht auf den Beinen halten kann, so dass die Beurtheilung des Krankheitsbildes sehr erschwert ist. Hebt man das Thier an den Ohren hoch, so lässt es das linke Hinterbein tiefer hängen, als das rechte. Es bewegt aber links die Zehen noch, ebenso wie rechts. Keine Reflexdifferenzen. Nachdem das Thier in dieser Weise einige Minuten untersucht worden war, springt es vereinzelt wieder und lässt sich dabei eine Differenz in den Hinterbeinen nicht erkennen. 21. December. Das Thier blieb während der folgenden Tage in diesem Zustande, es war vielleicht nur noch matter und kachektischer. Eine Differenz in der Kraft der Hinterbeine war weiterhin nicht zu beobachten. Die Patellarreflexe sind sehr lebhaft. Da keine Aussicht besteht, das Thier über Nacht am Leben zu erhalten, wird es getödtet (beginnende Aethernarkose, darauf guillotinirt).

**Section:** Maximale Trockenheit der Gewebe. Herz auffallend schlaff. Starke Darm- und Nierenveränderungen. Gehirn und Rückenmark erscheinen gleichfalls ziemlich trocken. Makroskopisch lässt sich auf zahlreichen Querschnitten ein Anhaltspunkt für pathologische Veränderungen nicht finden.

**Mikroskopisch:** a) Nerven: Plex. brachialis 1 Proc. Osmiumsäure, Eosin-Glycerin; Zupfpräparat — normaler Befund. — Nerv. medianus — Marchi und van Gieson, normaler Befund.

b) Rückenmark mit Wurzeln und Ganglion spinale, Oblongata (Querschnitt), Cauda equina; Marchi und van Gieson, normales Bild.

c) Vorderhornzellen nach Nissl. Zum mindesten die Hälfte der Zellen zeigt deutliche Veränderungen. Starker körniger Zerfall vieler Nissl'scher Körperchen; dieselben sehen krümelig aus, wie zertrümmert; die Zerfallskörnchen haben sich zum Theil verstreut. Die Veränderungen sind zumeist an der Peripherie ausgeprägt; manche Zellen zeigen aber auch perinucleären Zerfall der Körperchen. Einzelne Zellen sind kleiner, als normal; in diesen haben sich die färbbaren Substanzportionen zum Theil zu grösseren dunklen Klumpen zusammengeballt. Zwischen diesen Klumpen finden sich kleinere Zerfallskörner. Auch hier sind Kernveränderungen mit Sicherheit nicht zu constatiren.

**Kaninchen XV.**

18.—22. December 1896. Klein, $^3/_4$ Jahre alt. Gew. 2,000—1,700 Klgr. Klinisch bei gleicher Behandlung das gleiche Bild wie K. XVI. Wird nicht verwerthet, da todtenstarr gefunden.

**Kaninchen XVI.**

18.—22. December 1896. Klein, $^3/_4$ Jahre alt. Gew. 2,260—2,000 Klgr. Injectionen wie bei K. XII. Täglich 15 Cbcm. in eine Ohrvene (18.—21. December). Am 21. December heftigste Durchfälle, sehr unsicher in den Bewegungen. 22. December, Morgens 10 Uhr, hochgradigste Mattigkeit, Seitenlage, bewegt sich nur noch wenig. Sehnenreflexe sehr lebhaft. 3 Uhr p. m. complete schlaffe Lähmung, Patellarreflexe und Cornearefiex vorhanden. Lidschluss schon bei Annäherung des Fingers an das Auge. Tiefe Athembewegungen. Verschiedene vergebliche Versuche, das Thier zu Bewegungen zu bringen; bald darauf tritt der Tod ein; keine Krämpfe.

**Section:** Macies. Darm- und Nierenveränderungen. Urin der Blase enthält Hg. Gehirn und Rückenmark sehr blutreich, besonders in der grauen Substanz.

Aeussere Umstände verhinderten die mikroskopische Verarbeitung.

**Kaninchen XX.**

6. — 12. Januar 1897. sehr stark. Gew. 4,000 — 3,850 Klgr. Behandlung wie K. XII. 6. — 9. Januar täglich 20,0 Cbcm. injicirt. 10. Januar. Das Thier ist sehr elend, hat starke Durchfälle. Bewegungen unsicher und ungeschickt. 11. Januar. Unsicherheit hat zugenommen, Verhalten wie bei K. XXI. Patellarreflexe sehr lebhaft (wohl unzweifelhaft gesteigert). 12. Januar todt aufgefunden.

**Section**: Darm- und Nierenveränderungen.

**Mikroskopisch:** 2 Nerven, Rückenmark; Längsschnitte und 2 Querschnitte, deren einer mit Wurzeln und Gangl. spinale; nach Marchi und v. Gieson; normaler Befund.

**Kaninchen XXI.**

6. — 14. Januar. Starkes Thier. Gew. 3,450 - 3,000 Klgr. Injectionen wie bei K. XII. Ab 6. Januar je 15,0 Cbcm. 4 Tage lang. 10. Januar. Das Thier ist sehr matt, hat starke Durchfälle. Rüttelt man es auf, so macht es unsichere und ataktische Bewegungen. Beim Vorspringen sind die Anstrengungen im Vergleich zum Resultat sehr gross. Die Reflexe sind sehr lebhaft. 11. Januar. Die Unsicherheit hat zuge-

nommen, doch erscheint das Thier wieder lebensfähiger als gestern. 12. Januar. Die Bewegungen des Thieres sind so unsicher, als habe es einen Rausch oder stände auf Glatteis; es rutscht mit den Vorderbeinen nach den Seiten auseinander. Zitternd und hastig, dabei häufig ausgleitend, holt es sich dann wieder zusammen, jetzt einen Buckel machend. Auch erscheint das Thier etwas kreuzlahm; die Hinterbeine werden, wenn nach hinten und aussen gelegt, nur langsam wieder herbeigezogen. Dabei wankt das Thier, gleitet oft aus und zittert. Die Haare sind rauh. Die Reflexe sind sehr lebhaft (unzweifelhaft gesteigert!), auch vom Periost der Vorderbeine aus bekommt man sehr lebhafte Reflexe, ebenso von der Tricepssehne. Soweit zu beurtheilen, sind keine eigentlichen Lähmungen vorhanden. An den Ohren emporgehoben, agitirt das Thier lebhaft mit den Hinterbeinen, hierbei werden die Zehen beiderseits gespreizt gehalten. 13. Januar, wie gestern, nur wieder matter. Oft langes Verharren in passiver Rückenlage und unsicheres Aufrichten aus derselben. (? Aengstlichkeit.) Respiration normal, Fresslust leidlich, Durchfälle. 14. Januar. Fast complete schlaffe Lähmung. Sehnenreflexe sehr lebhaft, oft mehrfache klonische Nachzuckungen. Im Verlauf des Tages mehrfach klonische Krampfanfälle. Bei starken Reizen Bewegungsversuche, die meist zu keinem Resultat führen und ausgesprochen ataktisch sind. Der Tod tritt langsam unter zunehmender Schwäche ein.

**Section** (etwa $1\frac{1}{2}$ Stunden post mortem): Macies, Gewebe trocken, starke Nieren- und Darmveränderungen. Gehirn und Rückenmark, makroskopisch auf zahlreichen Querschnitten besichtigt, zeigen nur eine leichte Hyperämie der grauen Substanz, sonst nichts Besonderes.

**Mikroskopisch**: a) Nerven: Ischiadicus, 1Proz. Osmiumsäure, Zupfpräparat, kein patholog. Befund; Medianus, Marchi u. v. Gieson, ziemlich zahlreiche schwarze Kugeln neben (? oder in) den Markscheiden, wie sich dieses auch in wechselndem Grade in normalen Nerven findet; keine Degenerationssymptome: somit normaler Befund.

b) Rückenmark mit Nervenwurzeln in Längs- wie Querschnitten, Marchi und van Gieson, normaler Befund.

c) Motorische Zellen aus der Oblongata nach Nissl gefärbt. Analoge Bilder wie die bei K. XXIV beschriebenen, etwa $\frac{1}{2}$ der Zellen krank.

d) Rückenmark (Querschnitte) und Kleinhirn, Alcoholhärtung, Celloidineinbettung, Weigert's Limitosenfärbung. Keine Theilungsfiguren an den Gliakernen. Wegen der Kerne der Ganglienzellen siehe im Text.

### Kaninchen XXII.

13. — 15. Januar 1897. Gew. 4,000 Klgr. Injectionen wie bei K. XII. 13. Januar 20 Cbcm., 15. Januar 20 Cbcm. Gleich hierauf tritt starke Unruhe ein und dann anscheinend ein tonischer Krampf im linken Hinterbein. Nach etwa 5 Min. wieder Ruhe. Das Thier hüpft jetzt ohne Lähmungen, ist aber sehr matt; es legt sich nach weiteren 5 Min. langsam um und geht in schlaffer Lähmung zu Grunde.

**Section** mikroskopisch nicht verwerthet, eine Thrombosirung der Art. pulm. fand sich nicht.

### Kaninchen XXIII.

19.—23. Januar 1897. Sehr starkes Thier. Injectionen wie bei K. XII. 19. Januar 15,0 Cbcm., 20. Januar 15 Cbcm.; Leichte Durchfälle, etwas

matt. 21. Januar 7,5 Cbcm. Durchfälle, Mattigkeit, keine Lähmungen, sehr lebhafte Reflexe. 22. Januar 7,5 Cbcm. Wie gestern, nur noch matter und schwächer, dabei deutlich unsicher in den Bewegungen. Reflexe zweifellos gesteigert, auch vom Periost auszulösen, klonusartig. Ungeschickter, breitspuriger Gang. 23. Januar 4 Uhr p. m. Das Thier ist sehr matt, liegt auf dem Bauch, hockt nicht mehr wie gewöhnlich, agitirt, an den Ohren hochgehoben, aber noch mit den Beinen, wenn auch sehr matt. Vielfaches Ausgleiten (wie K. XXI). Reflexe sehr lebhaft gesteigert. Bald nach diesen Anstrengungen stirbt das Thier.

**Section:** Macies sehr hochgradig. Nieren- und Darmveränderungen.

**Mikroskopisch:** a) Nerven: Ein Nerv nach Marchi und van Gieson; negativer Befund.

b) Rückenmark (Längs- und Querschnitt) sowie Nervenfaser aus der Cauda mit Ganglion spinale, Marchi und van Gieson; negativer Befund.

c) Vorderhornzellen nach Nissl. Etwa $^1/_2$ der Zellen zeigt Veränderungen, wie sie bei K. XXIV beschrieben sind, die Bilder sind jedoch nicht so klar und die perinucleären Veränderungen weniger häufig.

### Kaninchen XXIV.

20. — 24. Januar. Mittelkräftig. Gew. 3,000 — 2,650 Klgr. Injectionen wie bei K. XII. 20.—22. Januar je 15 Cbcm. injicirt. 23. Januar. Reflexe stark gesteigert, klonusartig. Leichte Ataxie, Mattigkeit, Durchfälle. — 24. Januar. Die Störungen in der Motilität, die sich gestern gegen Abend schon viel deutlicher ausgeprägt hatten, zeigen heute in der Frühe das Bild, wie es bei K. XXI unter dem 12. Januar beschrieben wurde. Die Reflexe sind klonusartig, die Unsicherheit und die allgemeine Muskelschwäche ist sehr deutlich. — Nachmittags 4 Uhr wird das Thier auf der Seite liegend gefunden. Keine Sehnenreflexe mehr, noch athmend, Agone, keine Krämpfe.

**Section:** Nieren- und Darmveränderungen.

**Mikroskopisch:** a) Nerven: Ischiadicus in 1 Proc. Osmiumsäure, Eosin-Glycerin, Zupfpräparat, Befund normal. — Ischiadicus und ein Vorderbeinnerv nach Marchi und van Gieson, normales Bild.

b) Rückenmark (Längs- und Querschnitt), Nervenwurzel mit Spinalganglion, Marchi und van Gieson, normaler Befund.

c) Vorderhornzellen nach Nissl.

Weit mehr als die Hälfte der Zellen zeigen sich deutlich verändert. Vielfach starker körniger Zerfall und Auflösung der Nissl'schen Körperchen an der Peripherie der Zelle. Die Zerfallskörner haben zum Theil das Aussehen von Tröpfchen, sind dick und rundlich; die Auflösung der N.-K. besonders häufig am Ansatz der Protoplasmafortsätze zu erkennen; einzelne dieser Fortsätze erscheinen sogar auf weitere Strecken ganz frei von N.-K. und führen nur noch Zerfallskörnchen. Mehrfach erscheinen die Nervenhügel dunkler als gewöhnlich, auch hier und da fein gekörnt. Die ungefärbte Substanz hat zum Theil einen leichten Farbenton angenommen. Es tritt diese Veränderung aber nicht so stark hervor, wie die Auflösung der Zellkörperchen.

Besonders ausgesprochen sind in diesen Präparaten die perinucleären Veränderungen. Der Zerfall der N.-K. ist in diesen Partieen ein ziemlich

starker. Der Kern erscheint auf diese Weise vielfach frei liegend, ist aber nirgends in seiner Lagerung in der Zelle nennenswerth verschoben. Die freiliegenden Kerne zeigen deutlich eine Abgrenzung gegen den Zellkörper, eine Membran. Diese Membran, die mit bestem Licht und schärfsten Linsen zu studiren ist, erscheint in zweifacher Gestalt, als einfache dunkle Kreislinie, oder als gleiche dunkle Linie, der aber nach aussen noch eine feine, farblose, leicht glänzende Linie dicht anliegt. Die Kerne erscheinen wie gewöhnlich ohne Faltung. Am Nucleolus ist nichts Besonderes zu bemerken. Im Allgemeinen erscheinen auffallend viel Zellen apyknomorph. Ob diese Zellen vergrössert (geschwellt) sind, kann ich nicht entscheiden. Die Gliakerne sind sehr deutlich und vielleicht etwas grösser als in der Norm. Man vergleiche Figur 7 und 8.

Einige Zellen erscheinen verkleinert und enthalten die färbbaren Partieen in Form gröberer Klumpen, die ziemlich intensiv gefärbt sind; daneben sieht man aber auch zahlreiche kleine Zerfallskörner.

Kernveränderungen zeigen auch diese Zellen nicht.

d) Grosshirn, Kleinhirn und Rückenmark. Alcoholhärtung, Celloidineinbettung. Weigert's Limitosenfärbung. Keine Vermehrungserscheinungen an den Gliakernen. Wegen der Kerne jener kleinererscheinenden Ganglienzellen siehe im Text.

---

Zunächst möge die Besprechung des klinischen Theiles meiner Versuchsergebnisse folgen.

Es wurden im Ganzen 23 Kaninchen[1]) behandelt; zum grössten Theil stand mir ein vorzügliches, gut gewartetes Thiermaterial zur Verfügung. Bei der Protokollirung wurde im Allgemeinen so vorgegangen, dass das erste Auftreten regelmässiger stärkerer Durchfälle, der positive Nachweis von Quecksilber oder von Albumin im Harn, sowie mit besonderer Sorgfalt das erste Auftreten klinischer Symptome seitens des Nervensystems registrirt wurde.

Zum Nachweis des Quecksilbers im Harn bediente ich mich der Methode von Fürbringer[2]) mit der von Nega[3]) angegebenen Modification. Die anscheinend sehr empfindliche Methode von Jolles[4]) wurde mir leider erst später bekannt.

Zunächst wurde nun versucht, eine chronische Quecksilbervergiftung durch Verfüttern von Calomel zu erzielen (K. I.). Um den zu

1) Versehentlich wurde bei der Benennung der Thiere die Zahl 19 überschlagen.

2) Fürbringer, Quecksilbernachweis im Harn mittelst Messingwolle. Berl. klin. Woch. 1878. p. 332.

3) Nega, Vergleichende Untersuchungen über die Resorption und Wirkung verschiedener zur cutanen Behandlung verwandter Quecksilberpräparate. Strassburg bei Trübner 1884.

4) Jolles, Über eine einfache und empfindliche Methode zum qualitativen und quantitativen Nachweis von Quecksilber im Harn. Wiener med. Presse. 1895. Nr. 43. Refer. Fortsch. d. Medicin. 1896. Seite 260.

erwartenden Durchfällen und der Entzündung der Schleimhaut des Intestinaltractus möglichst entgegenzuarbeiten, wurde mit der Giftdosis stets gleichzeitig eine geringe Quantität Opium purum und etwas Tannalbin verabfolgt.[1]) Die Methode erwies sich nicht als zweckmässig; selbst bei dieser Applicationsweise ist eine Localwirkung nicht sicher auszuschliessen; beim Verfüttern ist ein Verschütten von Substanz kaum zu vermeiden, und versucht man das Pulver in Gelatinekapsel zu geben, so kann gegen Ende des Versuches, wenn die Schleimhäute durch den starken Wasserverlust, den das Thier erlitten hat, sehr trocken sind, die Kapsel gar im Halse stecken bleiben und, wie uns dieses bei K. XI passirte, Erstickungstod herbeiführen.

Bei einer Reihe von Versuchen bediente ich mich der subcutanen Injection des Giftes. Als Repräsentanten eines schwer löslichen Salzes verwandte ich Hydrarg. salicyl. (K. III u. V); fein vertheiltes metallisches Quecksilber wurde in Form des Ol. einer. gegeben (K. IV); in Nachprüfung der Versuche Heller's wurden Lewin'sche Sublimatinjectionen gemacht. Drei dieser letzteren Beobachtungen habe ich als K. VIII—X aufgeführt. Die nach Lewin's Vorschrift zur Syphilisbehandlung intramusculär zu applicirenden Sublimatinjectionen erzeugen bei Kaninchen, subcutan angewendet, zumeist ausgedehnte Nekrosen; es kommt zudem zu einer directen Schädigung nahe liegender Nervenbahnen. So kam es bei den mitgetheilten Fällen, in denen die Injectionen stets nur über dem linken Hinterbein ausgeführt wurden, jedesmal zu einer ganz typischen einseitigen Ischiadicuslähmung. Für meine Zwecke in gleicher Weise unbrauchbar erwiesen sich die Injectionen mit Hydr. salicyl. und Ol. einer. Ersteres veranlasste Abscessbildung, (K. III) resp. Bildung eines sulzigen Oedems (K. V); das letztere liess es zu tiefgreifender Nekrose kommen (K. IV).

Die besten Dienste leisteten mir unzweifelhaft intravenöse Injectionen, die unter Einhaltung der nöthigen antiseptischen Cautelen mit der Koch'schen Spritze ausgeführt wurden. Hat man Kaninchen mit grossen Ohren zur Hand, so bieten sich der Injection wenig Schwierigkeiten; nur ist dieses Verfahren natürlich etwas zeitraubend. Es ist zu empfehlen, die Ohren sehr sorgsam zu rasiren und so lange, wie eben möglich, in die grosse Randvene zu injiciren. Injectionen in die Venen der Extremitäten sind bedeutend schwieriger auszuführen.

Baccelli's Verfahren wurde an zwei Thieren geübt (K. II u. XI).

1) Wegen der Einzelheiten sei im Allgemeinen auf die vorstehend mitgetheilten Krankengeschichten verwiesen, wo alles Wichtigere über die eingeschlagenen Maassnahmen, sowie auch namentlich über die zeitliche Aufeinanderfolge der einzelnen klinischen Symptome zu finden ist.

Ich gab dasselbe jedoch dann auf, da ich mich wie Dinkler[1]) von dem Auftreten ausgedehnter Thrombosirung der zur Injection benutzten Venen überzeugte. Es machten diese Thrombosen sogar eine Weiterbehandlung der Thiere nach dieser Methode unmöglich und zwar zu einem Zeitpunkte, an welchem die in Anwendung gebrachten Dosen es noch nicht zur vollen Ausbildung der Intoxicationssymptome hatten kommen lassen. Eines dieser Thiere wurde dann getödtet (K. II), das andere (K. XI) erstickte, wie gesagt, als es schon recht kachektisch war, an einer Gelatinekapsel. Die Thrombosirungen brachten aber noch eine weit unangenehmere Folge mit sich. Es trat nämlich mehrfach ein entzündliches Oedem an den Ohren auf, auch kam es zur Bildung von Nekrosen.

In dem Bestreben, dem Kreislauf möglichst grosse Quecksilbermengen auf einmal einzuverleiben, versuchte ich die intravenöse Injection von Hydrarg. formamid. (1 Proc.), Hydr. succinamid. (2 Proc.) und des Doppelsalzes Hydr. Kal. jodat. ($3^1/_4$ Proc.). Alle drei Verbindungen erwiesen sich als völlig ungeeignet, da sich sofort ein grosser zusammenhängender rother Thrombus im rechten Herzen und in der Art. pulm. bildete (K. XIII, XVII, XVIII).

Endlich versuchte ich alsdann das von Dreser[2]) empfohlene Hydrargyrum-Kalium hyposulfurosum. Dieses Präparat erwies sich in jeder Weise brauchbar, da es bei völlig einwandsfreier Versuchsanordnung dem Kreislauf sehr grosse Quecksilbermengen einzuverleiben gestattete. Dasselbe genügt den Anforderungen, die man an ein Metallsalz zu stellen hat, welches zu Studien über die Allgemeinwirkung eines Metalles auf den thierischen Organismus verwendet werden soll. Das farblose, in Wasser leicht lösliche, krystallinische Doppelsalz $[5\,K_2S_2O_3 + 3\,Hg(S_2O_3)_2]$ erzeugt in schwach alkalischen Eiweisslösungen keine Fällung; es ist in 1 proc. Lösung schwach alkalisch, wird aus dieser durch Zusatz von 1 Proc. Kalilauge oder 5 Proc. Kal. karbonic. nicht gefällt; die geringen Mengen Kalium, sowie Unterschwefelsäure, die mit dem Salz dem Organismus zugeführt werden, sind diesem gegenüber als indifferent anzusehen, zumal dieselben sich von dem Salze, welches ja nicht plötzlich zufällt, doch nur langsam abspalten, und so reichlich Zeit gegeben ist, sie zu binden. Der Metallgehalt des Salzes ist ein ziemlich hoher, Dreser fand ihn 31,41 Proc. Es entspricht nach dem Gehalt an Hg 2,32 Gr. des Salzes 1 Gr. Sublimat. Während sich

1) Dinkler, Über die Wirkung und Verwendbarkeit der von Baccelli empfohlenen intravenösen Sublimatinjectionen. Berl. klin. Woch. 1895. Nr. 18. In der Arbeit findet sich auch weitere Litteratur über dieses Thema.

2) Dreser, Zur Pharmakologie des Quecksilbers. Arch. f. exp. Pathol. u. Pharmak. 1893. Bd. 32. Seite 458.

bei Kaltblütern nach Anwendung des Hydrarg.-Kalium hyposulfurosum im Vergleich mit anderen Hg-Salzen die Giftwirkung in auffälliger Verlangsamung zeigt, ist das Salz bei Warmblütern, wenn in dem eben angegebenen Verhältniss ordinirt, ebenso giftig, wie der Sublimat. Zur intravenösen Injection ist das Salz durchaus geeignet; es ruft keine locale Schädigung des Gefässes hervor, veranlasst somit keine Thrombosirung der zur Injection verwandten Vene. An der Einstichstelle kommt es ja natürlich, dank der Verletzung der Gefässwand, zu einem Thrombus; ich sah aber bei meinen zahlreichen Injectionen nur einmal (K. VII) einen sich weiter ausdehnenden Gefässverschluss; da es damals aber zu einer, wenn auch nur kurz dauernden Entzündung kam, so ist die Schuld hierfür einer Infection beizumessen.

Rille[1]) und später Wälsch[2]) betonen, dass die starke Zersetzlichkeit des gelösten Salzes ein nur schwer corrigirbarer Fehler desselben sei und die häufige Anfertigung frischer Lösungen nöthig mache. Auch ich überzeugte mich hiervon; man kann dem aber in gewissen Grenzen durch Zusatz von Kochsalz (0,6 Proc.), sowie besonders durch strengen Lichtschutz und Kühle begegnen.[3]) Im Hinblick auf die Wirksamkeit des Präparates ist die leichte Dissociirbarkeit desselben als erwünscht zu betrachsen, solange diese Eigenschaft es nur nicht zu örtlicher Wirkung, so z. B. bei der von uns gewählten Applications-

1) Rille, Über Behandlung der Syphilis mit Kaliumquecksilberhyposulfit. Wiener med. Presse. 1896. Seite 89.

2) Wälsch, Über Behandlung der Syphilis mit Kaliumquecksilberhyposulfit. Prager med. Woch. 1896. Nr. 30. Siehe auch Merck's Jahresberichte 1893 u. 1896.

3) Rille und Wälsch fanden nach Injection dieses sonst nicht ätzenden Quecksilberpräparates in das Gewebe an der Applicationsstelle die gleichen unerwünschten Localwirkungen, wie man selbige auch sonst nach der Injection von Quecksilberverbindungen findet. Die leichte Zersetzlichkeit des Präparates hatte das Metall eben alsbald in Beziehungen zum lebenden Eiweiss treten lassen und somit Eiweisscoagulation bewirkt. Es dürfte sich dieser letztere Übelstand durch Zusatz von NaCl zur Lösung vermeiden lassen, da, wie wir seit den Arbeiten von Stern (Berl. klin. Woch. 1870 Nr. 35 u. 1871 Nr. 5) und von Müller (Ebenda 1870 Nr. 35, 1871 Nr. 49) wissen, diese auch bei Injectionen von Sublimatlösung sich einstellende Eiweisscoagulation sich so in gewissen Grenzen verhindern lässt, ein Verhalten, welches 1880 v. Mering auch bei gewissen organischen Hg-Verbindungen bestätigt fand.

Sollten daher diese Mittheilungen die Anregung zu nochmaligen Versuchen mit dem Dreser'schen Präparat geben, so dürfte es rathsam sein, von diesem Verhalten Gebrauch zu machen. Die Lösung, die zur Erleichterung der Controle auf etwaige Niederschläge in ein weisses Glas zu füllen ist, müsste in lichtsicherem Futteral und kühl aufbewahrt werden. Ein Kochsalzzusatz wäre ganz besonders bei subcutaner Injection zu empfehlen. Bei der leichten Löslichkeit des Salzes dürfte es zudem mühelos sein, abgewogene Mengen desselben stets erst kurz vor dem Gebrauch in steriler Kochsalzlösung zu lösen.

weise zur Blutgerinnung, kommen lässt. Um so eher wird es eben im Blut zur Bildung löslicher Quecksilber-Eiweissverbindungen kommen. Dass es im Blut zu einer löslichen Verbindung kommt, giebt den principiellen Unterschied der Allgemeinwirkung der Hg-Salze der Localwirkung gegenüber ab. Bei allen örtlichen Schädigungen durch Quecksilberverbindungen kommt es durch die Verbindung des Quecksilbers mit den Eiweisskörpern zu unlöslichen Verbindungen, zur Verätzung im weiteren Sinne des Wortes. Auch die Allgemeinwirkung des Quecksilbers würde nur in einer sich in einer anderen Art äussernden „Aetzwirkung" bestehen, fänden sich nicht im Säftestrom die Vorbedingungen, die die Bildung löslicher Eiweiss-Quecksilberverbindungen veranlassten und es so ermöglichten, dass das Metall in Beziehung zur Zelle träte, ohne deren Protoplasma sofort zur Gerinnung zu bringen.

Betrachten wir nun zunächst die verschiedenen Symptome, die bei den einzelnen Vergiftungsversuchen zu Tage traten, in der zeitlichen Folge ihres Einsetzens.

Eine nicht auf grobe Blutveränderungen zurückzuführende momentane Allgemeinwirkung der intravenösen Injection (und nur bei dieser Applicationsmethode ist für das untersuchte Gift streng genommen eine solche Wirkung überhaupt zu erwarten) kam in drei Fällen zur Beobachtung (K. VI, XII u. XXII). Bei Kaninchen VI trat nach Injection von 7,5 Cbcm., bei Kaninchen XII nach 10,0 Cbcm. der 1 proc. Lösung des Doppelsalzes unmittelbar im Anschluss an die Injection der Tod ein. Die Todesart (klonische, kurzdauernde Krämpfe mit Opisthotonus und Hüsteln) liess eine Lungenthrombose als Todesursache vermuthen. Die Section bestätigte dieses nicht; somit blieben zur Erklärung dieser Erscheinung nur noch zwei Möglichkeiten. Es konnte sich um eine acute Vergiftung handeln, oder da, was sonst zumeist vermieden wurde, beide Male die zur Injection verwendete Flüssigkeit sehr kalt war, so konnte der Tod als Choc-Wirkung vom Nervensystem, spec. von der Oblongata aus, erfolgt sein. Mir ist in Anbetracht der doch relativ geringen Giftmenge (andere Thiere vertrugen 15 Cbcm. u. 20 Cbcm. meist anstandslos) das letztere wahrscheinlicher. Allerdings muss man ja in Rechnung ziehen, dass das Nervensystem durch die vorherigen Injectionen schon geschwächt war, und dass es daher wohl möglich ist, dass eine Giftdosis, die das gesunde Centralorgan nicht sofort afficirte, auf das kranke Organ functionslähmend wirkte. Immerhin aber bleibt in diesen beiden Fällen der schroffe Gegensatz eines apoplektiformen Todes im Vergleich zu der sonstigen momentanen Wirkungslosigkeit auffallend.

Weit eher wäre es möglich, den Tod bei Kaninchen XXII als acuten Gifttod aufzufassen. Bei diesem Thiere stellte sich nach Injection von

20,0 Cbcm. (eine gleichgrosse Dosis war zwar 48 Stunden zuvor anstandslos vertragen worden) zunächst grosse Unruhe und Aengstlichkeit ein; nach wenigen Minuten folgte ein tonischer, etwa 5 Minuten anhaltender Krampf in einem Hinterbein. Als dieser Krampf dann wieder geschwunden war, erschien das Thier zwar ruhiger, war aber sehr matt. Es wurde alsdann in wenigen Minuten sichtlich matter, legte sich um und ging ohne weitere Zeichen von Unruhe bald zu Grunde. Die Musculatur war während dieser zweiten Phase der Erscheinungen ganz schlaff. Allem Anscheine nach handelte es sich hier um eine allgemeine nervöse Lähmung. Da der Tod nicht so plötzlich auftrat und die Giftdosis eine sehr hohe war, so entbehrt jedenfalls die Annahme, denselben auf eine acute Giftwirkung zurückzuführen, nicht aller Wahrscheinlichkeit. Für diese Auffassung finde ich zudem eine gewisse Stütze in Versuchsresultaten, über die v. Mering[1]) berichtet. Was derselbe an Fröschen als Folgeerscheinung subcutan applicirter, bald tödtender Quecksilberdosen auftreten sieht, bezieht auch er auf eine directe Einwirkung des Giftes auf das Centralnervensystem. Er sagt: „Zuerst schwinden die willkürlichen und bald auch die reflectorischen Bewegungen, die Respiration sistirt, und die Herzschläge werden langsamer und unregelmässig. Diese Thatsachen beweisen vor Allem, dass das Quecksilber eine sich allmählich entwickelnde Lähmung verschiedener und in den verschiedenen Theilen des centralen Nervensystems gelegener Nervencentren hervorruft, und zwar scheinen Gehirncentren zuerst afficirt zu werden, während die Wirkung auf Centren, die in der Medulla und im Rückenmark gelegen sind, erst später eintritt." An einer Anzahl von Katzen, die v. Mering acut durch subcutane Injection vergiftet, bemerkt er sehr bald grosse Unruhe, unruhiges Umherlaufen, grosse Schreckhaftigkeit und Schmerzäusserungen, einen Symptomencomplex, den er mit Recht als Erethismus bezeichnet. Im weiteren Verlaufe dieser Erscheinungen bemerkte er alsdann ausgebreiteten Tremor. Mit diesen Störungen gingen schwere Darmerscheinungen, Salivation und Alteration der Respirationsthätigkeit einher. Entsprechend denselben zeigt sich grosse Schwäche und Hinfälligkeit, welche sich bis zur Parese steigert und für welche, wie v. Mering wörtlich sagt, die Ursache wohl kaum in einer directen Einwirkung des Quecksilbers auf das Centralnervensystem gesucht zu werden braucht. Ich glaube nicht, dass man dieser ablehnenden Haltung unbedingt beipflichten muss. Dass das gesammte Nervensystem in Mitleidenschaft gezogen wird, geht auch für v. Mering schon aus der Beobachtung von Tremor und Erethismus hervor. Ich möchte aber

1) v. Mering, Ueber die Wirkungen des Quecksilbers auf den thierischen Organismus. Arch. f. exper. Pathol. u. Pharmak. 1880. Bd. 13. Seite 86.

noch des weiteren darauf hinweisen, dass aus den Protokollen von v. Mering hervorgeht, dass, je schneller im Einzelexperiment durch die Giftdosis der Tod des Thieres herbeigeführt wurde, um so mehr auch die Lähmungssymptome sich vordrängten. Das Thier, welches ich beobachtete, zeigte dieses Prävaliren der nervösen Symptome anscheinend noch deutlicher, so dass es mir schon rein nach diesen klinischen Beobachtungen wahrscheinlich ist, dass die eigentliche acute Vergiftung mit Quecksilber auch bei Warmblütern den Tod vom Centralnervensystem aus herbeiführt, und zwar so, dass der endgültigen Lähmung ein Zustand starker Reizung voraufgeht. Ich glaube auch in den anatomischen Befunden, die ich an subacut mit hohen Quecksilberdosen vergifteten Thieren erheben konnte, eine gewisse Stütze für diese Anschauung zu haben.

Abgesehen von diesen einzelnen Fällen konnte man an den Kaninchen nach den Injectionen nichts Besonderes bemerken. Sie schlugen wohl mit den Hinterbeinen, schüttelten kurz den Kopf und sprangen wie gewöhnlich herum. Für die ganze nächste Zeit traten bei jenen Thieren, bei denen die starke Ueberschwemmung des Kreislaufes mit dem Gifte es nicht sogleich zu nervösen Symptomen gebracht hatte, diese völlig in den Hintergrund. Das Krankheitsbild wurde bei allen jenen verschiedenen Applicationsweisen zunächst ausschliesslich von den Erscheinungen seitens des Darmes, den klinisch sich natürlich weniger deutlich markirenden Zeichen der Nierenläsion, sowie durch die sich hinzugesellende schwere Kachexie beherrscht. Da ich auf einen Theil dieser letzteren Befunde in einer späteren Arbeit im Einzelnen zurückzukommen gedenke, so möchte ich hier nur die kurze Bemerkung einschalten, dass auch bei der makroskopischen und mikroskopischen Section die überaus schweren Darm- und Nierenveränderungen weitaus die stärkste Manifestation der Giftwirkung repräsentirten und auch in jenen Fällen schon sehr schwer sich ausgeprägt erwiesen, wo am Nervensystem klinisch noch gar nichts und mikroskopisch nur sehr wenig zu constatiren war.

Daher sehen wir denn unter diesen so vielfach in der Litteratur besprochenen und der Quecksilbervergiftung so charakteristischen Symptomen einen Theil der Thiere zu Grunde gehen, ohne dass es bei denselben überhaupt zu nervösen Symptomen kommt. (K. I Calomel per os; K. III u. V Hg. salicyl. subcut.; K. VII kleine Mengen Dreser'schen Salzes intravenös.) Auch diejenigen Thiere, bei welchen der Versuch vor voller Ausbildung der schweren Kachexie mehr oder weniger absichtlich abgebrochen wurde (K. II, VI, XI, XII), zeigten keine Lähmungssymptome, wohl aber schwere Nieren- und Darmveränderungen. Ich habe auch an allen diesen Thieren nie eine Reflexsteigerung beobachten

können, mit Ausnahme von K. XI (Baccelli), wo ich in meinem Urtheil unsicher war.

Dagegen kam es nun bei jenen Thieren, bei denen in Form des Dreser'schen Salzes auf einmal weit grössere Quecksilbermengen in den Kreislauf verbracht wurden, in durchaus constanter Weise zu einer wohl charakterisirten nervösen Erkrankung (K. XIV, XV, XVI, XX, XXI, XXIII, XXIV). Eine Ausnahme machte K. XII, welches eine auffallend hohe Toleranz gegen das Salz zeigte. Ich neige der Ansicht zu, dass das Thier nicht die Quecksilberdosis auch wirklich bekam, die ich ihm zu geben glaubte; da zu der Zeit, als ich die Versuche mit dem Dreser'schen Salz begann, nicht stets gleich zur Erneuerung der Lösung geschritten wurde, sobald sich eine Zersetzung des Salzes durch einen sich bildenden Niederschlag anzeigte, so ist es wahrscheinlich, dass das Thier zeitweise nur sehr giftarme Lösungen injicirt bekam; das Gleiche gilt möglicher Weise auch für K. VI. Bei den späteren Versuchen wurde die Lösung stets erneuert, sobald ein Niederschlag sich zeigte.

Der Verlauf, den die Krankheitserscheinungen bei den anderen Thieren nahmen, war folgender. Die Thiere erschienen nach der Injection zunächst wohl; verschieden schnell traten dann stärkere Durchfälle ein, verbunden mit Mattigkeit und Hinfälligkeit; die Thiere waren dann anscheinend apathischer, als normal. Als erstes unzweideutiges Symptom der beginnenden nervösen Störungen fand sich dann neben einer geringfügigen Unsicherheit in den Bewegungen eine sehr deutliche Steigerung der Reflexe. Die Reflexe waren zunächst sehr lebhaft, auch vom Periost sehr leicht und kräftig auszulösen, und folgte dann häufig unzweifelhafter Reflexklonus. Die Thiere, die vordem schon schwach gewesen waren, zeigten jetzt zunehmende Parese und Ataxie. Ich habe ein solches Krankheitsbild ausführlich bei K. XXI beschrieben; die anderen Thiere boten genau das gleiche Bild, nur in wechselnder Intensität. Die Thiere machten beim Vorspringen grosse Anstrengungen, kamen aber nicht recht weiter; sie erschienen wie berauscht; die Vorderbeine rutschten ihnen nach den Seiten auseinander, so dass sie auf den Hals fielen. Hastig und zitternd, häufig von neuem ausgleitend, als liefen sie auf Glatteis, holten sie sich dann wieder zusammen. Die Hinterbeine zeigten genau das Gleiche. Dass sich an diesen häufig die Lähmungssymptome zunächst deutlicher zeigen, ist ja bei der Bauart der Thiere selbstverständlich und durchaus nicht ohne Weiteres ein Beweis dafür, dass dieselben auch stärker paretisch sind; die kürzeren Vorderbeine finden eben am Thorax eine bessere Stütze. Die Muskelschwäche war eine ganz allgemeine; nur einmal schien bei K. XIV vorübergehend eine Ausnahme zu bestehen, und zwar

schien das linke Hinterbein schwächer als das rechte. Das Thier war dann aber noch drei Tage zu beobachten, ohne dass sich eine Andeutung dieser Differenz wieder gezeigt hätte. Mehrfach nahmen unter Fortbestand der Reflexsteigerung die Symptome zu; es bildete sich ein Zustand completer schlaffer Lähmung heraus, dem dann alsbald der Tod ohne Krämpfe folgte. Nur bei K. XXI traten während dieses finalen Stadiums completer schlaffer Lähmung, welches bei diesem Thiere fast einen ganzen Tag beobachtet werden konnte, mehrfach kurz dauernde epileptiforme klonische Krampfanfälle auf, über deren Bedeutung nach der Beobachtung des Einzelfalles natürlich nicht zu urtheilen war.

Fassen wir diese klinischen Beobachtungen so weit zusammen, so ergiebt sich zunächst in ganz constanter Weise folgendes höchst interessante Verhalten des Organismus dem Gifte gegenüber. Schon nach relativ geringen Giftmengen und schon sehr bald nach der Application derselben finden sich die allerstärksten Nieren- und Darmveränderungen, die sehr bald eine derartige Höhe erreichen, dass sie einer Steigerung kaum noch fähig sind. Gelingt es nun aber, die Giftdosis zu steigern und namentlich relativ rasch diese grössere Menge der wirksamen Substanz in den Kreislauf zu verbringen, so entwickeln sich wohl gleichzeitig mit den Darm- und Nierenveränderungen, jedenfalls sehr bald nach dem Beginn derselben schwere, allgemeine, das Krankheitsbild alsbald beherrschende Lähmungssymptome.

Für eine Constatirung und Aufklärung dieser letzteren die Quecksilbervergiftung unter Umständen begleitenden nervösen Symptome ist von Versuchen, bei denen das Gift in Form löslicher oder unlöslicher Salze per os gegeben wurde, wenig zu erhoffen, da hierbei, wie v. Mering u. A. mit Recht betonen, die Allgemeinwirkungen von der örtlichen Wirkung nicht zu trennen sind und die ersteren sogar wohl häufig überhaupt nicht zu Stande kommen dürften. Auch die vom subcutanen Gewebe aus bewirkten Vergiftungen bedeuten hier wenig, insofern dabei nicht exact zu sagen, welche Quantität des applicirten Giftes auch wirklich in den Kreislauf übergeht. Ich habe daher in die nachstehende Tabelle, welche die obigen Verhältnisse erläutern soll, nur jene Versuche aufgenommen, bei welchen das Gift intravenös gegeben wurde. Um einen Vergleich zu ermöglichen, habe ich die Quecksilbermenge, die in Form des Hg. Kal. hyposulf. gegeben wurde, nach der Verhältnisszahl $2^1/_3 : 1$ in Sublimat umgerechnet. Die Tabelle enthält die Zeit, auf welche sich die Giftmenge vertheilte, sowie in abgerundeten Zahlen die Grösse der Gesammtdosis, ferner nach Möglichkeit auch der Einzeldosen auf Gramm Sublimat reducirt. Es ist bei Durch-

sicht der Krankengeschichten nicht zu vergessen, dass die Sublimatlösung nach Baccelli's Vorschrift eine 1 pro mille ist, während das Hg. Kal. hyposulf. stets in 1proc. Lösung verwendet wurde.

| Nr. des Thieres | Zahl der Tage, auf welche sich die Injectionen vertheilten | Giftmenge in Summa (Gr. Sublimat) | Einzeldosen (Gr. Sublimat) | Methode und Resultat |
|---|---|---|---|---|
| 2 | a) 37<br>b) 12<br>einmal wurde pausirt | 0,0085<br>0,015<br>Summa 0,0235 | a) bis zu 0,001<br>b) 0,0015—0,0045 | Baccelli, keine Lähmungen |
| 6 | 11 | 0,25<br>Die Dosis ist vielleicht zu hoch angeschlagen | 5 × etwa 0,01<br>3 × — 0,023<br>1 × — 0,043 | Dreser, keine Lähmungen, aber plötzlicher Tod nach Injection |
| 7 | 18 | 0,09 | 6 × 0,0065<br>2 × 0,013<br>1 × 0,021 | Dreser, keine Lähmungen |
| 11 | 14 | 0,035 | 5 × 0,003<br>3 × 0,005 | Baccelli, keine Lähmungen |
| 12 | Nicht berücksichtigt. Dosirung wohl unsicher. | | | |
| 14 | 6 | 0,23 | 5 × 0,04<br>1 × 0,02 | Dreser Lähmungen |
| 15, 16, 21 | 4 | 0,258 | 4 × 0,065 | Dreser Lähmungen |
| 20 | 4 | 0,344 | 4 × 0,086 | Dreser Lähmungen |
| 22 | 2 | 0,172 | 2 × 0,086 | † acut. |
| 23 | 4 | 0,1935 | 2 × 0,064<br>2 × 0,032 | Dreser Lähmungen |
| 24 | 3 | 0,1935 | 3 × 0,064 | Dreser Lähmungen |

Das Krankheitsbild selbst ist charakterisirt durch zunehmende Parese bei Steigerung der Reflexe und ausgesprochener Ataxie. Diese Symptome weisen wohl der Hauptsache nach auf Störungen in der Function des Centralnervensystems in dessen höher gelegenen Centren. In positiver Richtung glaube ich nicht Weiteres aus denselben schliessen zu dürfen, dagegen glaube ich mit Recht negirend sagen zu können, dass das Krankheitsbild keinesfalls auf eine vorwiegende Erkrankung der peripheren Nervenfasern hindeutet.

Die Frage, in wie weit das Krankheitsbild auf directe oder indirecte Giftwirkung zurückzuführen ist, dürfte sich aus diesen

klinischen Beobachtungen nicht mit absoluter Sicherheit entscheiden lassen; werthvolle Anhaltspunkte hierfür sind denselben aber doch wohl zu entnehmen.

Die Schwäche und die Unsicherheit in den Bewegungen könnte recht wohl der allgemeinen Ernährungsstörung, der Kachexie, zur Last gelegt werden; die Reflexsteigerung und besonders die terminalen epileptiformen Krämpfe auf eine urämische Intoxication sich beziehen lassen. Doch dem widerspricht Vieles. Zuvörderst die eben dargestellte Relation, in welcher die angewendeten Giftdosen und die schweren übrigen Krankheitszeichen zu den nervösen Symptomen stehen. Wir sahen eine Anzahl der Thiere unter allerschwersten Darm- und Nierenveränderungen in hochgradigster Kachexie zu Grunde gehen, ohne dass sich an denselben irgend welche deutlichen nervösen Symptome documentirt hätten; die grosse Zahl der in der Litteratur mitgetheilten Fälle zeigt das Gleiche. Schwach und hinfällig sind sub finem auch diese Thiere; der Agone nahe mögen sie auch wohl schlaff gelähmt erscheinen, wohl auch gelegentlich zitternd und wankend, oder wie die Thiere, die v. Mering beschrieb und in diesem Zustande einige Zeit beobachten konnte, sehr unruhig und schreckhaft, im Zustande eines ausgesprochenen Erethismus. Nie aber beschrieb man bisher an diesen vielen Versuchsthieren, die doch sicherlich zumeist schwer kachektisch und nierenkrank waren, ein so constant auftretendes, mehrere Tage zu beobachtendes nervöses Krankheitsbild, welches in so markanten Symptomen die Situation beherrschte; dieses tritt eben erst ein, wenn dem Kreislauf rasch ganz unverhältnissmässig grosse Quecksilbermengen zugeführt werden. Ich glaube somit, dieses nervöse Krankheitsbild, wie es der subacuten Vergiftung durch hochdosirte Quecksilbergaben folgte, gleichfalls den directen Giftwirkungen zurechnen zu müssen, und fühle mich in dieser Annahme auch dadurch bestärkt, dass ich als Wirkung der acuten Allgemeinvergiftung eine Lähmung des Centralnervensystems wahrscheinlich machen konnte. Es scheint eben, was ja von vornherein vielleicht zu erwarten ist, das Quecksilber, wenn es im Kreislauf circulirend zur Allgemeinwirkung kommen kann, viele Zellcomplexe gleichzeitig, nur in wechselnder Intensität zu befallen. Die Nieren- und Darmveränderungen, welche dadurch, dass hier das Gift wieder zur Ausscheidung aus dem Kreislauf gelangt, vielleicht eine Mittelstellung einnehmen zwischen den Folgen eigentlich localer und streng aufgefasster Allgemeinwirkung des Giftes, erreichen auch bei Giftdosen, die sonst keine weiteren klinisch zu beobachtenden Folgen zeitigen, ihren Höhepunkt und führen alsdann in einer gewissen Zeit den Tod herbei. Erst hohe Dosen erzeugen sich klinisch documentirende Func-

tionsstörungen im Nervensystem, und überdeckt nun natürlich dieses von jenen lebenswichtigen Elementen abhängende Krankheitsbild klinisch bei weitem die übrigen Störungen, die einer Steigerung nicht weiter fähig waren und unter beiden Voraussetzungen den gleichen Verlauf nehmen.

Im Verlauf der Besprechung dieser an den Versuchsthieren sich klinisch documentirenden Wirkungen der Quecksilbervergiftung wurde der Arbeit von v. Mering und ihrer auf das Nervensystem sich beziehenden Resultate als der einzigsten in diesem Zusammenhange zu nennenden Arbeit Erwähnung gethan. Die Mittheilungen Heller's[1]), auf die ich schon in dem oben citirten Aufsatze eingegangen bin, und deren Schwächen in der wenig zurückhaltenden Art liegen, mit welcher am Versuchsthier diagnosticirt wird, und in der wenig strengen Kritik, welche an die Anordnung jener Versuche, auf die so weitgehende klinische Schlüsse basirt werden, gelegt wurde, will ich hier nur deswegen nochmals kurz erwähnen, weil wir alsdann der Nothwendigkeit überhoben werden, auf dieselbe bei der Besprechung der pathologischen Befunde nochmals zurückzugreifen. Es ist nicht zu bezweifeln, dass es sich bei diesen in ihrer Anordnung durchaus nicht eigenartigen und in ihren Resultaten ganz isolirt[2]) dastehenden Versuchen um eine directe Schädigung der Nerven durch die Injectionsflüssigkeit handelt. Die sonst gerade so sehr zweckmässige Combination des Sublimates mit Kochsalz lässt diese Lösung für Studien wie die vorliegenden wenig zweckmässig erscheinen. Der Kochsalzzusatz, welcher die Eiweisscoagulation wenigstens zum Theil verhindert, erleichtert die Möglichkeit eines Diffundirens der Lösung in die Nachbarschaft, auf welche Möglichkeit in der dem Vortrag folgenden Discussion Remak schon mit Recht aufmerksam machte. Der Nervus ischiadicus wird auf diese Weise sehr leicht afficirt werden können, er ist für die diffundirende Flüssigkeit durch das lockere, die Strecker und Beuger am Oberschenkel trennende Bindegewebe leicht zu erreichen; zudem liegt er bei einem Thiere von der Grösse eines Kaninchens dem subcutanen Gewebe

1) Heller, Experimentelle Beiträge zur Polyneuritis mercurialis. Deutsch. med. Wochenschr. 1896, No. 9 u. 10 (Vereinsbeilage); sowie: Weitere Beiträge zur experimentellen Polyneuritis mercurialis. Berl. klin. Wochenschr. 1896. S. 380.

2) Wohl bemerkt, weichen die weiterhin zu besprechenden Befunde Letulle's, welche Heller den seinen zur Seite stellt, durchaus von diesen ab. Letulle betont ausdrücklich, dass er bei der einfachen, nicht degenerativen Atrophie der Markscheiden keine Spur einer Kernvermehrung findet, während Heller ganz typische, schwere Markscheidendegeneration mit ungeheurer Kernvermehrung beschreibt. Die Befunde Letulle's verdienen nicht den Ausdruck „Neuritis". — Meine zur Controle der Experimente Heller's angestellten Versuche förderten anatomische Bilder zu Tage, wie sie Heller beschrieb.

ja natürlich ziemlich nahe, und ist ausserdem eine Lösungsmenge von 2 Cbcm. bei Berücksichtigung dieser räumlichen Verhältnisse immerhin eine hohe.

---

Fand sich in den einleitend angeführten Ueberlegungen die Richtung, die dem Thierexperiment zu geben war, so ergab sich die Untersuchungsart der durch die Versuche gewonnenen Präparate vorwiegend aus der Frage, **wo im Neuron** die Giftwirkung einsetze.

Ein den Aufbau des Organismus schädigender chemischer Körper kann das Nervensystem auf verschiedene Weise treffen. Im Centralorgan kann es durch Veränderungen im Säftestrom zur Nekrobiose zur sogenannten Erweichung kommen; damit verfallen alsdann mehr oder weniger grosse Bezirke in toto dem Untergange und degeneriren secundär etwaige von diesen Bezirken abhängige, oder hier in ihrem Verlauf verletzte Fasersysteme. Derartige Schädigungen danken ihren Ursprung weniger einem Einfluss des Giftes auf das Nervensystem selbst, als vielmehr auf das Gefässsystem und die Säftemasse. Die entsprechenden nervösen Veränderungen sind somit recht eigentlich secundärer Natur; sie werden in ihrer Localisation, sowie in der Constanz ihres Auftretens selten in gesetzmässige Beziehungen zur Giftwirkung zu bringen sein, und wird daher ihr klinisches Bild von vielfachen Zufälligkeiten abhängen.

Ihnen gegenüber steht als Folge directer Einwirkung des Giftes auf das Nervensystem die mehr oder weniger elective Schädigung der einzelnen dasselbe aufbauenden Grundelemente. Diese Schädigung wird sich am Parenchym, da dasselbe zu eigentlicher Hyperplasie nicht fähig ist, in der Form rein degenerativer, eventuell bis zum Zelltod führender Vorgänge documentiren. Das Stützgewebe wird zunächst mit Wucherungsvorgängen antworten, und zwar werden dieselben sich theils secundär an den Untergang des Parenchyms anschliessen, theils wohl auch primär einer irritativen Giftwirkung folgen können. Erst in zweiter Linie, wenn überhaupt, wird man regressive Vorgänge erwarten dürfen.

Eigentliche Entzündungsprocesse, die sich den soeben charakterisirten Vorgängen anschliessen können, sind dagegen stets auf eine complicirende bacterielle Infection zurückzuführen. Bei Untersuchungen wie den vorliegenden kommen somit auch die hierbei sich findenden Störungen in der Function und im Aufbau des Nervenapparates als nicht mehr ausschliesslich dem zu prüfenden Gift zur Last liegend nicht in Betracht. Es wird daher das Augenmerk zunächst nur auf diejenigen Vorgänge zu richten sein, welche die einzelnen Bauelemente des Nervensystems, und zwar in erster Linie wieder das Parenchym, mehr electiv treffen.

Uebertragen wir die vorstehenden Ueberlegungen auf das uns beschäftigende Thema, so hat unsere Frage zu lauten:

Ist der Angriffspunkt des Quecksilbers im Neuron zunächst und hauptsächlich zu suchen

a) in der Ganglienzelle und ihren Protoplasmafortsätzen;

b) in der Nervenfaser an irgend einer Stelle ihres Verlaufes, respective in einer ihrer Componenten, oder endlich

c) in dem Endapparat, soweit dem untersuchten Neuron ein solcher eigen ist.

Es ordnet sich dieser principiellen Grundfrage in zweiter Linie die im Besonderen für die Klinik so wichtige Frage an, in welcher Gruppe von Neuronen sich die störenden Einflüsse vorwiegend documentiren.

Nur bei derartiger Einfachheit und Schärfe der Fragestellung kann es experimentellen Untersuchungen gelingen, principielle Fragen der Entscheidung näher zu bringen und so den gesuchten Einblick in die anatomischen Grundlagen einer Erkrankungsform zu ermöglichen.

Mit dieser so formulirten Fragestellung sehen wir uns nun aber gegenüber der altbekannten principiellen Differenz der Anschauungen über die anatomische Grundlage zahlreicher degenerativer Nervenkrankheiten, und zwar speciell mancher Formen der sogenannten atrophischen Lähmungen.

In gewissen Grenzen werden wir zu den Ursachen, die zu dieser Differenz der Anschauungen führten, Stellung zu nehmen haben, da dadurch die Richtung beeinflusst wird, die wir den eigenen Untersuchungen anweisen müssen, und uns damit gleichzeitig auch die Möglichkeit an die Hand gegeben wird, die nöthige Kritik an die eigenen Befunde, wie auch diejenigen Anderer, zu legen.

Es stellte sich bei der Beurtheilung der sogenannten atrophischen Lähmungen, die wir hier zunächst nur berücksichtigen wollen, ziemlich unvermittelt der Anschauung, dass der Angriffspunkt für viele der ätiologischen Factoren im Centralorgan zu suchen sei, jene Meinung gegenüber, die diesen Angriffspunkt in die periphere Faser verlegte. Aus dem Gebiete der auf chronische Metallvergiftungen zurückzuführenden Lähmungen war es im Besonderen die Beurtheilung der Bleilähmung, die zur Controverse und damit auch zur Präcisirung in der Fragestellung anregte. Den naheliegenden Schlussfolgerungen, die für die Pathogenese derselben aus den zahlreichen negativen Untersuchungsresultaten am ganglionären Apparat, den fast constanten positiven Befunden am peripherischen System gezogen wurden, stellte sich eine Anzahl Autoren (Erb, Remak u. A.) entgegen, indem sie, auf klinischen Beobachtungen und physiologischen Ueberlegungen fussend, diesen und ihnen ähnlichen atrophischen Lähmungen einen centralen Ursprung zusprachen.

Begreiflicher Weise musste diese Annahme ihre Anhänger auch zu kritischen Ueberlegungen über die Bedeutung derjenigen Untersuchungsmethoden führen, auf welchen jene ihnen entgegenstehenden Ansichten basirten. Es entstand die Vermuthung, dass die damaligen Untersuchungsmethoden die Beurtheilung feinerer und initialer Ganglienzellveränderungen überhaupt nicht ermöglichten. So hielt es z. B. Erb sehr wohl für denkbar, dass eine mikroskopisch nicht nachweisbare Störung im Centralorgan, etwa in den grossen multipolaren Ganglienzellen, das Primäre bei einer Erkrankungsform wie der Bleilähmung sei, die Aufhebung der motorischen Function, ja sogar auch die peripherische, neurotische Atrophie dieser Läsion aber erst den sichtbaren Ausdruck gebe.

Die Forschungsergebnisse der letzten Jahre haben derartigen Anschauungen unzweifelhaft weitere Grundlage gegeben. Jedenfalls steht die Entscheidung in dieser bedeutungsvollen principiellen Frage in engster Beziehung zu der Kritik, die wir an die seither von den Pathologen geübten Untersuchungsmethoden zu legen haben.

Bislang hat man sich, wenige neuere Arbeiten abgerechnet, bei Untersuchung des Centralnervensystems ausschliesslich der Müller'schen Flüssigkeit als Fixirungs- und Härtungsmittels bedient. Soweit ich die Litteratur übersehe, hat zuerst Nissl[1]) mit Nachdruck darauf hingewiesen, dass zur Darstellung der Nervenzellen in ihren feineren Structurverhältnissen die Chromsalztechnik sich durchaus nicht eigne, und dass aus dem Aussehen derartig vorbehandelter Zellen ein Aufschluss über pathologische Veränderungen an denselben nur in sehr beschränktem Maasse zu gewinnen sei. Man mag über die Protoplasmastructur der Ganglienzellen die abweichendsten Anschauungen haben, das bisher Bekannte in dieser oder jener Weise deuten, die Existenz einer irgendwie gearteten feineren Ganglienzellstructur zu leugnen, ist nach den zahlreichen diesbezüglichen modernen Arbeiten nicht mehr möglich. Man wird daher ein Reagens, welches den Leib der Ganglienzelle derartig verwaschen darstellt, wie es die Chromsalze thun, keinesfalls für die Beurtheilung feinerer, initialer Veränderungen der Zelle gelten lassen dürfen. Die Unbrauchbarkeit der Müller'schen Flüssigkeit für eine auch nur annähernd naturgetreue Fixirung dieser Structurbilder scheint auf demselben schädigenden Einfluss der Quellung und Homogenisirung zu beruhen, der dieselbe, wie Flemming[2]) mehrfach betont, auch für das Studium der Structurbilder des Zellkernes und der Kerntheilungsfiguren untauglich macht.

1) Nissl, Ueber die Untersuchungsmethoden der Grosshirnrinde. 58. Naturforscherversammlung. Strassburg 1885.

2) Flemming, Zellsubstanz, Kern- und Zelltheilung. Leipzig 1882. S. 108 ff.

Die Chromsalzbehandlung lässt die Ganglienzellen in ihrem inneren Bau einander gleich erscheinen. Sie gestattet nur eine dürftige Unterscheidung der Zellen nach ihren Grössenverhältnissen und z. Th. nach dem Verhalten ihrer Fortsätze. Begreiflicher Weise lässt sie daher auch nur die allerschwersten degenerativen und atrophischen Zustände an den Zellen erkennen; alle die feineren Veränderungen, die sich im Inneren der Zelle abspielen, und die doch aller Wahrscheinlichkeit nach an den Structurbildern in irgend welcher Weise sich documentiren müssen, zeigt sie nicht. Dagegen treten bekanntlich sehr markante Helligkeitsunterschiede in der Färbbarkeit[1]) des Protoplasmas auf, ein Befund, der zu mancherlei sich widersprechenden und z. Th. unzweifelhaft irrigen Anschauungen geführt hat, da bei der Chromsalztechnik eine befriedigende Deutung für diese bei Nissl'scher Zelldarstellung leicht zu verstehenden Unterschiede nicht zu gewinnen war.

Die grösste Schwäche der Chromsalztechnik für die Darstellung des Ganglienzellleibes liegt aber unzweifelhaft darin, dass durch dieselbe auch an normalen Zellen gelegentlich Zellbilder hervorgerufen werden, über deren Bedeutung die Meinungen der Autoren völlig auseinandergehen. Das Bild der Ganglienzelle bei Fixirung in Müller'scher Flüssigkeit ist eben nicht so constant, dass man immer im Stande wäre, mit Sicherheit zu entscheiden, ob eine Zelle gesund oder krank ist. Hierbei ist natürlich nicht die Beurtheilung der schwereren Zellveränderungen gemeint. Wie unsicher man aber oft bei der Verwerthung seiner Befunde war, beweist am besten die vielfach ventilirte Frage nach der pathognostischen Bedeutung der Vacuolenbildung[2]), dann der sogenannten Bläschenzellen[3]), sowie endlich der bekannten, häufig so starken Retraction des Protoplasmaleibes von der Kapsel und der so entstehenden pericellulären Räume.

Diesem schlechten Einfluss der Chromsalze auf die Nervenzellen stellt sich die Eigenschaft derselben, die Nervenfasern in vortrefflicher Weise zur Darstellung zu bringen, schroff gegenüber, und da nun dieser Gegensatz bislang nicht entsprechend gewürdigt wurde, so verschob sich hierdurch bei pathologisch-anatomischen Untersuchungen die Situation

1) Näheres darüber ist zu finden bei: de Quervain, Ueber die Veränderungen des Centralnervensystems bei exper. Kachexia thyreopriva der Thiere (Virch. Arch. 1893), sowie bei Nissl, Mittheilungen zur Anatomie der Nervenzelle. Zeitschr. f. Psych. Bd. 50.

2) Unter ausführlicher Litteraturberücksichtigung besprochen bei: Stieglitz, Eine experimentelle Untersuchung über Bleivergiftung etc. Arch. f. Psych. 1892. Bd. XXIV.

3) Siehe hierüber: Nissl, Der gegenwärtige Stand der Nervenzellen-Anatomie und -Pathologie. Vortrag. 26. Versammlung d. Vereins südwestd. Irrenärzte. Karlsruhe.

nur noch stärker in höchst einseitiger Weise zu Gunsten von Befunden an den Nervenfasern.

Den dargelegten Thatsachen ist es zu danken, dass es trotz der übergrossen Zahl einschlägiger Untersuchungen bis zur Zeit nicht als erwiesen betrachtet werden kann, dass es überhaupt eine primäre idiopathische degenerative Erkrankung peripherer, wie centraler Nervenbahnen giebt. Denn da, einzelne neuere Arbeiten abgerechnet, aus all den bisherigen Untersuchungen in Folge der Anwendung einer zur Beurtheilung der Ganglienzellen durchaus unzweckmässigen Methode über das Verhalten der Zellen kein Aufschluss zu gewinnen ist, der auch nur in einige Relation zu den feinen Studien am Faserapparat zu setzen wäre, so muss es bis zur Stunde ebenso gut als reine Hypothese angesehen werden, diejenigen ausgebreiteten atrophischen Paralysen, bei denen die bisher übliche Untersuchungsart nur im Nervenfasersystem degenerative Veränderungen erkennen liess, als primäre Erkrankung bestimmter Fasersysteme oder der peripheren Nerven aufzufassen, wie es zugestandener Maassen Hypothese war und ist, hier von einer primären Zellerkrankung zu sprechen.

Gegenüber dieser Erkenntniss, dass mit der seitherigen Technik feinere Aufschlüsse über Veränderungen am Nervenzellapparat nicht zu gewinnen sind, erwächst uns nun die Aufgabe, aus der Zahl der Untersuchungsmethoden, die seitens der normalen Anatomie zum Studium normaler Zellbilder angewandt sind, eine die Ziele der Pathologen in leidlich befriedigender Weise fördernde Methode herauszusuchen.

Die Methoden der Ganglienzelldarstellung lassen sich in zwei grosse Rubriken bringen. Der ersten Rubrik gehören jene Methoden an, die, abhängig von gewissen Zufälligkeiten, stets nur wenige Zellen hervortreten lassen, diese dann aber mit allen ihren Ausläufern und Fortsätzen zeigen. Es ist dieses Ehrlich's Methode der vitalen Methylenblauinjection, sowie Golgi's Methode mit ihren Abarten.

Die vitale Injection kommt für pathologische Untersuchungen zunächst ausser Betracht, wohl allein schon wegen des schweren Eingriffes auf die noch lebende Zelle, den diese Methode involvirt.

Die Methode Golgi's wird neuerdings vielfach auch zu pathologischen Untersuchungen verwendet, ob mit Recht, dürfte wohl zu bezweifeln sein. Auch ohne bei der Kritik dieser Methode einen so skeptischen Standpunkt einzunehmen, wie es Friedländer[1]) thut, wird man diesem Unternehmen nicht zustimmen können. Es ist kaum zu bezweifeln, dass eine Schädigung der Functionsfähigkeit einer Nerven-

1) B. Friedländer, Zur Kritik der Golgi'schen Methode. Zeitschr. für Mikroskopie. Bd. XII. 1895. Seite 168.

zelle, falls dieselbe überhaupt anatomische Veränderungen zeitigt, sich zunächst an der Innenstructur, an welcher sich doch wohl die grundlegenden Vorgänge des ganzen Zelllebens abspielen, documentiren wird. Die Contouren des Zellleibes, sowie der Fortsätze, welche Golgi's Verfahren darstellt, werden erst in zweiter Linie alterirt werden. Ausserdem ist die Methode von anerkannter Launenhaftigkeit und gestattet sie uns nicht stets mit der bei pathologischen Untersuchungen ganz besonders erforderlichen Exactheit die Zellbilder darzustellen.

Diesen Methoden stellen sich nun jene gegenüber, die vor Allem die Structur der einzelnen, die Zelle zusammensetzenden Elemente darzustellen versuchen. Zur Darstellung der Kerne der Ganglienzellen, um dieses vorweg zu nehmen, kann man sich nutzbringend auch bei pathologischen Untersuchungen der verschiedenen auch sonst für die Untersuchung der Zellkerne angegebenen Methoden bedienen. Was die Protoplasmastructuren anbetrifft, so lassen sich die hierhergehörigen Methoden etwa eintheilen in jene, welche fibrilläre Structuren zur Darstellung zu bringen versuchen (Flemming, Becker, Mann u. A.), und jene, welche gewisse Zellkörperchen zeigen sollen (Nissl u. A.).

Unzweifelhaft würde eine Methode, welche die doch aller Wahrscheinlichkeit nach existirenden Fibrillen zur Darstellung brächte, uns das Wünschenswertheste sein und alsbald alle anderen Methoden in den Hintergrund drängen. Aber wie weit wir diesem Desiderat noch entfernt sind, beweist ja am besten die Unsicherheit, die in dieser verwickelten Frage noch immer herrscht. Sublimatfixirung, die noch die besten Bilder zu geben scheint, liefert, wie Flemming[1]) berichtet, schwankende Resultate. Becker's[2]) Methode ist gleichfalls in ihren Resultaten sehr unsicher, zudem müssen die Gewebsstücke hierbei unter dem Deckglase zerdrückt werden, was das Verfahren für pathologische Untersuchungen unbrauchbar macht. Die Resultate endlich, die Mann[3]) von seiner Behandlungsweise der Ganglienzellen verspricht, sind nach einer Bemerkung, die sich bei Nissl[4]) findet, wohl nicht so glänzend, als man annehmen sollte.

So kommt es, dass von allem dem bei pathologisch-anatomischen Untersuchungen so gut wie gar kein Gebrauch gemacht worden ist.

1 Flemming, Ueber die Structur centraler Nervenzellen bei Wirbelthieren. Merkel's anat. Hefte 1896. S. 565.

2) Becker, Neurolog. Centralbl. 1895. Seite 618.

3 Mann, Ueber die Behandlung der Nervenzellen für experimentell-histologische Untersuchungen. Zeitschr. f. Mikroskopie 1894. Bd. XI. S. 479.

4 Nissl, Die Beziehungen der Nervenzellsubstanzen zu den thätigen, ruhenden und ermüdeten Zellzuständen. Vortrag. 27. Vers. d. südwestd. psych. Vereins in Karlsruhe. Zeitschr. f. Psychiatrie etc. Bd. 52.

Man hat sich vielmehr der von Nissl eingeführten und in einer grösseren Zahl einzelner Aufsätze und Vorträge ausgebauten Methode zugewandt. Dieses Verfahren liefert bekanntlich durch Färbung mit basischen Anilinfarben die Darstellung einer bei Alcoholfixirung besonders deutlich an den Ganglienzellen auftretenden Protoplasmastructur. Ueber die Zellkerne, die durch Alcohol im Allgemeinen nicht besonders gut fixirt werden, giebt die Methode wenig Aufschluss. Eine orientirende Beurtheilung spec. über ev. Theilungsfiguren an den Gliakernen ist aber auch bei diesen Alcoholpräparaten bei Anwendung der Weigert'schen Mitosen-Färbung sehr wohl möglich.[1]) Ich möchte aus den vielen Einzelheiten dessen, was über die Methode bekannt ist, nur dasjenige herausgreifen, was uns zeigt, in welchem Sinne und innerhalb welcher Grenzen die Methode zu pathologischen Untersuchungen heranzuziehen ist.

Nissl kam zu der auch von anderer Seite vielfach nachgeprüften und bestätigten Erfahrung, dass, falls ein gesundes Thier in bestimmter Weise getödtet und das Nervensystem in bestimmter Weise durch die betreffende Fixations- und Färbemethode beeinflusst wird, die Nervenzellen in der überwiegenden Zahl in einem gesetzmässige Constanz aufweisenden Bilde erscheinen. Dieses künstlich gewonnene, scharf charakterisirte Product aus der Natur der Zelle und der sie beeinflussenden Behandlungsweise nennt Nissl das Aequivalent der betreffenden Zelle. Einige wenige, überall in jene Majorität eingestreute Zellen, die von diesem Aequivalentbilde abweichen, werden als chromophile Zellen bezeichnet. Sie sind in ihrer Eigenart unter normalen, wie pathologischen Verhältnissen stets leicht zu erkennen und bei pathologischen Untersuchungen am besten ganz ausser Acht zu lassen.[2]) Es entfällt nach Ausschaltung dieser Gebilde für die Nissl'sche Methode bei richtiger Anwendung derselben der Begriff des Kunstproductes in jenem Sinne, in welchem die mit der Müller'schen Flüssigkeit arbeitenden Forscher so vielfach zu rechnen hatten. Die Sicherheit, welche die Methode in dieser Beziehung bietet, wird dadurch erhöht,

1) Nissl, Mittheilungen über Karyokinese im centralen Nervensystem. Vortrag. 25. Vers. d. südwestd. psych. Vereins in Karlsruhe.

Nissl, Der gegenwärtige Stand der Nervenzellen-Anatomie und -Pathologie. Vortrag. 26. Vers. d. südwestd. psych. Vereins in Karlsruhe.

2) Die Merkmale der Chromophilie sind in nachstehendem Vortrag zusammenfassend dargestellt: Nissl, Mittheilungen zur Anatomie der Nervenzelle. Jahressitz. d. Vereins d. deutsch. Irrenärzte zu Frankfurt a. M. — Zeitschr. für Psychiat. Bd. 50. — Ausser der Chromophilie existiren noch einige andere ähnliche wohlbestimmte, gleichfalls spärliche Abweichungen von der Aequivalentform; dieselben sind gleichfalls nicht zu berücksichtigen. In Bälde wird, wie Nissl mir mündlich mittheilte, Näheres hierüber bekannt gegeben.

dass das complicirte, aber streng gesetzmässig gebaute Zellbild sowohl, wie namentlich auch die stets mitgefärbten umgebenden Gliakerne einen gewissen Rückschluss darauf ermöglichen, ob in technischer Beziehung einwandsfrei vorgegangen wurde.[1])

Es ist unter diesen Umständen klar, dass, falls nach Einhaltung der erforderlichen Cautelen sich regelmässig ein von dem Aequivalente abweichendes Zellbild zeigt, und falls in diesen abweichenden Bildern sich wieder constante und gesetzmässige Verhältnisse finden lassen, es berechtigt ist, eine Veränderung der durch das Verfahren zur Darstellung gebrachten Zelltheile anzunehmen.

So weit führen uns die Schlussfolgerungen, die wir logischer Weise aus dem zu ziehen berechtigt sind, was uns die am normalen Präparat gewonnene Erfahrung gelehrt hat. Die Erfahrungen an durch das Experiment gewonnenen pathologischen Objecten werden uns zeigen müssen, welche Schlüsse auf die Functions- und Lebensfähigkeit einer Zelle wir aus dem Aussehen eines vom Aequivalent abweichenden Bildes ziehen dürfen. Wir werden hierauf weiter unten zurückkommen.

Bedingung für den mit Nissl's Methode arbeitenden Forscher ist neben zuverlässiger Beherrschung des Verfahrens in erster Linie eine genaue Kenntniss der Aequivalentbilder jener Zellen, die er zu beurtheilen beabsichtigt.[2])

Die zumeist zu empfehlende Methode der Zelldarstellung habe ich unter Beifügung einiger vielleicht ganz willkommener und praktischer Winke in folgender Fussnote[3]) kurz recapitulirt.

---

1) Die Gliakerne liegen bei dieser Präparation frei im Gewebe, zeigen nur ganz spärliche Theile eines sie umgebenden ganz blassen Zellleibes; ihre Kernwand ist scharf abgezeichnet, sie führen ein sehr zartes feines Chromatingerüst, in welchem zumeist zwei Verdichtungspunkte scharf hervortreten. Ist der Schnitt im Verlauf der Manipulationen einmal zu stark ausgetrocknet, oder wurde die Farbflotte zu stark erhitzt, so verlieren die Gliakerne ihr klares schönes durchsichtiges Aussehen, sie schrumpfen zu kleinen intensiv gefärbten Körperchen zusammen.

2) Für das Studium der normalen Zellbilder, wie für die Beurtheilung der event. als pathologisch zu betrachtenden Veränderungen an denselben bin ich Herrn Dr. Nissl vielfach verpflichtet und möchte ich, ihm auch an dieser Stelle meinen besten Dank sagend, hiermit darauf hinweisen.

3) 1. Möglichst frisches Material mit dem Rasirmesser in Blöcke von ca. 5 mm zerlegen und in reichlich 96 Proc. Alcohol verbringen.

2. Wechseln des Alcohols nach ca. 12 Stunden.

3. Aufkleben auf Kork mit Gummi arabicum (die neuerdings vielfach empfohlenen Einbettungsmethoden bringen Fehlerquellen mit sich, sind auch überflüssig).

Auf den zweiten Punkt dagegen kann nicht nachdrücklich genug immer wieder hingewiesen werden. Die Schwierigkeit, die die Methode mit sich bringt, liegt nicht in den bald zu erlernenden technischen Maassnahmen, sondern darin, die unendlich zahlreichen Formen zu erfassen, in denen die Nervenzellen sich zeigen. Nie sollte man daher Zellen zu beurtheilen versuchen, deren normales Bild man zuvor nicht auf das Genaueste studirt hat. Besser als weitläufige Auseinandersetzungen, so hoffe ich, werden die beigefügten Abbildungen einzelner normaler verschieden gebauter Zelltypen beweisen, wie zurückhaltend man hier vorgehen muss, will man nicht den gröbsten Irrthümern verfallen.

In dieser Erkenntniss habe ich mich bei meinen Untersuchungen zunächst ausschliesslich auf die Beurtheilung der motorischen Vorderhornzellen beschränkt, welche durch ihren charakteristischen Bau und durch die Oertlichkeit, an welche sie gebunden sind, unter normalen, wie pathologischen Verhältnissen leicht von benachbarten, anders gearteten Zellen zu unterscheiden sind.

---

4. Schneiden nach 24 Stunden, spätestens nach 4 Tagen, da sonst der Block durch Extraction des Myelins durch den Alcohol an Schnittfähigkeit verliert. Ein scharfes Messer liefert leicht Schnitte von 8—10 $\mu$; Schnitte dicker als 12 bis 13 $\mu$ sind nicht zu verwenden.

5. Auffangen der Schnitte in 96% Alcohol. Jeder Schnitt ist sofort entweder auf dem Messer oder in der Schaale mit feinem Pinsel vorsichtig zu strecken.

6. Die Farbflotte (Methylenblau 0,75; Sapo venet. 0,35; Aq. dest. 200,0) ist nicht zu rasch (etwa in 3 Min.) bis zum deutlichen Dampfen, resp. eben bis zum Springen von feinen Bläschen zu erhitzen.

7. Beim Differenziren (10,0 Anilinöl, 90,0 Alcohol 96%) bediene man sich zweier Schaalen. Man schwenke den Schnitt ca. 2 Min., bis einerseits eine klare Differenzirung erreicht ist, andererseits gröbere Farbwolken nicht mehr abgehen.

8. Uebertragen mit dem Spatel auf den Objectträger, Abtrocknen mit Löschpapier und sofortiges Bedecken mit Ol. cajeputi. Der Objectträger kann jetzt bei Seite gelegt werden und hat man Zeit, andere Schnitte so weit vorzubereiten.

9. Abtrocknen des Oeles mit Löschblatt.

10. Aufträufeln von Benzin zur Entfernung überschüssigen Oeles.

11. Nach Ablaufenlassen des Benzins sofortiges Auftropfen von Colophoniumxylol. (Es ist auf das strengste zu beachten, dass bei keiner dieser letzteren Proceduren der Schnitt austrocknet, da dieses die Hauptgefahr für die Entstehung von Kunstproducten in sich schliesst.)

12. Das Colophoniumxylol darf nicht zu sehr eingedickt sein, es muss durch Kanten des Objectträgers noch zu seitlichem Abfliessen zu bringen sein und es so ermöglichen, dass die dünnere Schicht rascher trocknet, und dass auch das dünn zu wählende Deckgläschen nahe auf den Schnitt zu liegen kommt. Ein Anbrennen oder stärkeres Erhitzen des Colophoniumxylol ist überflüssig.

Bevor ich dazu übergehe, die bei der Untersuchung der Nervenfasern eingehaltenen Maassnahmen, sowie die erhobenen pathologisch-anatomischen Befunde zu besprechen, möge eine Beschreibung des Aequivalentbildes dieser Zellen (vom Kaninchen) folgen.

Die zumeist grossen, mehrere Fortsätze tragenden sogenannten motorischen Vorderhornzellen, wie wir sie in der medialen vorderen und lateralen hinteren Zellgruppe antreffen, gehören zur Gruppe der somatochromen Nervenzellen; sie besitzen einen den Kern allseitig umgebenden, wohl entwickelten Zellleib, welchem die eingelagerte färbbare Substanz in charakteristischer Anordnung ein streifiges Aussehen verleiht. Der Zellleib erscheint dort, wo der Peripherie gefärbte Substanzpartikelchen eingelagert sind, deutlich contourirt; ist die Zellperipherie jedoch von ungefärbter Substanz eingenommen, so erkennt man an dem Zellleib nur dann einen deutlichen Contour, wenn ein pericellulärer Raum die Grenze zwischen demselben und der umgebenden Substanz abgiebt. Schon bei mittlerer Vergrösserung sehen wir die Zellen in verschiedener Helligkeit. Bei Anwendung der zur Beurtheilung der feineren Zellstructur unumgänglich nothwendigen Immersionssysteme lässt sich die Ursache dieser wechselnden Tinctionszustände erkennen als bedingt durch die verschieden dichte Lagerung der den Zellleib erfüllenden gefärbten Formelemente. Als pyknomorph bezeichnet Nissl die dunkel erscheinenden Zellen, in denen der färbbare Bestandtheil in dichter Lagerung erscheint, als apyknomorph dagegen jene, in denen die Substanzpartikelchen durch weitere Lücken nicht sich färbender Substanz getrennt sind. Ein Mittelzustand wird parapyknomorph benannt. Die dunkleren Zellen sind im Allgemeinen etwas kleiner als die hellen.

Eine geringe Anzahl der Zellen lässt ein deutliches Structurbild nicht erkennen. Diese Zellen sind bedeutend kleiner als alle übrigen; sie sind klumpig, intensiv gefärbt, so dass häufig selbst Kern und Kernkörperchen kaum kenntlich sind. Sie stellen jedenfalls minderwerthige Gebilde dar und sind nach einer der letzten Mittheilungen Nissl's auf noch unaufgeklärte Reagenswirkungen zurückzuführen (Chromophilie).

Das einer Zellart Eigenthümliche liegt nun aber nicht in diesen allen gemeinsamen Helligkeitsunterschieden; vielmehr ist das charakteristische Gepräge der Zelle bedingt durch ihre Structur, d. h. einerseits durch die Form der sich färbenden Substanzpartikel, ihre Lagerung und ihre Beziehung zu der ungefärbt bleibenden Substanz, und andererseits durch die besondere Beschaffenheit des Kernes. Die motorische Vorderhornzelle zeigt nun in hervorragendem Maasse, wie die dem Beobachter zunächst besonders in die Augen fallende gefärbte Substanz in ihrer Lagerung und ihrer äusseren Form abhängig ist von der Verlaufsweise der sich nicht färbenden Substanz. Es ist zweckmässig, dieses wichtige Verhalten zunächst an den apyknomorphen Zellen, wie Figur 1 eine solche darstellt, zu studiren. Es wird sich das Princip im Aufbau der Zelle, wenn man es hier einmal erfasst hat, stets leicht auch an den dunklen Zellen erweisen lassen.

Die sogenannte ungefärbte Substanz erscheint in einem ganz blassen Farbenton, sich so eben von dem völlig farblosen umgebenden Gewebe abhebend.

Ueber den Aufbau derselben giebt uns das Nissl'sche Bild keinen Auf-

schluss, es ist somit, dieses sei ausdrücklich betont, auch nicht zum Entscheid der Frage nach eventuell existirenden Nervenfibrillen heranzuziehen.

Aus den Protoplasmafortsätzen, in welchen diese weissen Bahnen bald ziemlich parallel verlaufen, bald wieder, sich zopfartig überkreuzend, korkenzieherähnliche Windungen beschreiben, strahlen dieselben in den Zellkörper ein, sich jenen Bahnen verflechtend, die aus anderen Richtungen heranziehen. Im Zellleib selbst kann man, namentlich mehr dem Rande zu, diesen gewundenen Verlauf bei wechselnder Einstellung häufig noch weiter folgen. Man sieht z. B. 2—3 zu einander sich ziemlich parallel haltende Bahnen anders verlaufende Bahnen überkreuzen, eventuell auch, sich am Zellrande haltend, mit von anderer Seite heranziehenden Bahnen fächerförmig einem Protoplasmafortsatz wieder einstrahlen. Diese Züge ungefärbter Substanz erscheinen namentlich im Inneren der Zelle, vielfach auch unterbrochen, vielleicht weil sie in Folge ihres gewundenen Verlaufes aus der schmalen im Schnitt liegenden Zellscheibe heraustreten. Um den Zellkern herum verschmälern sich die hier nur über kurze Strecken zu verfolgenden Bahnen zumeist. Wo breitere Bahnen über weitere Zellabschnitte sich verfolgen lassen, finden sich häufig ihnen sich unterordnende schmälere Nebenbahnen.

Zwischen diesen ungefärbten Bahnen liegt die sich färbende Substanz. Sie besteht zum grössten Theil aus gröberen sich tief färbenden Körperchen, zum kleineren Theil aus sich weniger intensiv färbender, blasser zarter Körnelung.

Die zunächst zu besprechenden sich tiefer färbenden Gebilde bezeichnet man am besten als „Nissl'sche Körper" (Held) oder „Nissl'sche Zellkörperchen" (Goldscheider und Flatau).

Dieselben zeigen sich, wohl dank der besprochenen Abhängigkeit von dem Verlauf der sich durchflechtenden weissen Bahnen, in den verschiedenartigsten Formen. In den Protoplasmafortsätzen erscheinen sie am einfachsten gestaltet; sie sind hier zumeist stäbchenförmig, spitzen sich gelegentlich nach beiden Seiten zu und erscheinen in ziemlich regelmässigen Zwischenräumen. Häufig sind sie leicht gebogen und liegen schräg zur Verlaufsrichtung des Fortsatzes; hier und da laufen diese kleinen Spindelchen der Dendriten in kurze blassblaue Fäden aus. An Theilungsstellen der Fortsätze finden sich zuweilen kleine pyramidale Gebilde, sog. Verzweigungskegel. In breiteren Fortsätzen finden sich oft 4—5 solcher Stäbchen neben einander, sie nehmen mit der Verschmälerung des Fortsatzes ab, um dann bald ganz zu verschwinden. Sie liegen in den Fortsätzen mit Vorliebe an der Peripherie, wie dieses oft an quer getroffenen Fortsätzen zu constatiren ist. Dagegen konnte ich nicht die Beobachtung Lenhossék's[1]) erheben, dass dieselben gelegentlich auf der Oberfläche des Fortsatzes eine sanfte Hervorwölbung oder einen kleinen Höcker bedingen. Es ist insofern wichtig, dieses zu constatiren, als Lenhossék es für sehr wahrscheinlich erachtet, dass die Varicositäten, die man an den Dendriten an Golgi-Präparaten wahrnimmt, zum Theil durch diese oberflächlichen Ansammlungen färbbarer Substanz hervorgerufen werden.

An der Peripherie des Zellleibes behalten die Zellkörperchen zunächst häufig die beschriebene Stäbchenform bei; meistens werden sie hier aber schon viel gedrungener, kürzer und breiter. Je mehr dem Zellkern zu, desto

1) Lenhossék, Der feinere Bau des Nervensystems im Lichte neuester Forschungen. 1895. Seite 156.

mehr verliert sich die Stäbchenform; es treten die verschiedenartigsten Gestaltungen auf; es lässt sich für diese complicirt und so wechselnd geformten Körperchen ein Bauprincip nicht mehr aufstellen, das einzelne Körperchen erscheint ziemlich regellos geformt. Es wird die Beurtheilung der Form noch dadurch bedeutend erschwert, dass sich die Körperchen um den Kern herum sehr dicht zusammendrängen, so dass man hier nur an sehr dünnen Schnitten (6—8 $\mu$) überhaupt einen Einblick gewinnen kann. So vielgestaltig und regellos geformt dann aber auch das einzelne Körperchen erscheinen mag, dass sie in regellosem ungezwungenem Nebeneinander hier angehäuft zu sein scheinen (Lenhossék, a. a. o. Seite 154), dieses kann man, wenigstens an diesen dünnen Schnitten und bei apyknomorphen Zellen, nicht behaupten; vielmehr schaffen auch hier die weissen Bahnen eine gewisse geordnete Lagerung. Für diese Lagerung den Ausdruck „zwiebelschalenähnlich" zu wählen, will auch mir den thatsächlichen Verhältnissen nicht entsprechend erscheinen, spec. insofern, als hiermit den angeführten Bahnen ein concentrischer Verlauf um den Kern imputirt würde, was nicht zu beobachten ist.

Die engste den Kern umgebende Schicht der Zellkörperchen erscheint an den meisten Zellbildern aus kleineren Körperchen bestehend. Es erklärt sich dieses Verhalten wohl daraus, dass an dieser Stelle nur Bruchstückchen der Zellkörper zu sehen sind; traf der Schnitt den Kern mehr in der Nähe seiner grössten Ausdehnung, so erscheinen auch die ihm dicht anlagernden Zellkörperchen grösser. Der Raum zwischen der Schnittfläche und dem nach Art eines Gewölbes emporkommenden kugeligen Kern wird eben bis zur Mitte immer enger und findet sich dann eventuell nur noch für Bruchstücke des Zellkörpers Platz.

Das einzelne Zellkörperchen hat das Ansehen eines Conglomerates kleiner Körnchen; diese Körnchen scheinen zumeist sehr zart und fein, häufiger aber auch etwas derber. Nicht stets sind sie in gleicher Weise zusammengefügt, so dass das Zellkörperchen bald deutlicher die gekörnte Zusammensetzung verräth, bald wieder bedeutend homogener und compacter erscheint. Demgemäss zeigen dieselben einen mehr oder weniger feinzackigen Rand und sind etwas unregelmässig höckerig begrenzt. In den Protoplasmafortsätzen kommen sie neben glatten Körperchen vor. Stets hebt sich der zackige oder höckerige Rand von der ungefärbten Substanz oder einem eventuell unter ihm liegenden Zellkörperchen ab; eine fadige Verbindung derselben unter einander ist nicht nachzuweisen.

Im Innern sind die anscheinend complicirt structurirten Körperchen von helleren Flecken durchsetzt. Ein Theil derselben, speciell die mehr homogenen in Protoplasmafortsätzen sich findenden, zeigen runde, wie mit einem Locheisen ausgeschlagene Stellen, welche man passend Körperchenvacuolen nennen kann. Ein anderer meist im Zellleib selbst liegender Theil der Körperchen macht den Eindruck eines Körnerconglomerates, wobei diese einzelnen Körnchen nicht gleichmässig neben einander liegen, sondern von feinen ungefärbten Lücken und kleinsten Streifchen durchsetzt zu sein scheinen. Ueberhaupt ist zu betonen, dass die einzelnen Körperchen unserer Zellart sich in den verschiedenen Zellen durchaus nicht ähnlich zu sehen brauchen; im Gegentheil, wir finden in den einen motorischen Zellen durchweg grosse, dunkel gefärbte Körperchen, während wir in anderen durchweg sehr kleine Körperchen antreffen, wieder in anderen finden wir sowohl grosse, als wie kleine Körperchen; ja manchmal gewinnt man den Ein-

druck, als ob das eine oder das andere grössere Körperchen ein Conglomerat von mehreren kleinen Körperchen sei, die nur dichter an einander liegen. Mit einem Wort, die in den motorischen Zellen vorkommenden gefärbten Körperchen können die allerverschiedensten Formen haben, ebenso, wie sie verschiedene Dichtigkeit zeigen (vgl. dazu das analoge Verhalten der Spinalganglienzellen). Nicht das einzelne Körperchen ist für die Protoplasmastructur der motorischen Zelle charakteristisch, sondern, wie gesagt, das Gesammtverhalten aller Körperchen gegenüber der ungefärbten Substanz.

Die blassgefärbte Substanz ist in den motorischen Vorderhornzellen nur wenig vertreten. Sie erscheint in feiner gleichmässiger Körnelung in der ungefärbten Substanz und ebenso an der Basis des gleich zu besprechenden Axencylinderfortsatzes. Der blaue Grundton, der den ganzen perinucleären Zelltheil zu beherrschen pflegt (namentlich in den pyknomorphen Zellen), kommt wohl der Hauptsache nach zu Stande durch das Durchschimmern der dort so dicht stehenden Zellkörperchen.

Der Axencylinderfortsatz entspringt an den motorischen Zellen als blasser, homogener, sich rasch auf eine bestimmte Breite verschmälernder, nur eine kurze Strecke weit zu verfolgender Faden an einer bestimmten Stelle, die wir Nervenhügel nennen. Dieser letztere setzt meist halbkugelig im Zellleib an; jedenfalls hat er stets diesem gegenüber eine regelmässig geschwungene Grenzlinie. In Richtung auf diese Ansatzlinie nehmen die Zellkörperchen zumeist an Grösse ab; auch stellen sie sich derselben häufig parallel; sie hören hier entweder auf, oder verlieren sich allmählich, indem sie immer seltener und kleiner werden. Bei der Beurtheilung der Zellbilder hat man die vielfachen Combinationen, in denen der Nervenhügel zu dem die Körperchen führenden Zellabschnitt je nach der Schnittlage treten kann, zu berücksichtigen. Ausser in Form des Halbkreises kann der Fortsatz auch in seitlicher Anlagerung dem Zellleibe entspringen; dann erscheint eine längere ziemlich breite Randpartie der Zelle in dem charakteristischen ganz blassen Farbenton. Oder der Nervenhügel pfropft sich quasi der Ursprungsstelle eines Protoplasmafortsatzes oder seltener seinem Anfangstheil auf, je nach der Schnittrichtung seitlich einsetzend, oder aus dem Präparat heraustretend. Auch braucht dem tangential getroffenen Nervenhügel ein Axencylinderfortsatz nicht mehr verbunden zu sein. Derartige Stellen im Object können den Eindruck abnormer Verhältnisse hervorrufen. Genaueres Studium der Zelle wird nun aber zunächst einen anderweitigen Nervenansatz vermissen lassen. Nie wird der seitlich ansetzende Axencylinder eine periphere Begrenzung durch gröbere Körnchen aufweisen, er wird vielmehr ganz blass dem Rande der Zelle folgen, peripherwärts nur bei aufmerksamem Hinschauen eine Abgrenzung gegen das Grundgewebe erkennen lassen. Tritt derselbe beispielsweise nach oben aus dem Schnitt heraus, so wird man durch Schraubenbewegungen erkennen können, dass man es gewissermassen mit einer sich in den Zellleib einsenkenden halbkugeligen Grube zu thun hat, und entdecken können, dass nach der Tiefe zu die Körperchen deutlicher hervortreten, der lichte Kreis zwischen ihnen sich mehr und mehr verengt.

Nicht nur in ihrer Protoplasmastructur, sondern auch in dem Verhalten des Zellkernes bietet die motorische Nervenzelle ein höchst charakteristisches Bild.

Bei Nissl'scher Färbung erscheint der Kern als ziemlich grosses helles blasiges Gebilde, in welchem sich ein tiefgefärbtes Körperchen, der Nucleolus, findet. Häufig ist der Gesammtinhalt des Kernes völlig ungefärbt, zum Theil treten einzelne blass gefärbte unbestimmte Flecken auf, die auf gewisse, bei dieser Methode nicht genauer zu bestimmende Structurelemente zu beziehen sind. Wie die ganze Zelle, so erscheint gelegentlich auch der Kern allein im Zustande der Chromophilie. Er ist dann dunkel gefärbt, verkleinert und unregelmässig gerandet. Auch dieses Verhalten des Zellkernes ist als durch Reagenzwirkung bedingt anzusehen. Niemals, auch, soweit mir bekannt, nie unter pathologischen Verhältnissen, zeigt die Kernwand motorischer Zellen Faltungserscheinungen. Höchst charakteristisch für unsere Zelle ist, dass die Nissl'schen Zellkörperchen den Kern so dicht umlagern, dass man eine Kernwand nur in relativ seltenen Fällen zu sehen bekommt. Es ist dieses zunächst einer der augenfälligsten Unterschiede anderen grösseren Rückenmarkszellen gegenüber. Nur wenn die obere Grenzfläche des tingirten Zellscheibchens den Kern annähernd in einem grössten Kreise trifft, wird die dunkelblau gefärbte Kernmembran sichtbar.

Das Kernkörperchen ist zumeist in der Einzahl vorhanden; finden sich zwei, so ist eines derselben gewöhnlich grösser als das andere; oft sind beide auch von gleicher Grösse. Gelegentlich sieht man Kernkörperchenvcuolen. Dem Nucleolus sieht man häufig ein kleines intensiv gefärbtes Körperchen angelagert, das sog. Anlagerungskörperchen.

So weit die Befunde, die an einem nach Nissl tingirten Präparat an den motorischen Vorderhornzellen zu erheben sind. Bei Anwendung der Weigert'schen Kernfärbung auf das in Alcohol gehärtete Material lässt sich an den Kernkörperchen aber noch ein weiterer, sehr charakteristischer Befund erheben. Es treten alsdann in dem im Ganzen etwas blasser gefärbten Nucleolus zwei, oft auch drei sehr kleine, höchst intensiv gefärbte Körperchen zu Tage, die sog. Polkörperchen, deswegen so genannt, weil sie an gegenüberliegenden Polen des Nucleolus sich finden.

Andere Zellarten bieten zum Theil ein hiervon abweichendes Bild; so erscheint z. B. in den netzförmig gebauten Rückenmarkszellen das blassere Mittelstück des Nucleolus bedeutend kleiner und sind dem entsprechend die Polkörperchen unverhältnissmässig gross.

Die freiliegende Kernmembran stellt sich als eine besonders differenzirte Aussenschicht des Kernes dar, und zwar scheint sie aus einer Unmenge von kleinsten, rosenkranzartig aneinandergelagerten Körnchen zu bestehen. Ausser dem Nucleolus unterscheiden wir einen nicht gefärbten Kernsaft und das Kerngerüst. Das blassgefärbte Kerngerüst besteht ebenfalls wieder aus einer Menge von kleineren und grösseren Körnchen. Die Maschenräume sind ungleich gross; nur in der Umgebung des Kernkörperchens pflegen sie etwas kleiner zu werden. Das Kernkörperchen ist dicht von Gerüstsubstanz umgeben; man erhält den Eindruck, als ob es gewissermassen in einer Ansammlung derselben läge.

Ein weiterer Bestandtheil des Kernes sind nun zahlreiche gefärbte Körnchen, die überall der Gerüstsubstanz eingelagert sind und sich mit Vorliebe an den Schnittpunkten des Kerngerüstes finden. Diese gefärbten Körnchen zeigen sich im Farbenton der Polkörperchen und der Anlagerungskörperchen und färben sich auch mit basischen Anilinfarbstoffen. Diese in das Gerüst eingelagerten Körperchen sind ungleich gross; insbesondere sind

sie in der Ansammlung von Gerüstsubstanz angehäuft, in der der Nucleolus liegt. Manche dieser Körnchen, welche sich auch da finden, wo das Kerngerüst an die Kernmembran stösst, zeigen eine respectable Grösse und dürfen daher mit Nebennucleolen nicht verwechselt werden.

Mit der Beschränkung meiner Zelluntersuchungen auf eine ausschliessliche Beurtheilung der Zellen des peripherischen motorischen Neurones wäre mir nun eigentlich auch die Aufgabe erwachsen, eine Beurtheilung der motorischen Endplatte, als eines doch unzweifelhaft sehr wichtigen Gliedes dieses Neurones, zu versuchen. Ich habe leider aus technischen Rücksichten zunächst hiervon noch Abstand nehmen müssen. Unzweifelhaft fehlt es zur Zeit noch an einer Methode, die es ermöglichte, dem obigen Verlangen gerecht zu werden. Vielleicht wird hier das relativ einfache Verfahren von Sihler[1]) noch einmal eine Bedeutung erlangen. Die bekannte Methode der Vergoldung der Endplatten, die ja beim Studium des Normalen so werthvolle Ergebnisse zu Tage gefördert hat, ist zu pathologisch-anatomischen Untersuchungen wohl kaum zu brauchen. Die Versuche, die Gessler[2]) in dieser Richtung ausgestellt hat, sind ziemlich ergebnisslos gewesen und haben, soweit mir bekannt, auch zur Wiederaufnahme nicht angeregt.

Bedeutend günstiger liegen die Verhältnisse für die Beurtheilung der einzelnen Bestandtheile der Nervenfasern im Centralorgan, wie im peripheren Nerven. Wir haben hier in der Osmiumsäure, sowie in der Chromsalzlösung zwei Reagentien von erprobter Tauglichkeit und haben es in der Hand, durch eine der zahlreichen Färbemethoden je nach der Vorbehandlung die einzelnen Componenten der Faser deutlich hervortreten zu lassen. Ich bediente mich bei meinen Untersuchungen vorwiegend der Marchi'schen Methode, hoffend, bei der grossen Schärfe, mit welcher dieselbe degenerative Processe an den Markscheiden zur Darstellung bringt, die in der Litteratur sich findenden Angaben über derartige auf Quecksilbereinwirkung bezogene Veränderungen controliren zu können. Er erwies sich als sehr praktisch, die nach Celloidineinbettung gewonnenen Schnitte nach van Gieson oder mit Borax-Carmin nachzubehandeln, da hierdurch die Axen-

---

1) Gad, Ueber eine leichte und sichere Methode, die Nervenendigung an Muskelfasern und Gefässen nachzuweisen (Sihler's Methode). Verhandlungen der physiologischen Gesellschaft zu Berlin 28. December 1894. — Sihler, Arch. f. mikrosk. Anatom. Bd. 46. 1895. Seite 709.

2) Gessler, a) Veränderung der motorischen Nervenenden nach Durchschneidung. Deutsch. Arch. f. klin. Med. Bd. 33.

b) Die motorische Endplatte und ihre Bedeutung für die periphere Lähmung. Leipzig 1885.

cylinder, sowie das Bindegewebe zur Darstellung kommen. Zur Controle meiner eigenen so zu gewinnenden Resultate, sowie in Rücksicht auf die von Letulle erhobenen Befunde der Markscheidenatrophie bei Quecksilbervergiftung habe ich vielfach periphere Nerven mit 1 % Osmiumsäure behandelt. Untersucht wurden diese letzteren Nerven zumeist im Zupfpräparat, vielfach nach vorherigem Einlegen in Eosin-Glycerin, da hierdurch die Axencylinder sehr schön zur Darstellung zu bringen sind. Ein Theil der mit 1 % Osmiumsäure behandelten Nerven wurde auch nach Celloidineinbettung mikrotomirt.

Wie die Protokolle ergeben, wurden nach Marchi untersucht Partieen aus dem Gehirn, Kleinhirn, Hirnstamm, verschiedene Rückenmarksabschnitte (in Längs- und Querschnitten), Nervenwurzeln, Spinalganglien, sowie endlich sehr verschiedene periphere Nerven, unter diesen fast regelmässig ein Ischiadicus.

Die Methode Marchi's wurde nach den Angaben von Singer und Münzer[1]) gehandhabt. Parallel mit den Untersuchungen des Nervensystems vergifteter Thiere habe ich mehrfach Rückenmark und periphere Nerven völlig gesund erscheinender, kräftiger Kaninchen untersucht. Es ist bei dieser Methode nöthig, derartige Untersuchungen stets zur Controle der eventuell als pathologisch zu betrachtenden Beobachtungsresultate vorzunehmen; die Ergebnisse des Verfahrens schliessen ein Uebersehen von Markscheidendegeneration ja allerdings wohl aus, dagegen bringen sie die Gefahr mit sich, Degenerationsprocesse anzunehmen, wo solche nicht bestehen.

Die Möglichkeit eines solchen Irrthumes liegt darin begründet, dass die Methode schon an normalen Nerven zweierlei Dinge sichtbar macht, die unter Umständen als pathologisch gedeutet werden könnten. Es zeigt dieselbe zunächst mit grosser Deutlichkeit die von S. Mayer in einer grösseren Zahl von Arbeiten im Einzelnen studirte sogen. physiologische Degeneration. Bekanntlich zeigen die hiervon betroffenen Fasern in der gleichen Weise, wie ein von der Ganglienzelle abgetrennter Nerv, die einzelnen Stadien des degenerativen Zerfalles. Es finden sich diese Veränderungen im normalen Nerven aber nur hier und da über das Präparat verstreut und zeigen dieselben sich höchst selten an nebeneinanderliegenden Fasern. Wir haben somit das Kriterium für die Beurtheilung eines Nervenbündels in der Menge der als degenerirt zu erweisenden Fasern zu sehen, hierbei wohl beachtend, dass unter den einzelnen Thierarten, wie auch den einzelnen

[1]) Singer und Münzer, Beiträge zur Kenntniss der Sehnervenkreuzung. Denkschr. der Academ. der Wissensch. Wien 1889. Bd. LV.

Individuen sich leichte Unterschiede finden, die man bisher vergeblich in Relation zu gewissen allgemeinen Bedingungen, wie Alter und Ernährungszustand, zu bringen sich bemühte.

Weiterhin zeigt das Verfahren in normalen Nerven, wie auch im normalen Centralorgan in wechselnder Menge schwarze Tröpfchen und kleine schwarze Schollen, die eine Beziehung zu dieser physiologischen Degeneration nicht erkennen lassen. Singer und Münzer haben diese Gebilde eingehend beschrieben und muss wegen der genaueren Details auf die soeben angeführte Arbeit verwiesen werden. Ich kann nur angeben, dass ich die Befunde dieser Autoren an dem sorgsam vor mechanischen Insulten bewahrten Nervensystem meiner Controlthiere im Allgemeinen bestätigt fand, und möchte ich mich daher hier nur auf eine kurze Wiedergabe dessen beschränken, was ich hierbei besonders beachtete. Die Präparate wurden stets eingebettet und zur Gewinnung geeigneter Vergleichsobjecte mit wenigen Ausnahmen 15 $\mu$ dick geschnitten. (Feinere Einzelheiten sind natürlich an dünneren Schnitten zu erforschen.)

Die schwarzen Tropfen sah auch ich in wechselnder Zahl bei den einzelnen Nerven und Individuen über die Präparate verstreut. Ich bin jedoch nach meinen Befunden in Uebereinstimmung mit den Angaben von Hammer[1]) nicht im Stande, darüber zu urtheilen, ob diese Gebilde sich wirklich stets nur der Markscheide aufgelagert, also zwischen dieser und der Schwann'schen Scheide finden. Die Markscheide ganz durchsetzend fand ich dieselben allerdings auch nur dort, wo ich mich nach dem Aussehen der Faser zu der Annahme einer Degeneration derselben berechtigt sah.

Constant fand auch ich das von Singer und Münzer (a. a. O. Seite 167) ausführlich beschriebene oft sehr reichliche Auftreten dieser Tropfen und Schollen an den Eintrittsstellen der hinteren Wurzeln in die Hinterstränge, wie überhaupt vielfach in den hinteren Randpartieen des Rückenmarks. Ueber die Bedeutung dieser Gebilde ist zur Zeit wohl noch nicht mit Sicherheit zu entscheiden, nur das dürfte man sagen, dass es rathsam ist, dieselben zunächst nicht zur Beurtheilung der Nervenfasern zu verwenden, da auch unter normalen Verhältnissen, je nach Oertlichkeit und individuellen Verschiedenheiten, sich dieselben Tropfen und Schollen in sehr schwankender Menge finden.

Das bei dieser empfindlichen Methode schon so frühzeitig sich anzeigende und so markante Bild des degenerativen Zerfalles der Markscheide bedarf wohl ebensowenig einer nochmaligen Beschreibung, wie

---

1) Hammer, Ueber Degeneration im normalen peripheren Nerven. Arch. f. mikrosk. Anat. Bd. 45. 1895.

etwa die bekannten Bilder, in denen die gesunde oder kranke markhaltige Nervenfaser nach Behandlung mit Osmiumsäure erscheint.

---

Wir wollen nun zunächst zur zusammenfassenden Beschreibung und alsdann zur Besprechung dessen übergehen, was am Nervensystem der Versuchsthiere an pathologisch-anatomischen Befunden erhoben werden konnte.

Wie aus den Protokollen hervorgeht, haben die zahlreichen Untersuchungen an den peripheren Nerven jener Thiere, bei denen eine örtliche Schädigung der peripheren Nerven sicher ausgeschlossen war, zu einem negativen Resultate geführt. Zweimal (in je einem von K. VI resp. K. XXI stammenden Nerven) konnte bei Marchi'schem Verfahren ein etwas reichlicheres Auftreten der beschriebenen schwarzen Tropfen constatirt werden. Es überschritt dieser Befund aber nicht das Maass dessen, was auch an einem Nerven constatirt wurde, welcher von einem besonders kräftigen und völlig gesunden Thiere stammte. Von einer auch nur geringfügigen Vermehrung jener Bilder, die der physiologischen Degeneration entsprachen, konnte weder an diesen noch an anderen Nerven etwas beobachtet werden.

Die Untersuchung der mit 1 Proc. Osmiumsäure vorbehandelten Nerven förderte gleichfalls keine Resultate zu Tage, die auf eine Schädigung derselben hinwiesen. Wohl fanden sich natürlich vereinzelte in Degeneration begriffene Markscheiden und an den Zupfpräparaten Fasern, die durch die Nadeln lädirt worden waren, doch nirgends konnten reichlichere Mengen degenerirter Nervenfasern oder ein granulärer Zerfall und segmentäre Atrophie der Markscheiden gefunden werden. Nur bei denjenigen Thieren (K. VIII, IX u. X), denen Lewin'sche Sublimatinjectionen in das Unterhautzellgewebe des linken Hinterbeines gemacht worden waren, und bei denen sich an den Injectionsstellen Nekrosen gebildet hatten, zeigten die Nervi ischiadici dieser Seite hochgradigen Zerfall der Markscheiden und ein Zugrundegehen zahlreicher Axencylinder.

Gleichfalls negativ waren die Befunde an den untersuchten Spinalganglien, den Nervenwurzeln, den der Cauda entnommenen Fasern, sowie dem Rückenmark und den allerdings weniger zahlreichen Präparaten von Gehirn und Oblongata. Was sich an Körnern und Schollen fand, entsprach dem, was in gleicher Menge sich auch an normalen Präparaten zeigte.

Die Axencylinder, die, wie gesagt, an den Marchi-Präparaten durch Nachbehandlung des Schnittes nach van Gieson oder mit Borax-Carmin, und an den Osmium-Präparaten durch Eosin sichtbar gemacht

wurden, zeigten, soweit man bei diesem Verfahren einen Aufschluss über dieselben gewinnen kann, keine ausgesprochenen Veränderungen. Dem Befunde einzelner gequollener Axencylinder mochte ich keine pathologische Bedeutung beilegen, da ich diesen Befund auch ebenso häufig an meinen Vergleichspräparaten erheben konnte.

Kurz erwähnt sei hier, dass sich auch makroskopisch am Gehirn und am Rückenmark kein Befund constatiren liess, der auf eine Erkrankung derselben deutete.

Dagegen liess sich an den in ihrem normalen Bilde weiter oben skizzirten motorischen Vorderhornzellen Nachstehendes constatiren. Untersucht wurden diese Zellen bei K. I, II, V, VI, XI, XII, XIV, XXIII und XXIV. Zudem bei K. XXI Zellen von dem motorischen Bau aus der Oblongata. Es wurden nur Schnitte von höchstens 10 $\mu$ verwerthet. Unberücksichtigt liess ich die Präparate von der Oblongata (ausgenommen bei K. XXI), dem Hirnstamm und der Hirnrinde, da ich auf deren Beurtheilung verzichten musste. Die in den Protokollen im einzelnen beschriebenen Befunde wurden stets an mehreren Präparaten erhoben und controlirt. Geschnitten wurden meist ohne besondere Auswahl Partieen aus der Hals- oder Lendenanschwellung. Da die klinische Beobachtung der Thiere isolirte Lähmungen nicht gezeigt hatte, so kam es nicht darauf an, welcher Partie des Rückenmarkes die untersuchten Zellen entstammten; eventuelle Veränderungen an denselben mussten sich überall gleich deutlich markiren. Die späteren Befunde haben dieser Vermuthung auch Recht gegeben, denn obwohl bei den meisten der untersuchten Thiere das Rückenmark nicht nur in einer, sondern in mehreren Höhen geschnitten wurde, zeigten sich an diesen verschiedenen Präparaten doch stets wieder die analogen Befunde.

Es fanden sich nun zunächst in allen Präparaten Zellbilder, die ein Abweichen von dem Aequivalent nicht erkennen liessen, neben solchen Zellen, an denen dieses sehr deutlich zu Tage trat. Das Verhältniss dieser beiden Zellarten zu einander ist bei den einzelnen Thieren ein sehr verschiedenes. Bei den Thieren K. II, V, VI, und XI sind nur sehr wenig Zellen verändert, so dass schon die genaue Kenntniss der Natur der überhaupt vorkommenden Veränderungen dazu gehört, um dieselben hier aufzufinden. Es finden sich dementsprechend hier auch fast nur leichtere Grade dieser Veränderungen. Schon eine grössere Anzahl von Zellen zeigt sich bei K. I und XII verändert. Bei den Thieren XIV, XXI und XXIII steigt das Verhältniss dann so, dass etwa die Hälfte der Zellen Veränderungen zeigt, während dann bei K. XXIV bedeutend mehr als die Hälfte der Zellbilder von dem Aequivalentbilde abweicht.

Es seien nun zunächst diese Abweichungen von dem Aequivalentbilde in ihren Einzelheiten besprochen; hierbei ist vorauszuschicken, dass dasjenige, was in dieser Weise gedeutet wurde, sich nie an Präparaten fand, die gesunden Thieren entstammten.

Nur selten zeigte sich eine Zelle in toto verändert, meist war die Configuration und die Grösse dem normalen Bilde entsprechend, und ebenso liessen sich meist auch an der veränderten Zelle noch mit Sicherheit die Grundzüge der den motorischen Zellen eigenen Structur erkennen.

Auf die Feststellung der allerleichtesten Veränderungen, wie z. B. auf mangelhafte Deutlichkeit der einzelnen Zellkörperchen oder leicht abweichende Anordnung derselben, verzichtet man am besten; Mangel an Uebung kann hier sonst zu Fehlschlüssen führen. Ganz unzweideutig dagegen traten nachstehende Erscheinungen an den Zellbildern hervor.

Es fanden sich zunächst an der Peripherie, sehr häufig an oder nahe der Ursprungsstelle eines Protoplasmafortsatzes, verschieden grosse Stellen, an denen die Zellkörperchen einen Zerfall zeigen; sie erscheinen krümelig, haben sich in eine Anzahl von Bruchstücken aufgelöst; sie sehen dann etwa so aus, als seien sie durch einen mechanischen Insult zertrümmert worden. Die Bruchstückchen haben nicht überall das gleiche Aussehen; bei den Thieren I, II, V und XI sind dieselben fast stets feinkörnig, weniger intensiv gefärbt und gleichmässiger; dagegen zeigen sie bei den Thieren XIV, XXI, XXIII und XXIV sehr häufig ein viel derberes Aussehen uud erscheinen als derbere Körner von dunklerer Farbe, viel mehr Neigung zu einem Zusammenschmelzen zeigend. Nicht immer bleiben diese Zerfallskörner an Ort und Stelle liegen, sie verstreuen sich vielmehr auf die ungefärbte Substanz und geben dann jene zarteren feineren Körner der Zelle häufig das Aussehen, als sei sie mit feinem Sand überstreut. Die gröberen, intensiver gefärbten Zerfallskörner sind leicht an ihrer Form und ihrem Farbenton von unveränderten Nissl'schen Körperchen zu unterscheiden.

In Folge der Vertheilung der durch den Zerfall der Körperchen entstandenen Körner in die ungefärbte Substanz entsteht dann in der Zelle eine mehr oder weniger ungefärbte Stelle, in der sich jedoch noch meist mehrere feine grösstentheils blass gefärbte Körnchen finden; es grenzt sich diese Stelle unregelmässig gegen den Zellleib ab, der im Uebrigen ziemlich normal aussehende Zellkörperchen enthalten kann. Liegt ein solcher Fleck gerade an der Ursprungsstelle eines Protoplasmafortsatzes, so kann dieser, falls er selbst noch besser erhaltene Körperchen führt, gewissermassen durch diese leere Partie vom Zellleib abgetrennt erscheinen; sind dagegen auch die Körperchen in dem Fortsatze zerfallen, so könnte bei oberflächlicher Betrachtung dadurch ein

Axencylinderfortsatz vorgetäuscht werden, doch werden hiervor die im Fortsatz zumeist noch vorhandenen Zerfallskörner, dann dessen Breite, die eventuelle Abzweigung eines Seitenästchens und vor allem die genaue Besichtigung der als Nervenhügel fälschlich gedeuteten Partie bewahren; letztere bietet in ihrer unregelmässigen Abgrenzung, den noch vorhandenen Trümmern und endlich durch das Aussehen der ihr benachbarten Körperchen ein ganz anderes Bild dar. An sehr hellen Zellen finden sich gelegentlich auch unter normalen Verhältnissen Protoplasmafortsätze, die nur wenige Zellkörperchen führen. Es mag dieses von der zufälligen Schnittführung abhängen. Diese klaren und zum Studium des Normalen sehr geeigneten Stellen zeigen aber nie die beschriebenen Zerfallserscheinungen.

Gegenüber dieser an der Zellperipherie sich abspielenden Veränderung steht nun jene, welche sich zumeist um den Kern herum etablirt hat. Auch hier ist es im Grunde der gleiche Process des Zerfalles der Zellkörperchen und der Verstreuung der Zerfallskörnchen in die ungefärbte Substanz. Das diesen perinucleären Veränderungen Eigenthümliche ist nun aber Nachstehendes: Sie finden sich fast nur bei denjenigen der Versuchsthiere, die, wie K. XIV, XXI, XXIII und XXIV, stärkere nervöse Symptome intra vitam darboten. Figur 9 stellt die gleiche Veränderung übrigens auch bei K. II dar; bei K. I, V, VI und XI fand ich dieselbe jedoch nicht.

Es bekommt das Zellbild durch diese Veränderung ein sehr charakteristisches Aussehen; die Kernmembran, die bei der Mehrzahl unserer Zellen, wie beschrieben, durch die Körperchen verdeckt ist, wird in verschieden weiter Ausdehnung sichtbar. Man sieht dieselbe sehr häufig als feine dunkelblaue Kreislinie, der in etwa der Hälfte der Fälle eine ganz schmale, aber scharf gezeichnete Zone von ungefärbter Substanz aussen anliegt, ganz ähnlich den Verhältnissen, wie sie gesunde Spinalganglienzellen zeigen.

Der Kern zeigt, soweit wir ihn in diesen Präparaten beurtheilen können, nichts Abnormes.

Bei einer weiteren Anzahl der Zellen findet man nun alle Körperchen mehr oder weniger stark im Zerfall begriffen. Man sieht kaum noch wohl entwickelte Körperchen, da diese fast alle in Körnchen zerfallen sind. Häufig sieht man auch in solchen Zellen schon diese Körnchen sich zu gröberen Klumpen zusammenballen.

Die ungefärbte Substanz hat vielfach einen leichten, fast schmutzig zu nennenden Farbenton angenommen.

Relativ selten finden sich Veränderungen am Axencylinder und am Nervenhügel in Gestalt einer intensiveren Färbung, resp. Körnelung dieser sonst so zarten, blassen Gebilde.

Ob diese so weit beschriebenen Zellen, die in überwiegender Mehrzahl in dem hellen, apyknomorphen Tinctionszustand erschienen, und somit dann grosse und lichte Gebilde darstellten, auch wirklich vergrössert und geschwellt waren, möchte ich nicht entscheiden.

Diesen derart veränderten sich zahlreich in den vielen Präparaten findenden Zellen reiht sich eine kleinere Zahl von Zellen an, bei denen die Veränderungen anscheinend einen stärkeren Grad erreicht haben. Dieselben fanden sich nur bei den Thieren K. XII, XIV, XXI, XXIII und XXIV und charakterisiren sich dadurch, dass der ganze Zellleib kleiner als normal erscheint und dass die färbbaren Substanzportionen sich zu grösseren dunklen Klumpen zusammenballen, neben welchen sich dann immer noch zahlreiche kleine Zerfallskörner zeigen. Auch bei diesen Degenerationszuständen vermochte ich an meinen Nissl-Präparaten sichere Kernveränderungen nicht zu constatiren, doch schien es (K. XXI und XXIV), als ob in Präparaten, die der Weigert'schen Mitosenfärbung unterworfen waren, die Kerne der verkleinerten Zellen verändert wären. Obwohl sie nämlich in voller Ausdehnung sichtbar waren, zeigten sie nur undeutlich eine Membran, vielfach überhaupt keine Abgrenzung. Das Innere des Kernes war hell und enthielt kein Gerüst, statt dessen nur unbestimmte blassgraue Flecke. Auffallend häufig fehlten die Kernkörperchen ganz, theilweise aber fanden sich Kernkörperchen, welche nicht die intensive Färbung der gesunden Kernkörperchen zeigten, sondern in ihrem Innern blass waren und in undeutlicher Weise Flecken erkennen liessen. Manchmal erschien ein solches Kernkörperchen sogar etwas vergrössert und der blasse Inhalt von einem intensiv schwarz gefärbten Ring umgeben zu sein. Leider habe ich versäumt, Präparate von den vergifteten Thieren in Flemming'scher oder Hermann'scher Lösung oder in Salpetersäure, Sublimat oder Picrinsäure zu untersuchen.

Die Gliakerne boten in obigen nach Weigert gefärbten Präparaten in ihrem Verhalten nichts Abnormes. Zwar schienen sie neben kranken Zellen im Nissl-Präparat häufig auffallend klar und gross (es ist dieses in den Abbildungen auch zum Ausdruck gekommen), doch fanden sich nach Weigert's Mitosenfärbung bei den darauf untersuchten Thieren, K. XXI und XXIV, die jedenfalls in ihrem ganglionären Apparat mit am schwersten betroffen waren, keine Theilungsfiguren.

Ueberblicken wir somit die beschriebenen Veränderungen, die in ihren Grundzügen bei den einzelnen Thieren sich gleich sind und die der Hauptsache nach in einem mehr oder weniger feinkörnigen Zerfall der Nissl'schen Körperchen an der Zellperipherie, im perinucleären Raum oder in der ganzen Zelle, sowie in ihrer stärkeren Ausprägung in einer Verkleinerung der Zelle und in einem sich Zusammen-

ballen der färbbaren Substanz zu grösseren Klumpen bestehen, und stellen wir dieselbe in Relation zu der Schwere der nervösen Vergiftungserscheinungen, welche die Thiere in klinischer Beziehung darboten, so sehen wir, dass sich zu denselben die Menge, wie die Intensität der Veränderungen in ziemlich gesetzmässiger Weise verhält. Ihrer Menge nach sind diese Abweichungen vom Aequivalent derart vertheilt, dass diejenigen Thiere[1]), bei welchen die klinische Beobachtung gar keine nervösen Symptome erkennen liess und welche bedeutend kleinere Queksilbermengen erhalten hatten, nur sehr spärlich abweichende Zellbilder darboten.

Ein wenig zahlreicher sind die abweichenden Zellbilder bei K. I und K. XII, die beide sehr lange unter der Giftwirkung standen. Diejenigen Thiere dagegen, deren Säftemasse in verhältnissmässig kurzer Zeit mit sehr grossen Hg-Mengen überschwemmt wurde, und bei denen im Anschluss hieran die beschriebenen schweren Lähmungserscheinungen auftraten, zeigen die zahlreichsten Abweichungen von der Norm.

Ganz parallel dem Verhalten der Menge steht das Verhalten der Intensität der Zellveränderungen, worauf schon bei Besprechung der Veränderungen aufmerksam gemacht wurde.

Die Todesart übte auf das Zustandekommen der abweichenden Zellbilder keinen merklichen Einfluss aus. Die Zellbilder bei K. XIV, welches, als es dem Tode nahe war, leicht annarcotisirt und darauf guillotinirt wurde, zeigen sich durchaus dem entsprechend, was sich bei jenen klinisch gleich schwer betroffenen Thieren K. XXI, XXIII und XXIV, bei denen der Tod langsam eintrat, fand. Ebenso verhält es sich bei K. I, II, V, VI, XI und XII, von denen K. II durch Aether getödtet wurde, während K. XI erstickte, und K. VI und XII gleich nach einer Injection starben. Zu schweren complicirenden Infectionen war es ja nicht gekommen, so dass man hiervon abhängende Zellveränderungen nicht erwarten konnte.

Wir werden nun zunächst Stellung zu der vorher schon aufgeworfenen Frage zu nehmen haben, innerhalb welcher Grenzen

1) Es sind dieses vor Allem die Thiere K. II, VI und XI. Bei diesen Thieren hatten zudem auch die anderweitigen Vergiftungssymptome ihren Höhepunkt zur Zeit des Todes noch nicht erreicht. K. II wurde einer beginnenden Eiterung halber zu einer Zeit getödtet, als es wohl schon abgemagert und nierenkrank, aber im Allgemeinen noch kräftig war. K. XI stand nur unter der Wirkung geringer Giftdosen; zudem erstickte es an einer Gelatinekapsel zu einer Zeit, als es zwar schon stärker kachektisch und hochgradig matt, jedoch noch zum Herumspringen fähig war. Bei K. VI ist, wie gesagt, die faktisch injicirte Giftdosis wohl niedriger gewesen, als die Protokolle es angeben, da die Lösung nicht stets rechtzeitig erneuert wurde. Jedenfalls bot das Thier, als es nach einer Injection plötzlich starb, nur erst mittelschwere Vergiftungssymptome.

diese Zellbefunde uns zu Rückschlüssen auf Beziehungen des geprüften Giftes zu diesen Zellen berechtigen.

Die allmählich sehr zahlreichen Untersuchungen des Nervenzellapparates, die unter den allerverschiedensten physiologischen, wie auch pathologischen Vorbedingungen mit Nissl'scher Methode vorgenommen sind, haben erwiesen, dass gewisse, unseren Befunden analoge Veränderungen der färbbaren Substanzportionen der Zellen nur dann vorkommen, wenn das Thier in irgend einer Weise einem den Gesammtorganismus, respective das Nervensystem schädigenden Einflusse unterworfen war; sie finden sich nie an Thieren, auf die nicht zuvor irgend ein solches Moment eingewirkt hätte. Zudem zeigen sich diese Veränderungen, von geringen anscheinend individuellen Schwankungen abgesehen, in ihrer Art, wie in ihrer Ausbreitung stets gleich, so lange sich die Vorbedingungen gleich bleiben, d. h. so lange die gleiche Schädlichkeit in der gleichen Art und Weise und in der gleichen Mächtigkeit einwirkte; sie wechseln dagegen in sehr weiten Grenzen mit diesen Factoren.

Dieses ganz constante Auftreten von Veränderungen an den durch die Methode sichtbar gemachten Zellbestandtheilen nur nach Voraufgehen einer Schädlichkeit und die constante Beziehung der Art und der Intensität dieser Veränderung zu Art nnd Intensität der einwirkenden Noxe berechtigen nun auch umgekehrt zu dem Schluss, in solchen Veränderungen einen Index dafür zu sehen, dass dieser veränderte Zellbestandtheil zu irgend einer Zeit einem abnormen, ihn schädigenden Einflusse unterworfen war.

Wir sind somit auch in unserem speciellen Falle nach unseren mikroskopischen Befunden zu der Behauptung berechtigt, dass im Verlaufe der von uns gesetzten Quecksilbervergiftung an einem Theil der Vorderhornzellen der durch das Nissl'sche Verfahren zur Darstellung gebrachte Zellbestandtheil angegriffen worden ist, und zwar bei den verschiedenen Thieren in verschiedener Intensität.

Durch die Constatirung dieser Thatsache sind wir natürlich noch nicht in die Lage versetzt, uns darüber auszusprechen, ob die Zellen, die wir in unseren Präparaten verändert finden, auch eine mehr oder minder weitgehende Störung ihrer Functionsfähigkeit erlitten hatten. Es bleibt die Frage offen, ob man ebenso, wie man eine constante Beziehung abnormer Zellbilder zu bestimmten Schädlichkeiten behaupten darf, auch constante Beziehungen dieser abnormen Zellbilder zu bestimmten Störungen in der Functionsfähigkeit der Zellen finden kann.

Da wir über die Bedeutung der Nissl'schen Zellkörperchen für die Function und Ernährung der Zelle noch nicht zu sicher bewiesenen

Anschauungen gekommen sind, so können wir aus Veränderungen an denselben natürlich nicht ohne Weiteres auf die eventuell vorhandenen functionellen Störungen schliessen. Hier hat daher die an einwandsfreien Experimenten zu gewinnende Erfahrung einzusetzen, aus der vielleicht eine Klärung dieser Beziehungen zu erhoffen ist.

Bisher sind aber nur zwei vom Aequivalentbilde abweichende Zellformen in festen Beziehungen zu bestimmten Störungen in der Thätigkeit der Zelle gefunden worden. Ganz constante, sich sonst unter keinen Umständen wiederfindende Abweichungen vom Aequivalentbilde markiren erstens den dauernden, völligen Verlust der Functionsfähigkeit, wie er sich in einer bestimmten Form des Zelltodes ausprägt, und zweitens die durch Abtrennung der Ganglienzelle von der Endausbreitung gesetzte Functionsstörung, d. h. die sogen. secundäre Zelldegeneration.

Die Zeichen einer bestimmten Form des Zelltodes documentiren sich am Zellkern und an der achromatischen Substanz. Letztere, welche unter gewöhnlichen Umständen sich der Färbung durch Nissl's Methode entzieht, wird jetzt in wechselnder Weise färbbar und zeigt moleculären Zerfall (Achromatolyse, Marinesco[1]) oder Umwandlung in eine homogene Masse. Das Hauptkriterium für diese Zellveränderung liegt aber im Aussehen des Zellkernes. Nissl[2]), welcher derartige Zellbilder zuerst beschrieb, sagt, dass der Kern unter erheblicher Zunahme seiner Färbbarkeit verkleinert und ausserordentlich häufig kugelrund erscheint, während der Zellleib eher etwas geschwellt ist und sich nur wenig färbt (d. h. in seinen sonst färbbaren Substanzportionen).

Man findet derartige Zellbilder häufig in den Endstadien schwerster Zellerkrankungen, z. B. im Lendengrau nach Aortencompression (siehe z. B. Sarbó[3]), Singer und Münzer[4]) u. A.) oder nach längerer Einwirkung gewisser sehr schwerer Zellgifte (z. B. Tetanus).

Eine zweite vom Aequivalent abweichende Zellform, aus welcher Rückschlüsse auf die Art der Functionsstörung zu ziehen sind, setzt sich aus jenen Veränderungen zusammen, die sich nach völliger Durchtrennung der peripheren Faser an den zugehörigen motorischen Zellen abspielen. Dieselben sind für die durch diese Ver-

1) Marinesco, Pathologie générale de la cellule nerveuse. Lésions secondaires et primitives. La Presse médicale. 27. Jan. 1897. S. 11.

2) Nissl, Der gegenwärtige Stand der Nervenzellen-Anatomie und -Pathologie. Vortrag. 26. Versammlung südwestd. Irrenärzte.

3) Sarbó, Ueber die Rückenmarksveränderungen nach zeitweiliger Verschliessung der Bauchaorta. Neurol. Centralbl. 1895. S. 661.

4) Singer und Münzer, Beiträge zur Anatomie des Centralnervensystems. Acad. der Wissensch. zu Wien. Denkschr. Bd. 57. 1890.

In beiden Arbeiten finden sich die weiteren Literaturangaben.

letzung in den Zellen bewirkte Functionsbehinderung [1]) so charakteristisch, dass man im Stande ist, aus ihnen mit Sicherheit auf eine die Continuität der Faser unterbrechende Läsion zu schliessen und dieselbe streng von allen Zellveränderungen zu sondern, die auf eine anderweitige Schädigung der Zelle zurückzuführen sind. Sie bestehen in einem am Nervenhügel beginnenden Zerfall der Körperchen, welcher im Laufe einiger Tage resp. Wochen sich über den ganzen Zellleib ausbreitet, einzelne Zellen vernichtet und sehr häufig Veranlassung giebt zu einer sehr charakteristischen Verlagerung des Kernes nach der Zellwand zu oder gar über diese hinaus.

Diese beiden Formen in der Abweichung der Zellbilder vom Aequivalent fanden sich in unseren Präparaten nicht und sind wir demnach mit einer gewissen Wahrscheinlichkeit zu dem Schlusse berechtigt, dass unsere abweichenden Zellbilder weder jener Form des Zelltodes entsprechen, noch auf eine durch complete Continuitätstrennung im Verlauf der peripheren Fasern bedingte Störung hinweisen.

Die Veränderungen, die wir constatirten, reihen sich jenen verschiedenartigen Veränderungen an, die sich auch sonst an den Ganglienzellen nach ihnen schädlichen Einwirkungen fanden. Alle diese Abweichungen in ihren Einzelheiten aufzuzählen und die Constanz in ihren Beziehungen zu den verschiedenen Schädlichkeiten zu besprechen, erscheint uns an dieser Stelle nutzlos, da sich bis zur Stunde eine gesetzmässige Beziehung derselben zu der Art und dem Grade der Functionsstörung noch nicht hat erheben lassen.

Wir dürften nur berechtigt sein, unser Urtheil dahin abzugeben, dass diejenigen unserer Zellformen, bei denen sich nur ganz geringe Betheiligung der ungefärbten Substanz, ein anscheinend intacter Kern und eine nur partielle Veränderung der färbbaren Substanz findet, auch nur einer beginnenden Zellerkrankung entsprechen, während die kleinen atrophischen Formen mit ihren klumpigen Zerfallsproducten, und wie es scheint, auch veränderten Kernen höchst wahrscheinlich die Ausgangsstadien der bei unserer Vergiftung zu beobachtenden krankhaften Veränderungen darstellen.

Dieses zurückhaltende Urtheil in Bezug auf die die Zellveränderung begleitende Functionsstörung involvirt natürlich nicht den Verzicht auf die soeben begründete Ansicht, in derartigen Zellveränderungen den Beweis dafür zu finden, dass eine Schädigung der Zelle thatsächlich stattgefunden hat.

Wir kennen die Bedingungen, unter denen eine willkürliche mo-

1) Hiermit wird, wohl bemerkt, kein Urtheil darüber ausgesprochen, worin die Ursache dieser Zellveränderung zu suchen sei.

torische Action zu Stande kommt, noch in keiner Weise; wir kennen nicht einmal sicher die Rolle, die hierbei die Vorderhornzellen spielen, nur das wohl können wir sagen, dass der Weg über diese Zellen unbedingt führen muss und dass die von diesen Zellen abhängende Nerveneinheit jedenfalls das letzte Glied in einer wohl langen und complicirten Kette functionell zusammenhängender Neurone bildet. Goldscheider und Flatau[1]) haben durch ihre kürzlich mitgetheilen Entgiftungs- wie Ueberhitzungsversuche bewiesen, dass Thiere, trotzdem sich bei ihnen eine grössere Zahl von motorischen Vorderhornzellen vom Aequivalentbilde abweichend zeigte, dennoch im Stande waren, alle kinetischen Bewegungen auszuführen. Sicherlich beweisen ja solche Versuche, dass, was ja auch a priori anzunehmen war, die Functionsfähigkeit der Zelle nicht an die Nissl'schen Körperchen gebunden ist; dagegen widersprechen derartige Resultate nicht der Behauptung, dass in dem Verhalten der Nissl'schen Körperchen ein Merkmal dafür zu sehen ist, ob die Zelle einem schädigenden Einfluss unterworfen war oder nicht. Auch ist aus diesen Versuchen nicht auf eine Bedeutungslosigkeit dieser Körperchen für die Lebensfähigkeit der Zelle zu schliessen. Dieselben könnten für die Ernährung der Zelle die allergrösste Bedeutung haben, so dass eine dauernde Schädigung derselben sogar den Zelltod herbeiführen könnte, trotzdem diese Schädigung zunächst die Zellfunction nicht beeinflusste.

Zudem muss hier darauf hingewiesen werden, dass die überwiegende Mehrzahl aller bisherigen Vergiftungsversuche nur einen Theil der Ganglienzellen stärker verändert gezeigt hat; häufig fanden sich ganz normal aussehende oder sicherlich nur sehr leicht geschädigte Zellen zwischen die kranken eingestreut. Bei einem plötzlichen Aufhören des functionslähmenden Einflusses könnten daher recht wohl die weniger veränderten Zellen den Ausfall der Function der schwerer veränderten Zellen decken und den schwerer erkrankten Zellen Zeit lassen zur Reparation jener von der functionslähmenden Schädlichkeit bewirkten Structurveränderung. Dass auch trotz zahlreich veränderter Vorderhornzellen eine Verarbeitung von motorischen Impulsen möglich ist, beweisen die unwillkürlichen Krämpfe, die sich gelegentlich bei in ihren Vorderhornzellen schwer afficirten Thieren einstellen können. Auch durch Uebermittelung der Reflexe documentiren derartige Zellen gelegentlich eine nicht zu unterschätzende Functionsfähigkeit.

Wir können somit die sehr zahlreichen sich noch findenden Schwierigkeiten voll und ganz anerkennnen, dürfen uns durch unsere Skepsis

1) Goldscheider und Flatau, Beiträge zur Pathologie der Nervenzelle. Fortschr. d. Medic. 1897. S. 241.

aber deswegen nicht verleiten lassen, die sicherstehenden Erfahrungen aus dem Grunde von der Hand zu weisen, weil wir sie noch nicht erklären können.

Somit sehen wir als ein Ergebniss unserer Versuche an einzelnen Vorderhornganglienzellen Veränderungen auftreten, die darauf hinweisen, dass an diesen Zellen sich ein Vorgang abgespielt hat, den wir unter normalen Verhältnissen nicht anzutreffen vermögen. Die Zahl dieser so veränderten Zellen und die Ausbreitung dieser Veränderungen schwanken auf und ab mit der Stärke der intra vitam an den Thieren beobachteten nervösen Krankheitssymptome, und diese wieder sind, wie wir zeigen konnten, hauptsächlich in Abhängigkeit zu finden von der Quecksilbermenge, die in möglichst kurzer Zeit dem Kreislauf einverleibt wurde.

Es fordern diese Thatsachen nun noch in zweifacher Richtung zu Ueberlegungen auf.

Zunächst muss es nach den Anschauungen von der Abhängigkeit der peripheren Nerven von der Ganglienzelle auffallend erscheinen, dass wir bei dem positiven Befunde von Veränderungen an den letzteren die ersteren intact sehen.

Dem gegenüber ist nun zu sagen, dass wir über diese secundären degenerativen Vorgänge in pheripheren, wie centralen Nervenfasern nur insofern orientirt sind, als wir den zeitlichen Verlauf und die Art dieser Veränderungen bei completer Durchtrennung dieser Fasern kennen, und dass wir auch darüber orientirt sind, dass dem Zelltode die Entartung der zugehörigen Faser folgt.

Wie sich diese Dinge nun aber bei einer nicht den sofortigen Tod der Ganglienzelle herbeiführenden Schädigung verhalten, oder gar darüber, wann und wie nach bestimmten Veränderungen der Zellen im Nissl'schen Bilde secundäre Nervendegeneration zu erwarten ist, darüber fehlt noch jegliche Erfahrung. Dass die Nervenfasern gewissen Zellveränderungen gegenüber sehr resistent sind, geht daraus hervor, wie langsam nach Nervendurchtrennung sich im centralen Stumpfe degenerative Veränderungen entwickeln, wiewohl die Zelle schon so bald unzweifelhaft ernstere Veränderungen durchmacht.

Für den uns vorliegenden speciellen Fall muss dann noch besonders hervorgehoben werden, dass wir nennenswerthe Zellveränderungen und sich klinisch deutlich documentirende nervöse Symptome bei unseren Thieren immer nur in einer kleinen Anzahl von Tagen vor dem Tode beobachten konnten, so dass eventuelle secundäre Nervenveränderungen vielleicht nicht einmal Zeit hatten, sich zu entwickeln. Allerdings finden sich ja auch schon frühzeitiger, bevor die Vergiftungserscheinungen ihre volle Ausbildung erreicht hatten, oder ohne dass es überhaupt zu

klinisch sich manifestirenden nervösen Störungen kam, einzelne Zellen verändert; doch sind diese Zellen ja im Allgemeinen nicht schwer verändert und lässt sich ihre Beziehung zu secundärer Nervendegeneration zur Zeit eben noch gar nicht übersehen. —

Die zweite Frage, die uns obige Aufstellung zu beantworten giebt, ist die, ob wir die gefundenen Zellveränderungen auf einen directen Einfluss des Quecksilbers zurückführen dürfen, oder ob wir dieselben indirect bedingt anzusehen haben, d. h. etwa als Folge einer durch die schwere Erkrankung der Nieren hervorgerufenen urämischen Intoxication, oder der schweren Kachexie oder einer sich weniger markant documentirenden, vom Quecksilber abhängenden anderweitigen primären Schädigung des Gesammtorganismus.

Schon bei der Besprechung der klinischen Symptome ist darauf hingewiesen worden, dass die Annahme, das nervöse Krankheitsbild auf die directe Einwirkung des Metalles zurückzuführen, zum mindesten sehr viel Wahrscheinlichkeit hat. Die Relation dieser Symptome zur Giftmenge, zur Applicationsweise, zur Schwere der Nierenerkrankung und der Kachexie, die dort diese Ansicht stützte, spricht auch bei dem parallelen Verhalten jener Symptome zu der Schwere der Zellveränderungen dafür, diese Zellveränderungen den directen Allgemeinwirkungen des Metalles zuzurechnen.

Am wenigsten wahrscheinlich ist eine Beziehung der Zellveränderungen zu der Kachexie oder dem durch die starken Durchfälle bedingten Feuchtigkeitsverlust der Gewebe, während es immerhin ja noch eher möglich wäre, dieselben auf eine urämische Intoxication zurückzuführen. Es liegt eine experimentelle Untersuchung von Acquisto und Pusateri[1]) vor, nach welcher an den Vorderhornzellen zweier Hunde sich analoge Veränderungen ergaben, wie die von uns beschriebenen; da aber dieser Typus der Zellveränderung überhaupt ein relativ häufiger ist, so lässt sich aus diesen Befunden allein eine Beziehung beider Erscheinungen zu einander nicht construiren. Die Berücksichtigung auch aller der anderweitigen Symptome und Beziehungen bleibt hier wohl entscheidend, und zwar dahin, dass mit grosser Wahrscheinlichkeit die Ursache in der Urämie nicht zu suchen sei.

Zum Schluss dieser Besprechung meiner pathologisch-anatomischen Befunde möchte ich nochmals daran erinnern, dass wir von den Ganglienzellen nur die sog. motorischen, wie sie in den Rückenmarks-

1) Citirt nach Marinesco (Presse médical. Jan. 1897) und Flatau, Neue experimentelle Arbeiten über die Pathologie der Nervenzelle (Sammelreferat). Fortschr. d. Medicin 1897. S. 281. — Die Originalarbeit Sull'anatomia nervosa degli elementi nervosi nell'uremia acuta sperimentale. Rivista di patologia nerv. et ment. 1896. No. 10) war mir leider nicht zugängig.

Vorderhörnern sich finden, zu beurtheilen versucht haben. Es liegt auf der Hand, dass wir hiervon nicht die völlige Lösung der uns beschäftigenden Frage erhoffen dürfen. Hierzu bedürfte es eines Einblickes in die Summe und in die Intensität aller der event. durch das Gift bewirkten Veränderungen am Nervensystem; besonders wohl die höheren nervösen Centren wären auf das Eingehendste zu durchforschen, da auf deren Erkrankung der klinische Theil unserer Versuche sowohl, wie namentlich auch die am Menschen beim constitutionellen Mercurialismus zu Tage tretenden Erscheinungen hinweisen. —

---

Es erübrigt nun noch auf diejenigen der bisherigen experimentellen Arbeiten über die Quecksilbervergiftung einzugehen, welche die von dem Metall abhängigen Nervenveränderungen zu erforschen suchten. Ihre Zahl tritt weit hinter die Zahl jener Arbeiten zurück, welche die durch das Quecksilber bedingten Veränderungen an den Nieren, am Darm und im Blut, sowie die Resorptionsverhältnisse des Metalles behandelten.

In einer kürzlich erschienenen Mittheilung hat Tirelli[1]) seinen eigenen Untersuchungen über die Wirkung des Quecksilbers auf das Nervensystem von Hunden eine ausführliche Besprechung jener Befunde vorausgeschickt, die vor ihm von anderer Seite in dieser Hinsicht erhoben worden sind. Ich verweise daher für viele der Einzelheiten auf diese Arbeit; hier seien die Befunde insofern resumirt, als sie einen Vergleich zu unseren Untersuchungsresultaten ermöglichen.

Am klarsten liegen die Untersuchungen, die das periphere Nervensystem betreffen. Die Mehrzahl der Autoren (Popow[2]), Dotto[3]), Tirelli) findet an Hunden und Kaninchen trotz eingehender Untersuchung nach acuten, wie subacuten Vergiftungen mit Quecksilber die peripheren Nerven ohne jegliche Veränderungen. Ihr Resultat ist somit dem unseren gleich.

Zu anderen Ergebnissen kommt Letulle[4]). Die wichtige Arbeit bedarf wohl einer referirenden Besprechung, zumal dieselbe mehrfach

1) Tirelli, Sur l'anatomie pathologique des éléments nerveux dans l'empoisonnement aigu par le sublimé. Arch. ital. de biologie 1896. Bd. 26. S. 230.

2) Popow, Ueber die Veränderungen im Rückenmarke nach Vergiftung mit Arsen, Blei und Quecksilber. Virch. Arch. 1893. Bd. 93. S. 351.

3) Dotto, Sulle alterazioni del sistema nervoso nell'avvelenamento cronico breip cloruro di mercurio. Il Pisani 1896. Jahrg. XVII. S. 15.

4) Letulle, Recherches cliniques et expérimentales sur les paralysies mercurielles. Arch. de physiologie 1887. Jahrg. XIX. S. 301.

als Stützpunkt zur Begründung von Anschauungen über Vorgänge in der menschlichen Pathologie herangezogen und, wie mir erscheint, nach dieser Richtung in ihrem Werthe wohl etwas überschätzt worden ist.

Nach einer eingehenden klinischen Analyse einiger der im Verlauf des chronischen Mercurialismus der Quecksilberarbeiter auftretenden nervösen Erscheinungen versucht Letulle durch das Thierexperiment zu einer Erklärung derselben zu gelangen.

Er experimentirt an Ratten und Meerschweinchen und berichtet über die an den peripheren Nerven im Zupfpräparat hauptsächlich nach Osmium-Eosin-Behandlung und nach Behandlung in Vanlair'scher Flüssigkeit erhobenen Untersuchungsergebnisse. Die Versuche basiren einerseits auf directer Beeinflussung der Nerven durch schwache, in ihre unmittelbare Nähe injicirte Quecksilberpeptonatlösung, andererseits auf Erzeugung einer chronischen Vergiftung durch subcutane Injection dieser Quecksilberverbindung oder durch Inhalation von Quecksilberdämpfen. Die Ergebnisse, die in sehr schönen Abbildungen uns vor Augen geführt werden, sind nachstehende: In den drei Versuchsreihen findet sich das gleiche Resultat einfacher, sich ausschliesslich auf die Markscheiden beschränkender Atrophie. Bei directer Application des Giftes auf den Verlauf eines Nerven wickelt sich diese rein trophische Störung an der Markscheide sehr rapide ab, während sich nach chronischer Intoxication dieser Process langsamer ausbildet und hier nachstehende Zeichen trägt. Die Markscheide erscheint zunächst wie von feinsten Körnern durchsetzt und trüb geschwellt (État sablé, tuméfaction pâle de la myéline), zeigt körnigen Zerfall (Désintégration granuleuse) und endlich segmentäre Atrophie (Atrophie segmentaire, vacuité de la gaine de Schwann). Der Axencylinder bleibt intact; es tritt auch bei langsamer Entwicklung des Processes keine reactive Vermehrung der Kerne der Schwann'schen Scheide auf. Jegliche Zeichen eines entzündlichen Vorganges fehlen. Die Veränderungen treten segmentär auf und sind durchaus verschieden, wie Letulle mit Nachdruck betont, von jenen bei secundärer Degeneration. Letulle folgert aus seinen Versuchen, dass das Quecksilber in ganz specifischer Weise die Markscheiden der peripheren Nerven schädige, indem es dieselben zur Atrophie, nicht zur Degeneration brächte.

Von den Versuchen, die Letulle anstellte, scheinen mir nur jene, welche die Vergiftung durch Inhalation zu erzielen suchten, einwandsfrei. Die subcutanen Injectionen empfehlen sich für kleinere Thiere nicht, da hierbei der Verdacht nahe liegt, eventuelle Veränderungen an den peripheren Nerven möchten einer directen Schädigung ihre Entstehung verdanken. Völlig ohne Bedeutung für die Beurtheilung der Allgemeinwirkungen des Quecksilbers ist die erste Versuchsreihe.

die Injection der Lösung in die Nachbarschaft der Nervenstämme. Dass Letulle zudem nach dieser Maassnahme gleichfalls nur rein atrophische Veränderungen an den Markscheiden, keine Markdegeneration und keine Vermehrung der Kerne der Schwann'schen Scheide beobachtete, ist sehr auffällig und widerspricht jedenfalls durchaus meinen Befunden bei den Versuchsthieren K. VIII, IX u. X, da bei diesen die auf örtliche Giftwirkung zurückzuführenden Nervenveränderungen ganz typisch das Bild schwerster Markscheidendegeneration zeigten. Ein gleiches zeigten ja auch die erwähnten Befunde Heller's, die gleichfalls wohl einer directen Giftwirkung ihren Ursprung danken. Aus einer besonders grossen Differenz der Giftdosen ist dieser abweichende Befund nicht zu erklären, da Letulle 0,005, resp. 0,002 Sublimat in der Form des Hg-peptonat verwandte, welche Dosis den Tod der Versuchsthiere nach 4—11 Tagen herbeiführte.

Wenig zweckmässig ist die Wahl der Ratten als Versuchsthiere bei Studien über pathologische Veränderungen an den peripheren Nerven, da bei diesen Thieren schon die physiologische Degeneration eine auffallende Höhe erreicht. Auch das Unternehmen, über derartige Fragen nach Zupfpräparaten zu urtheilen, will mir wenig passend erscheinen, da in dieser Präparationsart doch nicht unbedenkliche Fehlerquellen liegen.

Im Uebrigen kann ich über die von Letulle erhobenen Befunde natürlich nicht urtheilen, da ich mit einer anderen Thierspecies experimentirte. Der Bericht, dass auch bei längerem Bestande der dystrophischen Störung an den Markscheiden sich keine Kernvermehrung fand, ist jedenfalls aber als auffällig zu bezeichnen und bedarf wohl einer Nachprüfung.

Die Befunde, die am Rückenmark erhoben wurden, sind unseren Untersuchungsresultaten nur zum Theil zu vergleichen, da sie auf anderen Grundlagen basiren. Veränderungen in den Fasersystemen des Rückenmarkes wurden von Popow, Dotto und Tirelli notirt, doch weichen diese Angaben sehr unter einander ab. Letulle untersuchte das Centralorgan überhaupt nicht. Popow spricht in dem kurzen, mit der Quecksilbervergiftung sich beschäftigenden Absatz von einer bei acuter Vergiftung auftretenden centralen Myelitis, welche bei längerer Versuchsdauer weiter um sich greift und so zu einer diffusen Myelitis führt. Er beschreibt Veränderungen an den Gefässen. Bei Kaninchen III (Chron. Intoxication mit Hg. salicyl.) konnte ich an kerngefärbten, in Müller gehärteten Präparaten ein Gleiches nicht constatiren. Dotto sieht bei Anwendung der Marchi'schen Methode auf Rückenmarksquerschnitten, die verschiedenen Höhen entstammen, isolirte verstreute schwarze Punkte; diese liegen besonders in den Vorder- und Seiten-

strängen und werden als einer Faserdegeneration entsprechend aufgefasst. Es ist der kurzen diesbezüglichen Notiz des Autors, sowie seiner Abbildung nicht ein Beweis für diese Auffassung zu entnehmen. Es ist vielmehr recht wohl möglich, dass hier die verstreuten schwarzen Schollen, die, wie oben gesagt, sich auch bei ganz normalen Thieren in gleicher Weise besonders nahe dem Schnittrande des Blockes vorfinden, so gedeutet wurden.

Ausführlich beschreibt nun Tirelli seine Befunde am Rückenmark. Nach Härtung in Müller'scher Flüssigkeit sieht er auf Querschnitten die gekreuzten Pyramidenbahnen sich durch ihr gelbliches Aussehen deutlich von den anderen Partieen der weissen Substanz abheben. Er spricht dieselben aus diesem Grunde als degenerirt an. Die Bestätigung dieser Ansicht findet er in dem undurchsichtigen (opaque) Aussehen und der irregulären Form der Axencylinder dieser Partieen. Es scheint, als verstehe er hierunter den Befund gequollener Axencylinder. Ich glaube, man kann wohl Angaben, die nicht besser motivirt sind, übergehen, da wohl weder aus dem makroskopischen Bilde, noch aus dem angegebenen Befunde an den Axencylindern auf eine Degeneration dieser Systeme zu schliessen ist. Die Markscheiden scheint Tirelli intact gefunden zu haben, denn er tadelt das Vorgehen von Dotto hier, mit Marchi-Vassale's Methode zu einem Resultat kommen zu wollen.

So weit sind unsere Untersuchungen am Rückenmark denen von anderer Seite ausgeführten in gewisser Hinsicht zur Seite zu stellen, nicht zu vergleichen sind dagegen die an den Vorderhorn-Ganglienzellen erhobenen Befunde.

Popow untersuchte mit besonderer Sorgfalt die Vorderhornzellen und fand an ihnen trübe Schwellung, Vacuolen, Verminderung ihrer Zahl und Pigmentanhäufung. Den letzteren Befund, der am Nissl'schen Bilde sehr wohl zum Ausdruck hätte kommen können, konnte ich in keinem Falle erheben, ebensowenig hatte ich Anhaltspunkte für die Annahme einer Verminderung der Zahl der Zellen.

Tirelli beschreibt in den Vorderhörnern des Rückenmarkes umschriebene Herde, die wie nekrotisch aussahen. Stärkere Vergrösserung liess hier starke Kernvermehrung neben Degenerationsproducten und extravasirtem Blut erkennen. Da derartige Processe auch im Nissl'schen Bilde sich sehr deutlich hätten ausprägen müssen, und da meine sehr zahlreichen Präparate an keiner Stelle etwas Aehnliches zeigten, so kann ein solcher Befund jedenfalls nicht constant und dem Quecksilber charakteristisch sein. Die Ganglienzellen fand Tirelli dem Uebrigen entsprechend sehr hochgradig alterirt.

Die Veränderung an den Ganglienzellen, die Dotto und Tirelli in höheren nervösen Centren fanden, wurden zum grossen

Theil an Golgi-Präparaten constatirt. Wir haben uns weiter oben darüber ausgesprochen, inwieweit man zu einem solchen Vorgehen berechtigt ist. Beide Autoren untersuchten die Ganglienzellen aber auch nach Nissl. Ein kritisches Urtheil über diese ihre Befunde ist absolut nicht abzugeben, da wir durchaus nicht ersehen können, auf welche der zahlreichen verschiedenartigen Zellformen ihre Untersuchungen sich beziehen. Bei Anwendung der Methode Nissl's muss man aber eine derartige Präcisirung verlangen, da Befunde, die bei einer Zellart durchaus der Norm entsprechen, bei einer anderen der Ausdruck schwerster Veränderung sein können.

Man vergleiche nur z. B. dasjenige, was Tirelli über die Zellen der Hirnrinde sagt, mit den hier beigefügten Bildern nicht motorischer normaler Zellen, und man wird darin zustimmen, wie wenig Beweiskraft hier Angaben beanspruchen können, die nicht in besagter Weise fundirt sind.

Ueberblicken wir somit diese zum Theil so unbestimmten und unter sich abweichenden Befunde und stellen dazu in Relation die zum Theil so weitgehenden Schlüsse auf die menschliche Pathologie, die auf dieselben gegründet sind, so können wir darin nur eine Mahnung sehen, bei den Schlüssen aus den eigenen Befunden eine möglichst grosse Zurückhaltung zu bewahren. Wir wollen daher in objectiver Form die Resultate unserer Arbeit zusammenstellen. Es wird sich hieraus, wie aus der Beschränkung, die wir unseren Untersuchungen aufzuerlegen für angezeigt fanden, vielfach von selbst ergeben, innerhalb welcher Grenzen unsere Ergebnisse zu Rückschlüssen auf die Klinik herangezogen werden könnten. Die individuellen Anschauungen des Lesers werden zum Schluss darüber zu entscheiden haben, inwieweit das Thierexperiment, sowie die Untersuchungsmethoden, auf welche unsere Resultate basirt wurden, zu solchen Rückschlüssen überhaupt berechtigen.

## Résumé.

Es zeigt sich bei zuvor gesunden Kaninchen im Verlaufe einer acuten oder einer sich über einige Wochen hinziehenden subacuten Vergiftung mit Quecksilber unter gewissen Bedingungen eine Schädigung des Nervensystems.

Diese Schädigung documentirt sich klinisch in unzweideutiger Weise nur dann, wenn es gelingt, eine relativ sehr grosse Quecksilbermenge innerhalb kurzer Zeit zur Allgemeinwirkung, d. h. zur Wirkung vom Kreislauf aus zu bringen. Eine eigentlich acute Vergiftung mit Quecksilber scheint innerhalb kurzer Zeit den Tod vom Centralnervensystem aus herbeiführen zu können, und zwar in der Art, dass

der endgültigen Lähmung ein Zustand starker Reizung voraufgeht. Der subacuten Vergiftung mit hohen Quecksilberdosen folgt eine gesetzmässig und constant sich entwickelnde Reihe krankhafter Symptome am Nervensystem, bestehend in Steigerung der Sehnenreflexe, zunehmender schlaffer Lähmung und zunehmender Ataxie der Körpermusculatur. Dieses mit höchster Wahrscheinlichkeit auf eine directe Allgemeinwirkung des Giftes zurückzuführende Krankheitsbild deutet auf eine Functionsstörung im Centralnervensystem und zwar vorwiegend in dessen höher gelegenen Centren, widerspricht aber der Annahme, die durch das Gift bewirkten Störungen hauptsächlich im peripherischen Nervensystem zu suchen.

Kleinere Quecksilbermengen, die langsamer zur Allgemeinwirkung kommen, lassen klinische Symptome, die mit Sicherheit auf das Nervensystem zu beziehen wären, nicht hervortreten. Dagegen finden sich schon sehr bald nach der Application relativ geringer Giftmengen die allerstärksten Nieren- und Darmveränderungen, die sehr bald eine derartige Höhe erreichen, dass sie auch durch eine weitere Erhöhung der Giftdosis einer Steigerung kaum noch fähig sind.

Anatomisch documentirt sich die Schädigung des Nervensystems im ersten motorischen Neuron in primären degenerativen Veränderungen an den Zellen, nicht an den Fasern. Diese degenerativen Veränderungen an den Zellen sind höchst wahrscheinlich von einer directen Beeinflussung durch das Metall abhängig, jedenfalls scheinen sie nicht einer urämischen Intoxication oder der die Vergiftung begleitenden Kachexie ihre Entstehung zu danken.

Die leichtesten Formen derartiger Zellveränderungen zeigen sich in spärlicher Zahl schon bei Thieren, bei welchen die Allgemeinerkrankung ihren Höhepunkt noch nicht erreicht hat, sowie auch bei Thieren, die, ohne dass es zur Ausbildung klinisch sich documentirender nervöser Krankheitserscheinungen kam, der Nieren- und Darmerkrankung erlagen. Dagegen fanden sich reichlichere und schwerere Veränderungen an den motorischen Vorderhornzellen bei jenen Thieren, bei welchen die höheren Giftdosen ein ausgeprägtes nervöses Krankheitsbild hatten entstehen lassen.

Die Fasersysteme des Rückenmarks, sowie die Rückenmarkswurzeln zeigten keine Veränderungen.

Heidelberg, den 29. Juni 1897.

## Nachtrag.

Auf die vorstehende Arbeit, welche im Juli a. c. als Habilitationsschrift in einer beschränkten Anzahl von Exemplaren verausgabt wurde, kamen mir einige Mittheilungen zu, die es mir wünschenswerth erscheinen lassen, in Kürze einige der Schlussfolgerungen zusammenzufassen, die für die in der Einleitung berührten Fragen der menschlichen Pathologie meines Erachtens aus meinen Versuchsresultaten abgeleitet werden dürften. Von vorneherein hat man dabei nach den folgenden Gesichtspunkten zu sondern: 1. Haben die Versuche eine Aufklärung darüber gebracht, ob auch geringfügige während einiger Wochen dargereichte Quecksilberdosen einen schädigenden Einfluss auf das Nervensystem auszuüben im Stande sind, u. z. auch dann, wenn sie es gar nicht oder nur in sehr mässigem Grade zu den bekannten Frühsymptomen der Quecksilberintoxication kommen lassen? 2. Wo ist gegebenen Falles der Angriffspunkt des Metalles auf das Nervensystem, spec. auf die einzelnen Bestandtheile des peripheren motorischen Neurones zu suchen?

In Beantwortung der ersten Frage wäre es nun zunächst durchaus ungerechtfertigt, wollten wir aus der Thatsache, dass sich bei unseren stets sehr schwere Krankheitsbilder hervorrufenden Vergiftungsversuchen gewisse nervöse Veränderungen klinisch und anatomisch constatiren liessen, den Schluss ziehen, dass auch die relativ geringfügigen in der Therapie zur Anwendung gebrachten Dosen Analoges zur Folge haben könnten. Bekanntlich spielt bei dem Zustandekommen einer Giftwirkung nicht nur die Qualität der angewandten Substanz eine Rolle, sondern in hervorragendem Maasse auch die Quantität und die Applicationsweise. Ich erinnere nur an die Kaliverbindungen, welche, obwohl sie in grossen Dosen schwer vergiftend wirken, dennoch in kleineren Mengen als Nährstoffe anzusehen und zum Aufbau wie zum Fortbestande des Organismus unbedingt erforderlich sind; oder an die bekannten Bedingungen, welche für das Zustandekommen der Curarevergiftung nöthig sind. Wir sahen eine schädigende Einwirkung des Quecksilbers auf das Nervensystem stets in Proportion zur Giftdosis, sowie zu der Schnelligkeit, mit welcher das Gift in den Kreislauf verbracht wurde. Hierbei zeigte sich, dass nur ganz unverhältnissmässig hohe und rasch

zur Wirkung gebrachte Quecksilbermengen die beschriebenen klinisch hervortretenden Krankheitserscheinungen veranlassten und dementsprechend von ernsteren Veränderungen an den Nervenzellen begleitet waren; dagegen fanden sich in den Fällen, in denen diese Vorbedingungen nicht erfüllt waren, klinisch gar keine nervösen Symptome und anatomisch nur leichte, wenig zahlreiche Zellveränderungen, deren Bedeutung für die Lebensfähigkeit sowie die Functionsfähigkeit der Zelle nur sehr zurückhaltend von uns beurtheilt werden konnte. Ausdrücklich sei hier darauf hingewiesen, dass aber selbst in diesen Vergiftungsversuchen, die wir als die leichteren unserer Versuche bezeichneten, immerhin noch relativ sehr hohe Giftmengen in Anwendung gebracht worden waren, die neben jenen geringfügigen Veränderungen am Nervensystem die allerschwerste Darm- und Nierenerkrankung bewirkt hatten. Gerade in dieser letzteren Thatsache liegt ein weiteres Moment, welches vor zu grosser Verallgemeinerung unserer Versuchsresultate zu warnen geeignet ist. Wir sehen die verschiedenen durch Quecksilber hervorgerufenen Folgezustände keineswegs in gleicher Weise mit der steigenden Giftmenge ansteigen. Um das Nervensystem klinisch und anatomisch schwer zu schädigen, bedurfte es der oben erwähnten rasch in Umlauf gesetzten hohen Quecksilbermengen. Doch selbst hierbei erreichten diese Nervenveränderungen durchaus noch nicht das Maximum der möglichen Zerstörung. Ganz anders verhalten sich Darm und Niere. Schon geringeren Quecksilberdosen, die nur die erwähnten leichten Nervenzellveränderungen hervorriefen, bewirkten frühzeitig die intensivste Destruction am Darm- und Nierenepithel. Wir sehen somit das Quecksilber nicht dort die stärksten Schädigungen hervorrufen, wo es im Säftestrom kreisend mit diesem dem Stoffhaushalte sich darbietet, sondern dort, wo es zur Excretion gelangt. Höchst wahrscheinlich erscheint es daher im Säftestrom nicht in einer dem Protoplasma so gefährlichen Verbindung, wie an den Stellen der Wiederabscheidung. Es werden diejenigen Zellen, die sich der gefährlichen Aufgabe unterziehen, die mit der Excretion einhergehende Umformung des Hg-haltigen Moleküls vorzunehmen, schon bei einem relativ geringen Quecksilbergehalt der Säftemasse tödtlich betroffen, während die übrigen lebenden Zellen, denen das Metall sich in anderer chemischer Bindung darbietet, erst bei weiter zunehmender Menge desselben alterirt werden.

Falls wir aus unseren Befunden auf die menschliche Pathologie schliessen wollen, so sind wir nur dann berechtigt, nervöse Symptome auf die Einwirkung des Quecksilbers zu beziehen, wenn sich diese mit schweren Darm- und Nierenerscheinungen vergesellschaftet finden. Es ist uns nicht möglich, endgültig darüber zu entscheiden, ob auch geringere Quecksilbermengen, welche nur zu ganz leichten In-

toxicationserscheinungen führen, im Verlaufe einiger Wochen eine Schädigung des Nervensystems hervorbringen können; nur das lässt sich sagen, dass unsere Ergebnisse einen derartigen Vorgang höchst unwahrscheinlich machen.

Jene Versuche, in welchen wir neben dem ausgeprägten nervösen Krankheitsbilde die gröberen Nervenzellveränderungen constatiren konnten, haben in der menschlichen Pathologie Analoga wohl noch nicht gefunden. Darüber, ob bestimmte am Menschen beobachtete Krankheitserscheinungen auf die combinirte Wirkung von Quecksilber und anderen Noxen zurückzuführen sind oder unter Zuhülfe des Begriffes der Idiosynkrasie auf dieses Metall bezogen werden dürfen, geben unsere Versuche ebenso wenig Aufschluss, als wie darüber, innerhalb welcher Grenzen und bei welcher Dosis das Quecksilber dem bereits aus anderem Grunde erkrankten Nervensystem gefährlich werden kann. Hierüber werden zunächst wohl immer noch ausgedehnte klinische Beobachtungsreihen zu entscheiden haben.

Auf die zweite der aufgeworfenen Fragen lautet die Antwort — vorbehältlich natürlich wieder dessen, dass man die Berechtigung, von den Befunden am Kaninchen auf die menschliche Pathologie zu schliessen, zugesteht — kurz dahin, dass man den Angriffspunkt des in einer das Nervensystem schädigenden Dosis applicirten Quecksilbers für das peripherische Neuron in der Ganglienzelle zu suchen hat, nicht aber in einer der Componenten des peripheren Nerven. Die Versuche widersprechen somit der Annahme einer Polyneuritis mercurialis. Multiple entzündliche Nervenveränderungen wären nach unseren Versuchen auf keinen Fall mit einer Allgemeinwirkung des Quecksilbers zu beziehen. Einfache degenerative Nervenveränderungen wären mit unseren Befunden eher in Einklang zu bringen. Man dürfte sie aber nicht als primäre Veränderungen deuten, oder sie gar mit dem Begriff einer Entzündung verbinden. Nervenveränderungen müssten vielmehr als [illegible] Degeneration [illegible]

# Weitere Literaturangaben.

(s. auch im Text.)

Beck, Ueber die Veränderungen der Nervenzellen bei experimentellem Tetanus nebst einigen Bemerkungen über die normale Structur der Nervenzellen. Ung. Arch. f. Medicin. Bd. II. S. 345.

Becker (Methode zur Färbung der Nervenfibrillen), Arch. f. Psych. Bd. XXVII. Heft 3.

Biedl, 1. Ueber die Centra der Splanchnici. Wiener klin. Woch. 1895. Nr. 52.

2. Ueber das histologische Verhalten der peripheren Nerven und ihrer Centren nach der Durchschneidung. Wiener klin. Woch. 1897. Nr. 17.

Colubrander, Over de structuur der gangliencel uit den voorsten hoorn. Diss. Utrecht 1896.

Flatau, 1. Einige Betrachtungen über die Neuronenlehre im Anschluss an frühzeitige experimentell erzeugte Veränderungen der Zellen des Oculomotoriuskerns. Fortsch. der Medicin 1896. Nr. 6.

2. Ueber die Neuronenlehre. Zeitschr. f. klin. Medicin. Bd. XXVIII. 1895.

3. Neue experimentelle Arbeiten über die Pathologie der Nervenzelle. Sammelrefer. Fortschr. d. Medicin. 1897. Bd. XV.

4. Ueber Veränderungen des menschlichen Rückenmarks nach Wegfall grösserer Gliedmassen. Deutsch. med. Wochenschr. 1897. S. 278.

W. Flemming, 1. Vom Bau der Spinalganglienzellen. Beiträge zur Anat. und Embr. als Festgabe f. J. Henle von seinen Schülern. Bonn 1882.

2. Zellsubstanz, Kern- und Zelltheilung. Leipzig 1882.

3. Ueber den Bau der Spinalganglienzellen bei Thieren etc. Arch. f. mikrosk. Anat. Bd. XXXXVI.

4. Morphologie der Zelle. Merkel und Bonnet, Ergebnisse der Anatomie etc. 1896. S. 233.

5. Ueber die Structur centraler Nervenzellen bei Wirbelthieren. Merkel's Anat. Hefte 1896. S. 565.

Friedmann, 1. Ueber progressive Veränderungen der Nervenzellen bei Entzündungen. Arch. f. Psych. Bd. XIX. Seite 224.

2. Ueber die degenerativen Veränderungen der Ganglienzellen bei acuter Myelitis. Neur. Centralbl. 1890. I. 1.

Goldscheider, 1. Zur allgemeinen Pathologie des Nervensystems. Berl. klin. Woch. 1894. Nr. 18 u. 19.

2. Wie wirkt das Tetanusgift auf das Nervensystem? Zeitschr. f. klin. Med. Bd. XXVI.

— und Flatau, Beiträge zur Pathologie der Nervenzelle. Fortschr. der Medicin 1897.

— und Moxter, Polyneuritis und Neuronerkrankung. Fortschr. der Medicin 1895. Bd. 13.

Hallopeau, Du Mercure 1878. (Sehr ausführliche Literaturangaben bis 1877.)

Held, Beiträge zur Structur der Nervenzellen und ihrer Fortsätze. I. Abth. Arch. f. Anat. u. Physiol. Anat. Abth. 1895. II. Abth. ebenda 1897.

Henneguy, Leçons sur la cellule. Paris, G. Carré. 1896.

Lenhossék, 1. Ueber Nervenzellenstructuren. Verh. der Anat. Gesellsch. 1896.
2. Centrosom und Sphäre in den Spinalganglienzellen des Frosches. Arch. f. mikrosk. Anat. Bd. XXXXVI. 1895.

Lugaro, 1. Faits et problèmes nouveaux dans la pathologie de la cellule nerveuse. Rivista di patologia nervosa. Août 1896. pag. 303.
2. Sulle alterazioni delle cellule nervose dei gangli spinali in seguito al taglio della branco periferica e centrale del loco prolungamento. Riv. di patologia nervosa e mentale. 1896.

G. Mann, 1. Histological changes induced in sympathetic, motor and sensory nerve cells by functional activity. Journal of Anat. and Physiology. Vol. XXIX.
2. Ueber die Behandlung der Nervenzellen für experimentell-histologische Untersuchungen. Zeitschr. f. wiss. Mikroskopie 1894. Bd. IX. S. 479.

Marinesco, 1. Ueber Veränderung der Nerven und des Rückenmarks nach Amputationen. Neur. Centralbl. 1892. S. 463.
2. Des polynévrites en rapport avec les lésions secondaires et les lésions primitives des cellules nerveuses. - Revue neurologique. 15. März 1896.
3. Pathologie générale de la cellule nerveuse. Lésions secondaires et primitives. La presse médicale. 27. Januar 1897.
4. Considérations générales sur l'histologie et la biologie de la cellule nerveuse. La semaine médicale. 7. October 1896.
5. Les polynévrites en rapport avec la théorie des neurones. Séance du 30 Novembre 1895. Société de biologie.
6. Des lésions primitives et des lésions secondaires de la cellule nerveuse. Société de biologie. Séance du 25 Janvier 1896.
7. Sur une particularité de la structure des cellules etc. Revue neurologique 1896. S. 633.

S. Mayer, 1. Ueber Vorgänge der Degeneration und Regeneration in unversehrten peripheren Nerven. Prag 1881.
2. Zur Lehre von der Structur der Spinalganglien und der peripherischen Nerven. 1873.
3. Ueber Degenerations- und Regenerationsvorgänge in normalen peripherischen Nerven. Sitzungsberichte d. kgl. Acad. d. Wiss., Wien 1878.
4. Nachträgliche Bemerkungen zu dieser Abhandlung. Prag. med. Woch. 1878.
5. Ueber Degenerations- und Regenerationsvorgänge in unversehrten peripherischen Nerven. Anz. d. k. Acad. d. Wiss., Wien 1879.

Nissl, 1. Ueber die Untersuchungsmethoden der Grosshirnrinde. Tagebl. der 58. Vers. deutsch. Naturforsch. u. Aerzte zu Strassburg 1885. Seite 506.
2. Ueber den Zusammenhang von Zellstructur und Zellfunction in der centralen Nervenzelle. Tagebl. der 61. Vers. deutsch. Naturf. u. Aerzte. Cöln 1888. S. 191.
3. Ueber die Veränderungen der Ganglienzellen am Facialiskern des Kaninchens nach Ausreissung der Nerven. Allgem. Zeitschr. f. Psych. Bd. III. Seite 197.

4. Ueber experimentell erzeugte Veränderungen an den Vorderhornzellen des Rückenmarks bei Kaninchen (mit Demonstration mikroskopischer Präparate). Allgem. Zeitschr. f. Psych. Bd. IIL. S. 675.
5. Mittheilungen zur Anatomie der Nervenzellen. Allgem. Zeitschr. f. Psych. 1894. Bd. 50.
6. Ueber Rosins neue Färbemethode des gesammten Nervensystems und dessen Bemerkungen über Ganglienzellen. Neur. Centralbl. 1894. Nr. 3 u. 4.
7. Ueber eine neue Untersuchungsmethode des Centralorgans speciell zur Feststellung der Localisation der Nervenzellen. Centralbl. f. Nervenheilkunde etc. Juli 1894.
8. Ueber die sogenannten Granula der Nervenzellen. Neur. Centralbl. 1894. Nr. 19, 21, 22.
9. Der gegenwärtige Stand der Nervenzellen-Anatomie und -Pathologie. Vortrag. Centralbl. für Nervenheilkunde etc. Januarheft 1895.
10. Mittheilungen über Karyokinese im centralen Nervensystem. Allgem. Zeitschr. f. Psych. Bd. LI. Seite 245.
11. Mittheilungen zur pathologischen Anatomie der Dementia paralytica. Arch. f. Psych. Bd. XXVIII, Heft 3.
12. Ein Brief an Prof. Goldscheider in Fortschr. d. Medicin. 1895. Nr. 4.
13. Ueber die Nomenclatur in der Nervenzellenanatomie und ihre nächsten Ziele. Neur. Centralbl. 1895. Nr. 2 u. 3.
14. Kritische Fragen der Nervenzellenanatomie. Neurolog. Centralbl. 1896. Nr. 3 u. 4.
15. Ueber die Veränderungen der Nervenzellen nach experimentell erzeugter Vergiftung. Neur. Centralbl. 1896. S. 947.
16. Die Beziehungen der Nervenzellensubstanzen zu den thätigen, ruhenden und ermüdeten Zellzuständen. Zeitschr. f. Psych. Bd. LII.

Pándi, Ueber die Veränderungen des Centralnervensystems nach chronischer Vergiftung mit Brom, Cocain, Nicotin und Antipyrin. Ung. Arch. f. Medicin. Bd. II. S. 257.

O. Schaffer, 1. Ueber die Veränderungen der Ganglienzellen des Rückenmarks. Neur. Centralbl. 1891. Nr. 8.
2. Kurze Anmerkung über die morphologische Differenz des Axencylinders im Verhältniss zu den protoplasmatischen Fortsätzen bei Nissl's Färbung. Neur. Centralbl. XII. 1893. S. 844.
3. Ueber Veränderungen der Nervenzellen bei experimenteller chronischer Blei-, Arsen- und Antimonvergiftung. Ung. Arch. f. Medicin. Jahrg. 2. 1893.

Sarbó, 1. Ueber die Zelldegenerationen bei Morphium- und Phosphorvergiftung. Ung. Arch. f. Medicin. Bd. I.
2. Ueber die Rückenmarksveränderungen nach zeitweiliger Verschliessung der Bauchaorta. Neur. Centralbl. 1895. Nr. 15.

Teuscher, Ueber Degeneration am normalen peripheren Nerven. Arch. für mikrosk. Anat. Bd. XXXVI. 1890.

Vas, Studien über den Bau des Chromatins in der sympathischen Ganglienzelle Arch. f. mikrosk. Anat. Bd. XL. S. 375.

# Erklärung der Tafeln.

## Tafel I.

**Fig. 1.** Normale motorische Vorderhornzelle. Apyknomorph. Rechts oben, nahe der Abgangsstelle eines Protoplasmafortsatzes ein Nervenhügel. Die Protoplasmafortsätze sind nur zum Theil in der im Präparat verfolgbaren Länge ausgezeichnet. Anlagernd zwei Gliakerne.

Eine besonders schön und klar ausgebildete Zelle.

**Fig. 2.** Kaninchen I.

Die Zelle zeigt das Bild des feinkörnigen Zerfalles der Nissl'schen Zellkörperchen besonders stark ausgeprägt. Man sieht die Zerfallskörnchen über die ganze Zelle verstreut. Eine Kernmembran ist nicht sichtbar.

**Fig. 3.** Normale netzförmige Zelle aus dem Rückenmark (Basis des Hinterhorns).

**Fig. 4.** Normale netzförmige Zelle aus der Medulla oblongata.

## Tafel II.

**Fig. 5.** Normale motorische Vorderhornzelle. Parapyknomorph. Die Zelle erscheint dunkler, als jene in Fig. 1 dargestellte. Es ist hiermit absichtlich ein weniger schön ausgeprägtes Zellindividuum zur Darstellung gebracht. Nach links und unten zu hat der Schnitt den Zellleib so getroffen, dass ein Protoplasmafortsatz nicht mitgetroffen ist.

**Fig. 6.** Kaninchen XII.

Schwer erkrankte Zelle; dieselbe ist verkleinert (es ist dieses in der Zeichnung nicht deutlich zum Ausdruck gekommen). Die färbbaren Substanzportionen sind zu dunkelgefärbten, den Kern umlagernden Klumpen zusammengeballt, dazwischen Zerfallskörner und schmutzige Verfärbung eines Theiles der sonst ungefärbten Substanz am oberen Rande. Keine deutliche Kernveränderung.

**Fig. 7.** Kaninchen XXIV.

Körniger Zerfall vieler Nissl'scher Körperchen; die Kernmembran links unten freiliegend. Daneben ein Zellsegment mit körnigem Zerfall der Zellkörperchen.

Die Gliakerne sind zum Theil auffallend gross.

## Tafel III.

**Fig. 8.** Kaninchen XXIV.

Körniger Zerfall zahlreicher Körperchen. Die Zerfallskörner sind dunkler und von derberem Aussehen (man vergleiche dazu Fig. 2), zeigen Neigung, sich

zu grösseren Klumpen zusammenzuballen (man vergleiche Fig. 6). Kernmembran sichtbar; die lichte, im oberen Segment ihr anliegende Zone ist in der Zeichnung nicht scharf genug zum Ausdruck gekommen. Auflösung der Zellkörperchen, besonders an den Ansatzstellen der beiden unteren Protoplasmafortsätze.

Das nebenliegende Zellsegment zeigt die färbbare Substanz zu einem groben Klumpen zusammengeballt, daneben eine Partie mit weit vorgeschrittenem Zerfall der Nissl'schen Körperchen zu verschieden grossen und intensiv gefärbten Körnchen.

**Fig. 9.** Kaninchen II.

Die Körperchen in körnigem Zerfall. Die Zerfallskörnchen sind über die Zelle verstreut, finden sich auch in den ungefärbten Bahnen. An der Ursprungsstelle des linken unteren Protoplasmafortsatzes eine umschriebene Randpartie in feinkörnigem Zerfall. Nach links oben zu ein stark veränderter Protoplasmafortsatz, das Bild eines Axencylinders vortäuschend. Der Zellkern frei liegend, man erkennt die Kernmembran als einfachen dunkelblauen Streifen.

**Fig. 10.** Normale Zelle aus der Hirnrinde.

# II.

Aus dem patholog.-anatomischen Institut der Universität Strassburg i. E.
(Director Prof. von Recklinghausen.)

# Ein Beitrag zu den primären combinirten Systemerkrankungen im Kindesalter.

Von

**Dr. med. Hans Luce,**
Assistent der medicinischen Univ.-Poliklinik zu Strassburg i. E.

(Mit 1 Abbildung im Text und Tafel IV.)

Für die erste Dekade des Kindesalters sind combinirte Systemerkrankungen bisher kaum beschrieben worden, wenn man absieht von Friedreich's hereditärer Ataxie, die als die combinirte Systemerkrankung par excellence für das Kindesalter charakteristisch ist. Soviel ich aus der mir zugänglichen Literatur ersehen habe, liegen pathologisch-anatomische Befunde, durch welche das Vorkommen solcher Systemerkrankungen für diese Lebensperiode des kindlichen Alters [1]) zunächst überhaupt einmal sichergestellt und erhärtet wären, nicht vor. Auch die jüngst erschienene Monographie von Sachs [2]) über die Nervenkrankheiten des Kindesalters schweigt sich über diesen Punkt völlig aus. Beobachtungen nach dieser Richtung hin müssen also willkommen sein.

Bei der Bearbeitung des von Herrn Prof. v. Recklinghausen in liebenswürdiger Weise mir zur Verfügung gestellten neuropathologischen Materials kam ich in die Lage, einen einschlägigen Fall untersuchen zu können, zu dem ein glücklicher Zufall auch die klinischen Notizen bescheerte. Es handelt sich um ein 5jähriges Mädchen, das seiner Zeit auf die hiesige Kinder-Klinik aufgenommen war. Für

1) Die in der Literatur vereinzelt dastehende Beobachtung Oppenheim's (Neurol. Centralblatt 1883, S. 647) lasse ich aus diesem Grunde, weil sein Fall aus den Pubertätsjahren stammt, hier unberücksichtigt. In Oppenheim's Fall handelte es sich um ein 16jähriges Mädchen; es fand sich p. m. eine Degeneration der Py-S. u. Py-V., der Hinterstränge, der Optici, der cerebralen Trigeminuswurzeln wie des Westphal-Edinger'schen Oculomotoriuskerns. Wurzelveränderungen fehlten. Die Degeneration der Py-Bahnen liess sich bis in das Niveau des VI. und VII. Kerns verfolgen.

2) Ueber Literaturangaben s. am Schlusse dieses Beitrages.

die Ueberlassung der Krankengeschichte und des Sectionsprotokolls bin ich meinem derzeitigen Chef, Herrn Prof. Kohts, verbindlichsten Dank schuldig.

Ich lasse zunächst die klinischen Aufzeichnungen und das Sectionsprotokoll folgen:

Marie D., $5\frac{1}{2}$ Jahr, Aufnahme 29. Mai 1890.

Anamnese: Patientin aus durchaus gesunder Familie, war nie krank bis zum September vorigen Jahres. Seit dieser Zeit wurde an der Patientin häufig ein auffallend starrer Blick nach einer bestimmten Richtung hin wahrgenommen; sie erschrak dann beim Anrufen. Gleichzeitig stellte sich eine Schwäche in den Beinen ein, sie fiel häufig zur Erde. Allmählich gesellten sich dann Sprachstörungen hinzu, sie vermochte immerhin noch einige Worte zu sagen, gänzliches Sprachunvermögen ist erst seit December vorhanden. Sie konnte jedoch immer noch schreien, wie sie es auch jetzt noch kann. Seit December war auch die Fähigheit des Gehens, des Sichaufrechthaltens völlig geschwunden.

**Status praesens:** Das ziemlich kräftig entwickelte Kind liegt in passiver Rückenlage im Bett. Die Füsse sind plantarflectirt, die Kniee durchgedrückt, die Oberschenkel fest aneinander adducirt, der rechte Arm, stark im Ellbogengelenk gestreckt, ist an den Thorax adducirt. Die Hand steht in Supinationsstellung, die Finger sind in die Handfläche eingeschlagen. Der linke Arm liegt ebenfalls dem Rumpf an, der Vorderarm ist leicht gebeugt, die Finger sind eingeschlagen. Diese Stellung der Hände wechselt häufig, indem nämlich plötzlich ohne Veranlassung, dann aber namentlich bei leichten Hautreizen tonische Zuckungen in den oberen wie unteren Extremitäten und zuweilen ein ziemlich starker allgemeiner Schütteltremor sich einstellen. Puls bei der beständigen Unruhe der Patientin nicht zu nehmen, bei der Auscultation 105—110 Herzschläge.

Panniculus adiposus gut entwickelt, ebenso die Musculatur. Vasomotorische und trophische Störungen sind an den Extremitäten nicht vorhanden. Der grösste Kopfumfang 50 cm; Fontanellen geschlossen. Stirnhöcker treten etwas hervor. Gesicht etwas geröthet, der Mund wird meist offengehalten und bei den krampfhaften Bewegungen weiter geöffnet. Schmelz der unteren Zähne intact, Zahnränder nicht abgeschliffen, die oberen Zähne sind fast alle defect, zum grössten Theil bis zum Zahnfleisch abgebrochen. Keine nachweisbaren Lähmungen im Bereich des Facialis und der Augennerven. Schon bei der einfachen Beobachtung stöhnt Patientin beständig, schreit zuweilen laut auf. Bei leichten Berührungen, besonders heftig nach stärkeren Hautreizen, treten tonische Zuckungen in Armen und Beinen auf, namentlich werden die Unterschenkel stark gestreckt, die Oberschenkel fest adducirt. Bei Nadelstichen in die Fusssohlen werden die Beine ganz starr gehalten. Die Patellarreflexe sind bei der beständigen starren Haltung nicht auszulösen, ebensowenig die Plantarreflexe. Nackenstarre nicht vorhanden. Bei Versuchen, den Kopf zu heben, fährt Patientin wie der Blitz mit dem Rumpf im Bett in die Höhe, sofort treten allgemeine tonische Zuckungen in den Extremitäten auf. Respiration costo-abdominal, gleichmässig. Bei Berührung der Haut des Thorax treten sofort wieder Zuckungen auf.

Innere Organe, soweit Untersuchung möglich, ohne nachweisbare Veränderungen. Untersuchung des Urins nicht möglich, da Patientin denselben tropfenweise entleert.

5. Juni. Temp. 37°, Puls 60. Patientin liegt in Schweiss gebadet. Wangen stark geröthet, fast ununterbrochen in tonischen Zuckungen. Gegen Mittag starke Blässe des Gesichts bei fortdauernden Zuckungen.

Temp. 40,5° — Resp. 80 — Puls 180. Schreit öfters laut auf. — Augen starr nach rechts gewandt. — Pupillen reactionslos.

6. Juni. Patientin apathisch in Rückenlage. — Gesicht blass, mit Schweiss bedeckt. — Cyanose der Lippen. — Pupillen weit, reactionslos. — Resp. 60 — Puls nicht zu fühlen, bei Auscultation ca. 200 schwache Herzschläge — Temp. 41° — nur ab und zu Zuckungen, sehr gering, kaum wahrnehmbare geringe Contracturen in den Extremitäten — keine Nackenstarre.

**Section** 8. Juni (Prof. v. Recklinghausen). Starke Todtenstarre — Muskeln etwas dunkel — wenig Flüssigkeit im Sack der Dura spinalis — starke Röthung der Pia und Dura, namentlich an der hinteren Seite stark injicirte Gefässe vorhanden, und zwar in ganzer Länge des Marks, vornehmlich aber in der Gegend der Cauda equina. Die Halsanschwellung sehr breit, etwas weich, auf dem Schnitt starke Röthung der grauen Substanz — an der weissen Substanz nichts Besonderes zu sehen. Diese starke Röthung reicht bis ins Lendenmark, nimmt hier sogar zu. Grosse Fontanelle geschlossen — im Sinus dünnflüssiges Blut — Pia mater an der Basis wohl etwas derb, doch nirgends getrübt, löst sich leicht ab — am Pons zeigt sich rechts eine leichte Prominenz in Gestalt eines quer verlaufenden Wulstes, der 11 mm lang und 5 mm breit von der Mittellinie bis in den Stiel des Pedunculus cerebelli reicht — der hintere Rand des Wulstes ist von dem vorderen Rand der Medulla oblong. 7 mm entfernt; derselbe erscheint an der Oberfläche etwas graulich, mehr der grauen als der weissen Substanz ähnlich — der Vorsprung ohne besondere Färbung. Sonst Gehirn im Ganzen von guter Consistenz — Grosshirnhemisphären bedecken die Kleinhirnhemisphären vollständig — Hirngewicht 1090 — beide Seitenventrikel sehr weit — der Boden der Seitenventrikel ziemlich abgeflacht, ganz besonders die lateralen Partien der Corpora striata — beide Hinterhörner sehr weit — das Ependym sehr stark verdickt, namentlich verhärtet, bildet eine sehr derbe Lamelle, die sich aber nirgends von dem Gehirngewebe leicht ablöst. Corpora striata auf dem Schnitt stark geröthet — Thalami optici dagegen sehr blass, etwas fleckig. 4. Ventrikel: Ependym wie das des Aquaeductus sehr stark verdickt, ersteres namentlich in den hinteren Theilen sehr hart, wo die Plexus chorioidei aufliegen. Schnittfläche des Centrum semiovale, namentlich im Stirnlappen uneben, einzelne Partien etwas durchscheinender, wie die übrige Substanz. An der rechten Hirnhemisphäre zeigt das Centrum semiovale die Unebenheit namentlich im Hinterhauptslappen, wo die Markstrahlen in die Gehirnwindungen hineingehen; in der grauen Substanz der Gyri, die ziemlich geröthet, nichts Besonderes. Die Corpora striata und Linsenkerne sind ganz intact, ebenso die innere Kapsel; äussere Kapsel beiderseits auf dem Schnitt etwas lückenhaft. Das Auffallendste ist, dass beiderseits auf der Oberfläche des Pulvinar thalami, welcher auf dem Schnit durch seine weisse Farbe sich auszeichnet, eine weisse Schicht, 7 mm dick, von grosser Derbheit vorhanden

ist. Auch die weisse Substanz des Kleinhirns derber wie die graue — erstere zeigt eine starke Röthung, die hauptsächlich an der Aussenseite des Nucleus dentatus vorhanden ist. — Auf dem Durchschnitt der Pedunculi cerebri nichts Besonderes — ebensowenig auf dem der Medulla oblongata. Pyramiden und Oliven äusserlich gut beschaffen. — Auf dem Ponsquerschnitte durch den erwähnten Wulst hindurch fällt eine sehr starke Röthung der grauen Schichten auf, nur die äusserste Markzone ist von gewöhnlicher weisser Farbe, ca. 1 mm breit; in der Consistenz keine Differenzen. Keine Rachitis, Lungen stark gebläht, im vorderen Theil der Lungenlappen Emphysem. Thymus klein, Schilddrüse kräftig, nicht evident vergrössert, auf dem Schnitt normal. Aussen an der Herzspitze kleine Ekchymosen. Herzwand blutreich, Ductus Botalli geschlossen. Vagus erscheint beiderseits normal. Lymphdrüsen am Hals zahlreich, aber nicht auffällig vergrössert, Sympathicus erscheint etwas klein, Ganglion supremum beiderseits kräftig. Am Plexus brachialis nichts Auffälliges. In den Bronchien viel Schleim, ihre Schleimhaut bis zur Bifurcation geröthet. Milz etwas lang: $10:4\frac{1}{2}:2$, hat zahlreiche Verwachsungen mit dem Zwerchfell, auf der Oberfläche der rechten Niere zwei weisse Flecken, auf dem Schnitt entsprechend weiss, ohne Käse. Sonst völlig normaler Organbefund.

Gehirn und Rückenmark wurden in Müller'scher Flüssigkeit gehärtet, später in Alkohol aufbewahrt; zur Herstellung der Schnittfähigkeit definitive Alkoholhärtung und Einbettung in Celloidin. Trotz des langjährigen Verweilens in Alkohol schnitten sich die Präparate ausgezeichnet. Auch zeigten die Schnitte ein vorzügliches Färbungsvermögen gegenüber den verschiedenen zur Anwendung gekommenen Färbungsmethoden.

Zur Untersuchung kamen Stücke aus den Centralwindungen, dem Stirn- und dem Schläfenhirn, dem Kleinhirn, Serien aus dem Pons, der Medulla oblongata und der grösseren Anzahl der Rückenmarksegmente. Innere Kapsel, Hirnschenkel und Vierhügelgegend konnten, weil defect oder fehlend, leider nicht einer Untersuchung unterzogen werden. Die Schnitte wurden gefärbt mit Delafield's Alaunhämatoxylin, nach van Gieson, nach Weigert und nach der Markscheidenfärbemethode von Wolters-Kaes, und zwar wurden nach allen vier Methoden Schnitte aus sämmtlichen Schnitthöhen gefärbt. Namentlich die Methode von Wolters-Kaes lieferte ganz prachtvolle Bilder, dieselbe hat bisher ja für Markscheidenfärbung des Rückenmarks selten Anwendung gefunden, sie verdient indessen entschieden mehr Beachtung, weil sie durch den Contrast von Weiss und Blau äusserst scharfe Bilder liefert, und weil die Methode äusserst exact mit sicherem Effect gehandhabt werden kann; sie hat allerdings den Nachtheil, dass die Ganglienzellen bei ihr so gut wie ungefärbt bleiben.

Erwähnen will ich noch, dass sämmtliche Schnitte, bevor sie durch die Phasen der Markscheidenfärbung hindurchliefen, sechs Stunden zuvor in $\frac{1}{2}$ proc. Chromsäurelösung gelegen hatten. Wie nöthig diese Vorsicht war, bewies mir eine Reihe von Präparaten, welche ohne diesen Zwischenakt nach Weigert gefärbt waren. Hier fanden sich die feinen Fasernetze der grauen Substanz des Rückenmarks ferner z. B. das zwischen den transversalen Ponsfasern entwickelte feine Fasernetz hochgradig reducirt, zum Theil völlig geschwunden, also „degenerirt", wenn nicht die zuvor mit Chromsäure behandelten Schnitte den Beweis geliefert hätten, dass man es hier mit Kunstproducten zu thun habe. Offenbar waren die Chromsalze aus den feinen

Markfasern durch das lange Verweilen der Präparate in Alkohol allmählich ausgelaugt worden und auf diese Weise Täuschungen entstanden, die glücklicherweise noch zur rechten Zeit entdeckt wurden.

Die mikroskopische Untersuchung liess die im Nachfolgenden mitgetheilten Befunde erheben.

Oberes Sacralmark. Auf dem Querschnitt imponirt vor allen Dingen eine starke Lichtung der Markscheiden der hier sehr zahlreich getroffenen hinteren Wurzeln. Die Zahl der überhaupt gefärbten Markscheiden ist ganz beträchtlich verringert, die gelben (Weigert), bezw. weissen (Kaes) Zwischenräume zwischen den Markscheidenringen überwiegen ganz evident, bilden geradezu verschlungene weite Kanäle, zwischen denen, diffus über den Querschnitt zerstreut, die Markscheidenringe liegen; diese Bilder contrastiren lebhaft mit dem Verhalten der hinteren Wurzeln auf Normalpräparaten, auf welchen die Markscheidenringe dichtgedrängt stehen und ein Nachbar sich eng an den anderen anschmiegt. Bei stärkerer Vergrösserung ergiebt sich, dass nur wenige Markscheiden den bekannten ringförmigen Habitus aufweisen, die grössere Mehrzahl derselben ist ausgefallen oder augenfällig deformirt: entweder sind nur Bruchstücke des Markscheidenringes tingirt, oder feinpunktirte Körnungen, unregelmässig geformte schwarze Schollen, Klumpen und Bröckel von variabler Grösse lehren uns, dass an der betreffenden Stelle die Markscheiden in verschiedenen Stadien des Zerfalls begriffen sind. Endlich findet sich mehrfach im Wurzelquerschnitt die Configuration des Markscheidenringes erhalten, derselbe ist aber deutlich gequollen und weist nur matte Spuren einer angenommenen Färbung auf.

Auch die vorderen Wurzeln zeigen einen ganz leichten Faserausfall, indessen ist derselbe nur sehr gering und steht nicht annähernd auf der gleichen Stufe wie die partielle Degeneration der hinteren Wurzeln.

Die Lissauer'sche Randzone ist beiderseits fast vollständig zu Grunde gegangen, nur bei starker Vergrösserung lassen sich vereinzelte punktförmige Markscheidenreste in ihrem Gebiet nachweisen.

Im ganzen Gebiet der Seitenstränge, besonders in ihren dorsalen Abschnitten ist beiderseits ein geringer Faserausfall unverkennbar. Die übrigen Bezirke der weissen Substanz sind ohne Besonderheiten.

In der grauen Substanz erscheint das Markfasernetz im Gebiet der lateralen Vorderhornzellen leicht gelichtet, die letzteren sind an Zahl nicht vermindert und zum grössten Theil morphologisch gut differenzirt, ihre Fortsätze, Kerne und Kernkörperchen prägnant ausgebildet. Indessen finden sich doch mehrfach in der Gruppe der medialen, vereinzelt in der der lateralen, Zellenexemplare, die diese charakteristischen Structurverhältnisse nicht zeigen, wo die ganze Zelle eine geschrumpfte, homogene Masse bildet, die Kerne und Kernkörperchen nicht erkennen lässt. Oder man sieht geschrumpfte Zellen, bei welchen das ziemlich reichlich in den Zellen aus diesem Niveau vorhandene Pigment das ganze Zellprotoplasma wie mit einem undurchdringlichen Mantel verhüllt. Oder man trifft in einer grossen Alveole, deren Wandungen von dem Markfasernetz der Vorderhörner gebildet wird, völlig amorphe Bröckel und Schollen an, deren Differenzirung auch einer starken Vergrösserung nicht gelingt; oder ferner auch pigmentirte, rundliche, kernförmige Gebilde, ohne dass sich bei diesen das zu postulirende protoplasmatische Constituens nachweisen liesse.

Auf Hämatoxylinpräparaten bildet die ungemein starke Dilatation der Venen und Capillaren der grauen Substanz die auffälligste Erscheinung. Die Hyperämie ist streng auf letztere beschränkt, Vorder- und Hinterhörner sind in gleichem Maasse betheiligt. Auf der Grenze der grauen Substanz der Hinterhörner und der Substantia gelatinosa erschöpft sich die Gefässerweiterung in fast unvermitteltem Gegensatz. Auch die hinteren Wurzeln participiren an dieser Hyperämie. Es handelt sich dabei ausschliesslich um eine reine Hyperämie ohne begleitende entzündliche perivasculäre Infiltration. Auch die Gefässwandungen bieten nirgends Besonderheiten, ebensowenig finden sich irgendwo im Gewebe der weissen Substanz entzündliche Processe, Hämorrhagien oder Pigmentanhäufungen.

Auf van Gieson-Präparaten findet sich entsprechend den Markterritorien, die auf Weigert-Präparaten durch Faserrarefication charakterisirt waren — also im Gebiet der Lissauer'schen Zone und der Seitenstränge — eine beträchtliche Zunahme, Verbreiterung und Verdichtung des interstitiellen Gewebes.

5. Lendenwurzel. Totale Degeneration der Lissauer'schen Zonen, in den hinteren Wurzeln ein sehr beträchtlicher Faserausfall, in den vorderen ist derselbe gering, in den Py-S. eine mässige Faserrarefication, ebenso in den hinteren medialen Wurzelzonen und in den dorsalen Dritteln der Hinterstränge. Die Reste der Seitenstränge, vornehmlich die seitliche Grenzschicht, zeigen ganz diffus einen sehr sporadischen Faserausfall. In den Vorderhörnern ist das Fasernetz im Bereich der lateralen Vorderhornzellen leicht gelichtet, die Zellen selbst erscheinen numerisch nicht reducirt. Aber mehrfach finden sich atrophische, verkümmerte, deformirte und undifferenzirte Exemplare, die die oben geschilderten Merkmale an sich tragen.

Die Gefässhyperämie tritt in dieser Markhöhe wesentlich gemässigter auf, zwar besteht immer noch eine Dilatation der Venen und Capillaren, aber dieselbe beschränkt sich auf die Basis der Hinter- und Vorderhörner, sowie auf das centrale Höhlengrau. Nirgends entzündliche Herde oder Gefässwandveränderungen.

3. Lendenwurzel. Der Befund ist hier völlig der gleiche wie in L. 5. Schon bei makroskopischer Betrachtung des Präparats ist die partielle Degeneration im Areal der Py-S. erkennbar. Der leichte Faserausfall in den Hintersträngen beschränkt sich auch hier nicht auf die hintere mediale Wurzelzone allein, sondern betheiligt das ganze dorsale Drittel der Hinterstränge.

1. Lendenwurzel. In den Lissauer'schen Zonen ist die Degeneration keine totale mehr, immerhin ist ihr Fasergehalt hochgradig reducirt. Die Verhältnisse der hinteren Wurzeln wie der weissen Substanz sind sonst die gleichen wie in L. 3, die vorderen Wurzeln hingegen bieten kaum nennenswerthe Veränderungen. In der grauen Substanz ist das Fasernetz in toto dürftiger und magerer ausgebildet, als dies auf Normalpräparaten der Fall ist, die Zellen der hier auftretenden Clarke'schen Säulen sind gut entwickelt, ihr feines Markfasernetz aber so gut wie vollständig zu Grunde gegangen. In den Vorderhörnern hat die Zahl der atrophischen, deformirten Ganglienzellen etwas zugenommen.

11. Dorsalwurzel. Der Faserausfall in den hinteren Wurzeln ist in diesem Niveau nur gering, in den Lissauer'schen Zonen finden sich nur we-

nige atrophische Markfasern, ebenso in den vorderen Wurzeln, die hinteren medialen Wurzelzonen wie die Hinterstränge überhaupt sind hier völlig normal. Die Faserrarefication in den Py-S. ist deutlich und von gleicher Intensität wie in den voraufgegangenen Segmenten, sie beschränkt sich indess durchaus nicht streng auf das Areal der Py-S., sondern greift, quantitativ allerdings geringer, auf die angrenzenden Partien der Seitenstränge in diffuser Weise über. Das Fasernetz der grauen Substanz scheint hier nur wenig gelichtet, am meisten noch in den Clarke'schen Säulen, deren Zellen übrigens intact sind. Die Vorderhornganglienzellen sind wie in L. 1.

10. Dorsalwurzel. Das Verhalten der Wurzeln und der weissen Substanz wie in D. 11. Am meisten imponirt jedoch auf den Präparaten aus dieser Markhöhe die morphologische Metamorphose der Vorderhornganglienzellen, die auch numerisch hier leicht reducirt erscheinen. Auf vielen Präparaten gelingt es selbst bei starker Vergrösserung nicht, mehr als zwei oder drei Vorderhornzellen ausfindig zu machen, bei welchen die multipolare Form, Kern und Kernkörperchen gut charakterisirt sind. Die Reste, die überhaupt noch von ihnen vorhanden sind, bilden auf Weigert-Präparaten entweder amorphe Bröckel und kleine Schollen oder bräunlich-gelbe, gequollene, homogene Massen, die auch bei verschiedener Einstellung des Objectivs circumscripte Grenzen nicht erkennen lassen. Auf einem einzigen Präparate von vielen aus dieser Markhöhe angefertigten habe ich trotz gründlichsten Durchsuchens in dem rechten Vorderhorn thatsächlich nicht eine einzige Ganglienzelle entdecken können, während in dem linken Vorderhorn drei leidlich ausgebildete Exemplare angetroffen wurden. Die Dilatation der Gefässe ist ungemein intensiv, betheiligt die ganze graue Substanz, einschliesslich der Substantia gelatinosa. Nirgends perivasculäre Zell- oder Pigmentanhäufungen.

Auf van Gieson-Präparaten sieht man eine starke Proliferation des interstitiellen Gewebes im Gebiet der Py-S., eine geringe Verdichtung desselben in den anstossenden Partien der Seitenstränge. Nachtragen muss ich noch, dass hier, wie in D. 11 die Kleinhirnseitenstrangbahnen (Klh.-S.) und die Gowers'schen Bündel (G.-S.) frei von jeglichem Faserausfall sind.

9. Dorsalwurzel. Status idem wie in D. 10. Nur verhält sich die graue Substanz hier insofern anders, als das Fasernetz der Vorderhörner beträchtlich alterirt ist. Das bekannte normale Bild des netzartigen Flechtwerks ist vollständig verwischt, man gewinnt mehr den Eindruck, ein regelloses Neben- und Durcheinander von abgerissenen längeren oder kürzeren, unter sich zusammenhanglosen Fasern vor sich zu haben, kurz eine nur fragmentarische Anlage. Normale Vorderhornzellen sind so gut wie gar keine mehr zu entdecken, ihre absolute Zahl ist sicher verringert. Die Mehrzahl derselben verhält sich, wie dies für die voraufgegangenen Segmente bereits mehrfach geschildert wurde.

7. Dorsalwurzel. Hintere Wurzeln, hintere mediale und Lissauer's Zonen hier völlig intact, ebenso die graue Substanz. Nur das Fasernetz der Vorderhörner ist leicht gelichtet. Starker, bereits makroskopisch sichtbarer Faserausfall in den Py-S. mit Betheiligung der angrenzenden Abschnitte der Seitenstränge. Die Vorderhornzellen an Zahl reducirt, aber ihr Schwund ist nicht so intensiv, wie in D. 10. Wohl ausgebildete Ganlienzellen finden sich nur in den lateralen Gruppen, während die medialen solche überhaupt nicht aufweisen. Letztere sind es auch, welche vornehm-

lich an dem Schwunde betheiligt sind. In den vorderen Wurzeln findet sich hier und da eine Faser atrophirt, die graue Substanz in toto wieder stark hyperämisch.

5. Dorsalwurzel. Status idem in der weissen Substanz. Graue Substanz, vordere und hintere Wurzeln völlig normal. Die Vorderhornzellen sind hier hinsichtlich ihrer Zahl und ihres histologischen Charakters gänzlich intact, die Hyperämie ist unverändert auf die graue Substanz beschränkt.

2. Dorsalwurzel. In den hinteren Wurzeln und den Lissauer'schen Zonen ein sehr geringer Faserausfall; eine starke Faserrarefication im Gebiet der Py-S., dieselbe greift ventralwärts auf die Seitenstranggrundbündel über, sowie auf die ventralste Randpartie der Gowers'schen Stränge. In diesem Areal ist der Faserausfall aber nur ein äusserst minimaler. Eine etwas stärkere Faserlichtung findet sich im Gebiet des rechten Py-V., sie erreicht aber nicht die Intensität des Faserausfalles in den Py-S. Im linken Py-V. ist nur ab und zu eine Faser atrophirt. Das Fasernetz der Vorderhörner leicht gelichtet, die Zahl der Vorderhornzellen anscheinend normal, aber ihre grössere Mehrzahl ist verkümmert und deformirt. Die Gefässhyperämie besteht unverändert fort.

8. Cervicalwurzel. Auf Weigert-Präparaten ist das Bild der Degeneration, die in D. 2 auf die Py-S., den rechten Py-V. und die peripherischen Partien der Seitenstranggrundbündel beschränkt war, mit einem Schlage völlig umgewandelt. Lissauer's Zonen sind hier fast total degenerirt, die hinteren Wurzeln weisen einen ziemlich beträchtlichen Faserschwund auf. Die Goll'schen Stränge zeigen hier in ganzer Ausdehnung mit Freilassung des ventralen Hinterstrangfeldes die bekannte Degenerationsfigur, die sich schon bei makroskopischer Betrachtung auf dem Präparate als gelbes (Weigert), weisses (Kaes) und rosafarbenes (van Gieson), langschenkeliges Dreieck aus den Hintersträngen charakteristisch abhebt; dem entspricht mikroskopisch ein mässiger Faserschwund, bezw. eine starke Zunahme des Stützgewebes. Die Burdach'schen Stränge sind intact, nur auf ihrer medialen Grenze sind ganz vereinzelt einige Fasern ausgefallen, ebenso in ihrem dorsalen Drittel. Die Py-S. und Py-V. wie in D. 2. Die Klh.-S. und G.-S. intact. Die vorderen Wurzeln intact, das Fasernetz der Vorderhörner ist leicht gelichtet, die Vorderhornzellen verhalten sich numerisch normal, auch sind sie im Allgemeinen sehr gut ausgebildet bis auf ganz wenige atrophische Exemplare.

6. Cervicalwurzel. Status idem wie in C. 8.

4. und 3. Cervicalwurzel. Die Lissauer'schen Zonen sind hier nur partiell degenerirt, die hinteren Wurzeln nur mässig rareficirt. In den Goll'schen Strängen greift die Degeneration auch auf die ventralen Hinterstrangfelder über. Der Faserausfall im linken Py-V. ist hier stärker ausgeprägt, aber immerhin weniger ausgesprochen als im rechten Py-V. Unter den Vorderhornzellen finden sich mehrfach atrophische verkümmerte Exemplare. Sonst der gleiche Befund wie in C. 8.

Auf Schnitten aus dem distalen Theil der Medulla oblongata im Niveau der X. und XII. Kerne ist die Degeneration der Pyramiden schon makroskopisch sehr deutlich erkennbar, und schon bei schwacher Vergrösserung sieht man, dass ein grosser Theil ihrer Fasern zu Grunde gegangen ist.

Dementsprechend ist auf van Gieson-Präparaten das interstitielle Gewebe stark verbreitert, verdichtet und engmaschig. Die X. und XII. Kerne sind intact, ihr Fasernetz ist aber entschieden etwas gelichtet, ihre intramedullären Fasern erscheinen normal. Die Oliven, die Olivenfaserung, die Schleife, die Fibrae arcuatae ext. et int. sind gleichfalls normal ausgebildet. Die spinale Trigeminuswurzel zeigt eine ganz leichte Faserrarefication, die rechts etwas ausgesprochener ist als links. Die spinale Glossopharyngeuswurzel ist beiderseits ganz beträchtlich gelichtet, auch wieder rechts etwas stärker als links; rechts ist die Degeneration so hochgradig, dass nur verschwindend wenig erhaltene Markfasern bei starker Vergrösserung in dem charakteristischen kreisförmigen Bündel zu entdecken sind. Controlpräparate, die ich zur Sicherstellung dieses Factums aus der Medulla oblongata eines nervengesunden 6jährigen Knaben angefertigt habe, demonstriren in sehr schöner Weise diese partiellen Degenerationen der spinalen V. und IX. Wurzeln. Das Fasernetz der Nuclei graciles erscheint etwas heller, als dies auf Normalpräparaten der Fall ist. Die Kerne der Hinterstänge, bei starker Vergrösserung betrachtet, sind aber sicher normal.

Im proximalen Theil der Oblangata in der Höhe der X., IX. und VIII. Kerne findet sich die gleiche partielle Degeneration der Pyramiden, der spinalen V. und IX. Wurzeln. Die Nervenkerne selbst sind normal, ebenso sind die Corpora restiformia und die Striae acusticae ohne irgend welchen Faserschwund.

In den distalen Ponsabschnitten persistirt die Degeneration der Pyramiden und der spinalen V. Wurzeln. Die Brückenquerfaserung, die intrapontinen Ganglien sammt dem feinen, zwischen den transversalen Ponsfasern entwickelten Markfasernetz, ebenso Facialis- und Abducenskerne, das sie umspinnende Fasernetz, ihr intrapontiner Verlauf, dies Alles völlig normal.

Erwähnt soll noch werden, dass in mehreren Präparaten aus dieser Partie, in welcher der Abducenskern gerade verschwunden, der Facialis aber mit seinem Knie, seinem aufsteigenden, horizontalen und absteigenden Schenkel noch vorhanden ist, äusserst markant von der medialen und ventralen Fläche der Pyramidenquerschnitte ein ziemlich starkes Faserbündel sich loslöst, gegen die Raphe beiderseits convergirt und in ihr aufsteigt, sich in ihr kreuzt in der mittleren Höhe der Schleife, um dann parallel den Trapezfasern in die contralaterale Schleife zu verlaufen und sich in ihr zu verlieren. Diesem Bündel gesellt sich beiderseits ein anderes etwas weniger compactes Bündel zu, welches sich aus der ventralen Fläche des Corpus trapezoides abzweigt, etwa in einer Sagittalebene, die der medialen Fläche der oberen Olive entsprechen würde; dieses Bündel steigt anfangs in medialer und ventraler Richtung scharf abwärts, taucht in das dorsale Viertel der Pyramidenquerschnitte ein, schwenkt nahezu rechtwinklig wieder dorsalwärts ab in der Gegend des medialen Randes der Pyramidenquerschnitte, steigt dann beiderseits convergirend und eng an das vorher geschilderte Bündel geschmiegt gegen die Raphe auf, kreuzt sich in ihr und tritt gleichfalls unter transversaler Wendung in die contralaterale Schleife über und verliert sich in derselben.

In den proximalen Ponsabschnitten, im Niveau der beginnenden Bindearmkreuzung, ist auffallend, dass die im dorsalen Drittel zwischen den Querfasern der Brücke passirenden longitudinalen Fasern stellenweise fast vollständig zu Grunde gegangen sind und gesunde Markfasern nur in ver-

schwindend geringer Anzahl aufgefunden werden. In den beiden ventralen Dritteln der Brückenfaserung sind die Querschnitte der longitudinalen Fasern zwar auch ganz beträchtlich rareficirt, aber doch nicht so umfangreich degenerirt, wie dies im Stratum profundum pontis der Fall ist. Es soll noch besonders hervorgehoben werden, dass das feine intertransversale Markfasernetz eine starke Lichtung aufweist, stellenweise, namentlich wieder in der dorsalen Pons-Etage, völlig zu Grunde gegangen ist. Der Vergleich mit den Normalpräparaten lässt darüber keinen Zweifel.

Alle übrigen Bestandtheile des Markniveaus: die laterale und mediale Schleife, die Bindearme, das hintere Längsbündel, die cerebrale Trigeminuswurzel, das Haubenfeld, sind auf den Kaes-Präparaten durch ihre sattblaue Färbung ausgezeichnet und dürfen, da jegliche Faserrarefication fehlt, als völlig intact angesehen werden. Das Verhalten der Trochleariswurzeln entzieht sich der Beurtheilung, weil das Dach des Aquaeductus auf den Schnitten defect ist. Im Hämatoxylinpräparat ist auf allen Schnitten aus dem Pons und der Oblongata die Dilatation der Capillaren ungemein mächtig entfaltet in der unmittelbaren Nachbarschaft des Aquaeductus bezw. des 4. Ventrikels. In den proximalen Ponsschnitten erstreckt sie sich vom centralen Höhlengrau aus gleichmässig in die Tiefe bis zur lateralen und medialen Schleife. Ventral von der rechten Schleife greift dieselbe auf die oberen zwei Drittel der rechten Brückenhälfte über, vorzugsweise entwickelt um die hier zahlreich gelegenen, übrigens intacten intrapontinen Ganglienzellengruppen. Ausdrücklich soll noch betont werden, dass nirgends entzündliche Herde, perivasculäre Infiltrationen oder Hämorrhagien, Gefässwandveränderungen aufgedeckt werden können.

Die Untersuchung der Vierhügel, Hirnschenkel und innern Kapsel konnte leider nicht vorgenommen werden, da diese Theile defect waren. Auf Weigert-Präparaten aus beiden Kleinhirnhemisphären finden sich die einstrahlenden Markfaserbündel, die Körner und moleculären Schichten, die Purkinjeschen Zellen wohl ausgebildet und tinctoriell prachtvoll differenzirt. Die capilläre Hyperämie fehlt hier.

Aus der Hirnrinde kamen Stücke aus den Centralwindungen, den Stirn- und Schläfenlappen zur Untersuchung. Hämatoxylinpräpate ergaben auf allen Schnitten die Abwesenheit entzündlicher Veränderungen in der Pia wie in der Cortex. Auch hier die Gefässe ohne irgend welche Besonderheiten. Ein Urtheil über die Ganglienzellen der Rinde möchte ich mir nicht erlauben. Für die Markscheidenfärbung kam ausschliesslich die Kaessche Methode zur Anwendung. Herr Dr. Passow von der hiesigen psychiatrischen Klinik hatte die Güte, die Präparate einer Durchsicht zu unterziehen und sein vorläufiges Urtheil dahin zu präcisiren, dass jedenfalls erhebliche Veränderungen der Hirnrinde im Projections- wie auch Associationsgebiete vorliegen; er wird die eingehende Durcharbeitung des Materials nach dieser Richtung hin vornehmen und seiner Zeit dann darüber in extenso berichten.

Resumiren wir kurz die Ergebnisse der mikroskopischen Untersuchung des Centralnervensystems. Wir haben:

I. im sensiblen System

eine partielle bezw. in gewissen Markhöhen totale Degeneration der Lissauer'schen Randzonen, der hinteren Wurzeln, der hinteren medialen

Wurzelzonen im Sacral-, Lenden- und Halsmark, im unteren und mittleren Brustmark, der Goll'schen Stränge im Halsmark, der spinalen V. und IX. Wurzeln in der Medulla oblongata bezw. im Pons, eine Faserarmuth der grauen Substanz der Hinterhörner im Lenden- und unteren und mittleren Brustmark, eine ebensolche, nur stärkere Faserreduction der Clarke'schen Säulen im unteren und mittleren Brustmark.

II. im motorischen System

eine hochgradige partielle Degeneration in den Pyramidenseitensträngen bezw. dem rechten Py-V., die vom proximalen Brückenrande ab, beiderseits symmetrisch und gleichmässig intensiv, durch die Medulla oblongata und spinalis bis ins Sacralmark sich nachweisen lässt; leichte degenerativ-atrophische Zustände an den Vorderhornzellen fast der ganzen Medulla spinalis, die am ausgeprägtesten im unteren Brustmark vorhanden sind; einen geringgradigen Faserausfall in den vorderen Wurzeln im Sacral- und Lendenmark und der unteren Hälfte des Brustmarks.

III. in den Seitensträngen

einen spärlichen Faserausfall, der übrigens in den verschiedenen Markhöhen an Intensität und Extensität variirt, im Gebiet der seitlichen Grenzschicht und der den Py-S. benachbarten Grundbündel.

IV. in der proximalen Brückenhälfte

eine partielle Degeneration der gesammten, ausser den Py-Bahnen die Brücke passirenden longitudinalen Fasern, sowie eine Rarefication des feinen intertransversalen Fasernetzes.

V. im Grosshirn

Veränderungen des Markfasergehaltes im Associations- wie Projectionsgebiete.

VI. im centralen Höhlengrau

eine durch dessen ganze Continuität sich erstreckende Dilatation der Venen und Capillaren.

VII. Das völlige Fehlen irgend welcher encephalo-myelitischer oder spinalmyelitischer Herde.

Ein derartiger pathologisch-anatomischer Befund redet eine klare und unzweideutige Sprache. Die gewonnenen Befunde lassen sich nur in dem Sinne deuten, dass wir hier die Combination von zwei typischen Systemerkrankungen vor uns haben, nämlich die Combination einer amyotrophischen Lateralsklerose mit einer Tabes dorsalis.

Bleiben wir einen Augenblick bei der Begründung dieser auf den ersten Blick höchst bemerkenswerthen Coincidenz stehen.

Das indirecte motorische Neuron ist fast in ganzer Ausdehnung erkrankt, die Py-Bahnen sind nachweislich vom Niveau des vorderen

Brückenrandes ab partiell degenerirt, das charakteristische Degenerationsfeld im Areal der Py-S. lässt sich symmetrisch und gleichmässig durch die ganze Rückenmarksaxe hindurch bis ins Sacralmark verfolgen. Die absteigende Degeneratien der Py-V. hat sich im rechten Py-V. bereits bis in das obere Brustmark angebahnt, während die Alteration des linken Py-V. nur durch eine unbedeutende Faserrarefication sich manifestirt. Hiervon abgesehen sind die Degenerationen in den Py-S. streng symmetrisch entwickelt, wie nochmals betont werden soll. In dem Umstande, dass die beiden Py-V. unsymmetrisch degenerirt sind und dass die Degeneration des rechten Py-V. sich nur bis in das obere Brustmark verfolgen lässt, ist eine wesentliche Besonderheit nicht zu erblicken. Nach Obersteiner[2]) ist der Py-V. im oberen Brustmark meist nicht mehr zu erkennen, nach Flechsig[2]) ist das Verhältniss zwischen dem gekreuzten und ungekreuzten Antheil der Py-Bahnen in der Medulla spinalis ein äusserst variables, es kann ferner geschehen, dass alle Py-Fasern sich kreuzen und demnach gar kein Py-V. zu Stande kommt, sowie dass die totale Decussation die Py-Fasern nur einer Seite betrifft. Was endlich die Differenz zwischen der Degeneration des rechten und linken Py-V. angeht, so ist ein solches Verhalten bei der amyotrophischen Lateralsklerose von früheren Untersuchern bereits constatirt worden.

Aber auch das directe motorische Neuron zeigt sich erkrankt, und zwar zum Theil recht schwer. Ich bin mir sehr wohl bewusst, wie vorsichtig man in der Deutung pathologischer Zustände der Vorderhornzellen verfahren muss, besonders wenn die Untersuchung nicht mit allen Hülfsmitteln der modernen Technik angestellt ist. Indessen waren in unserem Fall die materiellen Veränderungen der Ganglienzellen, besonders im untern Brustmark so drastische, ihre starke numerische Reduction eine so eclatante, dass es kaum eines Vergleiches mit Normalpräparaten bedurfte, um sie als schwer erkrankt anzusprechen. Auch dürfte es kaum ein Zufall oder auf die lange Conservirung des Präparats zu schieben sein, dass, während viele Ganglienzellen zwar geschrumpft, aber doch sonst von normalem Habitus und wohl differenzirt sich präsentirten, andere dafür so hochgradig verkümmert und zu formlosen Schollen und Bröckeln umgewandelt waren, dass sie nur darum als pathologisch veränderte Ganglienzellen erkannt werden konnten, weil ihre Localisation im Markfasernetz der Vorderhörner sie als solche verificirte. Derartige grob sichtbare Differenzen deuten aber ganz offenbar auf eine Entwicklung hin, die bereits intra vitam eingetreten ist.

Bemerkenswerth gering und mager waren die degenerativen Veränderungen, die an den vorderen Wurzeln zu sehen waren trotz der

Schwere der örtlichen Ganglienzellenerkrankungen, wie sie stellenweise im unteren Brustmark zum Ausdruck kommen. Das zählt ja aber auch zu den längst bekannten Thatsachen. Schon Oppenheim[3]) vermisste eine gesetzmässige Beziehung zwischen der Schwere der Alteration der Vorderhornzellen einerseits und der Localisation und der Intensität der secundären Degenerationen in den vorderen Wurzeln und den gemischten Nervenstämmen andererseits: bei schwerster Vorderhornerkrankung fand er sowohl unerhebliche Degeneration der vorderen Wurzeln neben sehr geringen Veränderungen in den peripheren Nerven, wie auch Intactsein der vorderen Wurzeln im Verein mit Degeneration der zugehörigen peripheren Nerven. Des Weiteren spricht sich ein besonderes, vom gewöhnlichen Typus abweichendes Verhalten noch darin aus, dass die schwersten Ganglienzellenveränderungen im unteren Brustmark, solche leichteren Grades im Sacral-, Lenden- und Halsmark notirt wurden. In der Regel pflegen bei der amyotrophischen Lateralsklerose die Ganglienzellen des Halsmarks am frühesten und am wesentlichsten an der Atrophie betheiligt zu sein.

Indessen liegt unserer Ansicht nach das Entscheidende für die Frage, ob ein Fall der amyotrophischen Lateralsklerose zugerechnet werden darf oder nicht, ausschliesslich darin, ob neben der Degeneration der Py-S. überhaupt irgendwo eine Atrophie von Vorderhornganglienzellen vorliegt; die Localisation dieser Zellenatrophien in der Medulla spinalis ist dabei Nebensache. Sobald nur die principielle Forderung erfüllt ist, dass beide motorische Neurone erkrankt gefunden werden müssen, sind derartige Abweichungen vom anatomischen Normaltypus, so interessant sie sind und so sehr sie klinische Beachtung verdienen, nicht im Stande, die Einreihung solcher Fälle in die Kategorie der klassischen Krankheitsfälle zu beanstanden, sie sind eben nur eine Spielart der letzteren.

Durch ähnliche Ueberlegungen sah Strümpell[4]) sich veranlasst, seinen bekannten Fall, in welchem er neben einer totalen Degeneration der Py-S. ganz geringfügige Veränderungen an den Zellen der Hypoglossuskerne und an den Vorderhornganglienzellen des Halsmarks constatirte, eben wegen dieser initialen Zelldegenerationen in das Kapitel der amyotrophischen Lateralsklerose einzureihen.

Das Fehlen der Untersuchung der Muskeln und der peripheren Nerven in unserem Fall ist gewiss sehr bedauerlich, jedenfalls aber nicht geeignet, das Endurtheil nach irgend einer Richtung hin zu modificiren.

Wenden wir uns nun zu den im sensiblen System vorhandenen Veränderungen. Das Ensemble, das wir in der Coëxistenz der partiellen Degenerationen der hinteren Wurzeln, der Lissauer'schen Randzonen, der hinteren medialen Wurzelzonen sowie in der Rarefication des Mark-

fasernetzes der Hinterhörner und der Clarke'schen Säulen haben, lässt anscheinend eine Discussion darüber entbehrlich erscheinen, ob der anatomische Process als ein echt tabischer aufgefasst werden darf. Es fragt sich nur, ob mit einem solchen Verhalten die nur im Halsmark vorhandene partielle Degeneration der Goll'schen Stränge in Einklang zu bringen ist. Diese Degeneration scheint in ihrer Abgerissenheit völlig in der Luft zu schweben. Eine solche Skepsis ist aber unserer Ansicht nach hier nicht wohl am Platze. Denn auf alle Fälle wird durch das Vorhandensein der Degeneration der Goll'schen Stränge — sei es auch nur im Halsmark — bewiesen, dass der trophische Einfluss der Spinalganglienzellen auf die langen Bahnen reducirt ist, und dass im Sinne der Hypothese von Erb und Strümpell eine Abnahme desselben zunächst in der Peripherie des sensiblen Neuron, also im oberen Halsmark, ihren anatomischen Ausdruck finden muss. Natürlich ist die Degeneration der Lissauer'schen Zonen etc. auf Rechnung der atrophischen kurzen Bahnen zu setzen. Für die langen Bahnen wird es auf die noch disponible Energie der trophischen Function der Spinalganglien ankommen, bezw. auf den Verlauf und die Dauer der Erkrankung, wie weit nach abwärts die Degeneration in den Hintersträngen sich erstreckt. Zum Ueberfluss erhält unsere Auffassung noch eine gewichtige Stütze durch den gleichzeitig constatirten Befund der Degeneration der spinalen V. und IX. Wurzeln. Gerade bei Tabesfällen ist ihre Degeneration häufiger beschrieben worden, und eben dieses Factum, zusammengehalten mit den übrigen in unserem Fall im sensiblen System gefundenen Degenerationen, macht es unzweifelhaft gewiss, dass wir in den geschilderten Degenerationen das pathologisch-anatomische Aequivalent der initialen Tabes zu sehen haben. Was die Betheiligung der Seitenstrangreste an der Degeneration anlangt, so können wir uns rücksichtlich dieses Punktes sehr kurz fassen. Einmal bewegt sich diese Degeneration in recht schwankenden Grenzen, indem dieselben in den verschiedenen Segmenten bald enger, bald weiter gesteckt sind, und dann ist sie quantitativ äusserst bescheiden. Bei der typischen amyotrophischen Lateralsklerose ist das Uebergreifen des Degenerationsfeldes von den Py-S. auf die Seitenstrangreste, ausgenommen natürlich die G-S. und Klh.-S. etwas ganz Gewöhnliches; es ist so gewöhnlich, dass es dem Untersucher sogar auffällt, wenn die Degeneration streng auf das Areal der Py-S. beschränkt bleibt. Beispielsweise war dies der Fall bei der schon oben citirten Beobachtung Strümpell's. Somit hätten wir eine Ausnahme von der Regel nach dieser Richtung hin für unseren Fall nicht zu constatiren.

Es bleibt uns noch übrig die Bedeutung der in der Brücke vorhandenen degenerativen Veränderungen kurz zu erörtern. Wie schon

Schwere der örtlichen Ganglienzellenerkrankungen, wie sie stellenweise im unteren Brustmark zum Ausdruck kommen. Das zählt ja aber auch zu den längst bekannten Thatsachen. Schon Oppenheim[3]) vermisste eine gesetzmässige Beziehung zwischen der Schwere der Alteration der Vorderhornzellen einerseits und der Localisation und der Intensität der secundären Degenerationen in den vorderen Wurzeln und den gemischten Nervenstämmen andererseits: bei schwerster Vorderhornerkrankung fand er sowohl unerhebliche Degeneration der vorderen Wurzeln neben sehr geringen Veränderungen in den peripheren Nerven, wie auch Intactsein der vorderen Wurzeln im Verein mit Degeneration der zugehörigen peripheren Nerven. Des Weiteren spricht sich ein besonderes, vom gewöhnlichen Typus abweichendes Verhalten noch darin aus, dass die schwersten Ganglienzellenveränderungen im unteren Brustmark, solche leichteren Grades im Sacral-, Lenden- und Halsmark notirt wurden. In der Regel pflegen bei der amyotrophischen Lateralsklerose die Ganglienzellen des Halsmarks am frühesten und am wesentlichsten an der Atrophie betheiligt zu sein.

Indessen liegt unserer Ansicht nach das Entscheidende für die Frage, ob ein Fall der amyotrophischen Lateralsklerose zugerechnet werden darf oder nicht, ausschliesslich darin, ob neben der Degeneration der Py-S. überhaupt irgendwo eine Atrophie von Vorderhornganglienzellen vorliegt; die Localisation dieser Zellenatrophien in der Medulla spinalis ist dabei Nebensache. Sobald nur die principielle Forderung erfüllt ist, dass beide motorische Neurone erkrankt gefunden werden müssen, sind derartige Abweichungen vom anatomischen Normaltypus, so interessant sie sind und so sehr sie klinische Beachtung verdienen, nicht im Stande, die Einreihung solcher Fälle in die Kategorie der klassischen Krankheitsfälle zu beanstanden, sie sind eben nur eine Spielart der letzteren.

Durch ähnliche Ueberlegungen sah Strümpell[4]) sich veranlasst, seinen bekannten Fall, in welchem er neben einer totalen Degeneration der Py-S. ganz geringfügige Veränderungen an den Zellen der Hypoglossuskerne und an den Vorderhornganglienzellen des Halsmarks constatirte, eben wegen dieser initialen Zelldegenerationen in das Kapitel der amyotrophischen Lateralsklerose einzureihen.

Das Fehlen der Untersuchung der Muskeln und der peripheren Nerven in unserem Fall ist gewiss sehr bedauerlich, jedenfalls aber nicht geeignet, das Endurtheil nach irgend einer Richtung hin zu modificiren.

Wenden wir uns nun zu den im sensiblen System vorhandenen Veränderungen. Das Ensemble, das wir in der Coëxistenz der partiellen Degenerationen der hinteren Wurzeln, der Lissauer'schen Randzonen, der hinteren medialen Wurzelzonen sowie in der Rarefication des Mark-

fasernetzes der Hinterhörner und der Clarke'schen Säulen haben, lässt anscheinend eine Discussion darüber entbehrlich erscheinen, ob der anatomische Process als ein echt tabischer aufgefasst werden darf. Es fragt sich nur, ob mit einem solchen Verhalten die nur im Halsmark vorhandene partielle Degeneration der Goll'schen Stränge in Einklang zu bringen ist. Diese Degeneration scheint in ihrer Abgerissenheit völlig in der Luft zu schweben. Eine solche Skepsis ist aber unserer Ansicht nach hier nicht wohl am Platze. Denn auf alle Fälle wird durch das Vorhandensein der Degeneration der Goll'schen Stränge — sei es auch nur im Halsmark — bewiesen, dass der trophische Einfluss der Spinalganglienzellen auf die langen Bahnen reducirt ist, und dass im Sinne der Hypothese von Erb und Strümpell eine Abnahme desselben zunächst in der Peripherie des sensiblen Neuron, also im oberen Halsmark, ihren anatomischen Ausdruck finden muss. Natürlich ist die Degeneration der Lissauer'schen Zonen etc. auf Rechnung der atrophischen kurzen Bahnen zu setzen. Für die langen Bahnen wird es auf die noch disponible Energie der trophischen Function der Spinalganglien ankommen, bezw. auf den Verlauf und die Dauer der Erkrankung, wie weit nach abwärts die Degeneration in den Hintersträngen sich erstreckt. Zum Ueberfluss erhält unsere Auffassung noch eine gewichtige Stütze durch den gleichzeitig constatirten Befund der Degeneration der spinalen V. und IX. Wurzeln. Gerade bei Tabesfällen ist ihre Degeneration häufiger beschrieben worden, und eben dieses Factum, zusammengehalten mit den übrigen in unserem Fall im sensiblen System gefundenen Degenerationen, macht es unzweifelhaft gewiss, dass wir in den geschilderten Degenerationen das pathologisch-anatomische Aequivalent der initialen Tabes zu sehen haben. Was die Betheiligung der Seitenstrangreste an der Degeneration anlangt, so können wir uns rücksichtlich dieses Punktes sehr kurz fassen. Einmal bewegt sich diese Degeneration in recht schwankenden Grenzen, indem dieselben in den verschiedenen Segmenten bald enger, bald weiter gesteckt sind, und dann ist sie quantitativ äusserst bescheiden. Bei der typischen amyotrophischen Lateralsklerose ist das Uebergreifen des Degenerationsfeldes von den Py-S. auf die Seitenstrangreste, ausgenommen natürlich die G-S. und Klh.-S. etwas ganz Gewöhnliches; es ist so gewöhnlich, dass es dem Untersucher sogar auffällt, wenn die Degeneration streng auf das Areal der Py-S. beschränkt bleibt. Beispielsweise war dies der Fall bei der schon oben citirten Beobachtung Strümpell's. Somit hätten wir eine Ausnahme von der Regel nach dieser Richtung hin für unseren Fall nicht zu constatiren.

Es bleibt uns noch übrig die Bedeutung der in der Brücke vorhandenen degenerativen Veränderungen kurz zu erörtern. Wie schon

Schwere der örtlichen Ganglienzellenerkrankungen, wie sie stellenweise im unteren Brustmark zum Ausdruck kommen. Das zählt ja aber auch zu den längst bekannten Thatsachen. Schon Oppenheim[3]) vermisste eine gesetzmässige Beziehung zwischen der Schwere der Alteration der Vorderhornzellen einerseits und der Localisation und der Intensität der secundären Degenerationen in den vorderen Wurzeln und den gemischten Nervenstämmen andererseits: bei schwerster Vorderhornerkrankung fand er sowohl unerhebliche Degeneration der vorderen Wurzeln neben sehr geringen Veränderungen in den peripheren Nerven, wie auch Intactsein der vorderen Wurzeln im Verein mit Degeneration der zugehörigen peripheren Nerven. Des Weiteren spricht sich ein besonderes, vom gewöhnlichen Typus abweichendes Verhalten noch darin aus, dass die schwersten Ganglienzellenveränderungen im unteren Brustmark, solche leichteren Grades im Sacral-, Lenden- und Halsmark notirt wurden. In der Regel pflegen bei der amyotrophischen Lateralsklerose die Ganglienzellen des Halsmarks am frühesten und am wesentlichsten an der Atrophie betheiligt zu sein.

Indessen liegt unserer Ansicht nach das Entscheidende für die Frage, ob ein Fall der amyotrophischen Lateralsklerose zugerechnet werden darf oder nicht, ausschliesslich darin, ob neben der Degeneration der Py-S. überhaupt irgendwo eine Atrophie von Vorderhornganglienzellen vorliegt; die Localisation dieser Zellenatrophien in der Medulla spinalis ist dabei Nebensache. Sobald nur die principielle Forderung erfüllt ist, dass beide motorische Neurone erkrankt gefunden werden müssen, sind derartige Abweichungen vom anatomischen Normaltypus, so interessant sie sind und so sehr sie klinische Beachtung verdienen, nicht im Stande, die Einreihung solcher Fälle in die Kategorie der klassischen Krankheitsfälle zu beanstanden, sie sind eben nur eine Spielart der letzteren.

Durch ähnliche Ueberlegungen sah Strümpell[4]) sich veranlasst, seinen bekannten Fall, in welchem er neben einer totalen Degeneration der Py-S. ganz geringfügige Veränderungen an den Zellen der Hypoglossuskerne und an den Vorderhornganglienzellen des Halsmarks constatirte, eben wegen dieser initialen Zelldegenerationen in das Kapitel der amyotrophischen Lateralsklerose einzureihen.

Das Fehlen der Untersuchung der Muskeln und der peripheren Nerven in unserem Fall ist gewiss sehr bedauerlich, jedenfalls aber nicht geeignet, das Endurtheil nach irgend einer Richtung hin zu modificiren.

Wenden wir uns nun zu den im sensiblen System vorhandenen Veränderungen. Das Ensemble, das wir in der Coëxistenz der partiellen Degenerationen der hinteren Wurzeln, der Lissauer'schen Randzonen, der hinteren medialen Wurzelzonen sowie in der Rarefication des Mark-

fasernetzes der Hinterhörner und der Clarke'schen Säulen haben, lässt anscheinend eine Discussion darüber entbehrlich erscheinen, ob der anatomische Process als ein echt tabischer aufgefasst werden darf. Es fragt sich nur, ob mit einem solchen Verhalten die nur im Halsmark vorhandene partielle Degeneration der Goll'schen Stränge in Einklang zu bringen ist. Diese Degeneration scheint in ihrer Abgerissenheit völlig in der Luft zu schweben. Eine solche Skepsis ist aber unserer Ansicht nach hier nicht wohl am Platze. Denn auf alle Fälle wird durch das Vorhandensein der Degeneration der Goll'schen Stränge — sei es auch nur im Halsmark — bewiesen, dass der trophische Einfluss der Spinalganglienzellen auf die langen Bahnen reducirt ist, und dass im Sinne der Hypothese von Erb und Strümpell eine Abnahme desselben zunächst in der Peripherie des sensiblen Neuron, also im oberen Halsmark, ihren anatomischen Ausdruck finden muss. Natürlich ist die Degeneration der Lissauer'schen Zonen etc. auf Rechnung der atrophischen kurzen Bahnen zu setzen. Für die langen Bahnen wird es auf die noch disponible Energie der trophischen Function der Spinalganglien ankommen, bezw. auf den Verlauf und die Dauer der Erkrankung, wie weit nach abwärts die Degeneration in den Hintersträngen sich erstreckt. Zum Ueberfluss erhält unsere Auffassung noch eine gewichtige Stütze durch den gleichzeitig constatirten Befund der Degeneration der spinalen V. und IX. Wurzeln. Gerade bei Tabesfällen ist ihre Degeneration häufiger beschrieben worden, und eben dieses Factum, zusammengehalten mit den übrigen in unserem Fall im sensiblen System gefundenen Degenerationen, macht es unzweifelhaft gewiss, dass wir in den geschilderten Degenerationen das pathologisch-anatomische Aequivalent der initialen Tabes zu sehen haben. Was die Betheiligung der Seitenstrangreste an der Degeneration anlangt, so können wir uns rücksichtlich dieses Punktes sehr kurz fassen. Einmal bewegt sich diese Degeneration in recht schwankenden Grenzen, indem dieselben in den verschiedenen Segmenten bald enger, bald weiter gesteckt sind, und dann ist sie quantitativ äusserst bescheiden. Bei der typischen amyotrophischen Lateralsklerose ist das Uebergreifen des Degenerationsfeldes von den Py-S. auf die Seitenstrangreste, ausgenommen natürlich die G-S. und Klh.-S. etwas ganz Gewöhnliches; es ist so gewöhnlich, dass es dem Untersucher sogar auffällt, wenn die Degeneration streng auf das Areal der Py-S. beschränkt bleibt. Beispielsweise war dies der Fall bei der schon oben citirten Beobachtung Strümpell's. Somit hätten wir eine Ausnahme von der Regel nach dieser Richtung hin für unseren Fall nicht zu constatiren.

Es bleibt uns noch übrig die Bedeutung der in der Brücke vorhandenen degenerativen Veränderungen kurz zu erörtern. Wie schon

Schwere der örtlichen Ganglienzellenerkrankungen, wie sie stellenweise im unteren Brustmark zum Ausdruck kommen. Das zählt ja aber auch zu den längst bekannten Thatsachen. Schon Oppenheim[3]) vermisste eine gesetzmässige Beziehung zwischen der Schwere der Alteration der Vorderhornzellen einerseits und der Localisation und der Intensität der secundären Degenerationen in den vorderen Wurzeln und den gemischten Nervenstämmen andererseits: bei schwerster Vorderhornerkrankung fand er sowohl unerhebliche Degeneration der vorderen Wurzeln neben sehr geringen Veränderungen in den peripheren Nerven, wie auch Intactsein der vorderen Wurzeln im Verein mit Degeneration der zugehörigen peripheren Nerven. Des Weiteren spricht sich ein besonderes, vom gewöhnlichen Typus abweichendes Verhalten noch darin aus, dass die schwersten Ganglienzellenveränderungen im unteren Brustmark, solche leichteren Grades im Sacral-, Lenden- und Halsmark notirt wurden. In der Regel pflegen bei der amyotrophischen Lateralsklerose die Ganglienzellen des Halsmarks am frühesten und am wesentlichsten an der Atrophie betheiligt zu sein.

Indessen liegt unserer Ansicht nach das Entscheidende für die Frage, ob ein Fall der amyotrophischen Lateralsklerose zugerechnet werden darf oder nicht, ausschliesslich darin, ob neben der Degeneration der Py-S. überhaupt irgendwo eine Atrophie von Vorderhornganglienzellen vorliegt; die Localisation dieser Zellenatrophien in der Medulla spinalis ist dabei Nebensache. Sobald nur die principielle Forderung erfüllt ist, dass beide motorische Neurone erkrankt gefunden werden müssen, sind derartige Abweichungen vom anatomischen Normaltypus, so interessant sie sind und so sehr sie klinische Beachtung verdienen, nicht im Stande, die Einreihung solcher Fälle in die Kategorie der klassischen Krankheitsfälle zu beanstanden, sie sind eben nur eine Spielart der letzteren.

Durch ähnliche Ueberlegungen sah Strümpell[1]) sich veranlasst, seinen bekannten Fall, in welchem er neben einer totalen Degeneration der Py-S. ganz geringfügige Veränderungen an den Zellen der Hypoglossuskerne und an den Vorderhornganglienzellen des Halsmarks constatirte, eben wegen dieser initialen Zelldegenerationen in das Kapitel der amyotrophischen Lateralsklerose einzureihen.

Das Fehlen der Untersuchung der Muskeln und der peripheren Nerven in unserem Fall ist gewiss sehr bedauerlich, jedenfalls aber nicht geeignet, das Endurtheil nach irgend einer Richtung hin zumodificiren.

Wenden wir uns nun zu den im sensiblen System vorhandenen Veränderungen. Das Ensemble, das wir in der Coëxistenz der partiellen Degenerationen der hinteren Wurzeln, der Lissauer'schen Randzonen, der hinteren medialen Wurzelzonen sowie in der Rarefication des Mark-

fasernetzes der Hinterhörner und der Clarke'schen Säulen haben, lässt anscheinend eine Discussion darüber entbehrlich erscheinen, ob der anatomische Process als ein echt tabischer aufgefasst werden darf. Es fragt sich nur, ob mit einem solchen Verhalten die nur im Halsmark vorhandene partielle Degeneration der Goll'schen Stränge in Einklang zu bringen ist. Diese Degeneration scheint in ihrer Abgerissenheit völlig in der Luft zu schweben. Eine solche Skepsis ist aber unserer Ansicht nach hier nicht wohl am Platze. Denn auf alle Fälle wird durch das Vorhandensein der Degeneration der Goll'schen Stränge — sei es auch nur im Halsmark — bewiesen, dass der trophische Einfluss der Spinalganglienzellen auf die langen Bahnen reducirt ist, und dass im Sinne der Hypothese von Erb und Strümpell eine Abnahme desselben zunächst in der Peripherie des sensiblen Neuron, also im oberen Halsmark, ihren anatomischen Ausdruck finden muss. Natürlich ist die Degeneration der Lissauer'schen Zonen etc. auf Rechnung der atrophischen kurzen Bahnen zu setzen. Für die langen Bahnen wird es auf die noch disponible Energie der trophischen Function der Spinalganglien ankommen, bezw. auf den Verlauf und die Dauer der Erkrankung, wie weit nach abwärts die Degeneration in den Hintersträngen sich erstreckt. Zum Ueberfluss erhält unsere Auffassung noch eine gewichtige Stütze durch den gleichzeitig constatirten Befund der Degeneration der spinalen V. und IX. Wurzeln. Gerade bei Tabesfällen ist ihre Degeneration häufiger beschrieben worden, und eben dieses Factum, zusammengehalten mit den übrigen in unserem Fall im sensiblen System gefundenen Degenerationen, macht es unzweifelhaft gewiss, dass wir in den geschilderten Degenerationen das pathologisch-anatomische Aequivalent der initialen Tabes zu sehen haben. Was die Betheiligung der Seitenstrangreste an der Degeneration anlangt, so können wir uns rücksichtlich dieses Punktes sehr kurz fassen. Einmal bewegt sich diese Degeneration in recht schwankenden Grenzen, indem dieselben in den verschiedenen Segmenten bald enger, bald weiter gesteckt sind, und dann ist sie quantitativ äusserst bescheiden. Bei der typischen amyotrophischen Lateralsklerose ist das Uebergreifen des Degenerationsfeldes von den Py-S. auf die Seitenstrangreste, ausgenommen natürlich die G-S. und Klh.-S. etwas ganz Gewöhnliches; es ist so gewöhnlich, dass es dem Untersucher sogar auffällt, wenn die Degeneration streng auf das Areal der Py-S. beschränkt bleibt. Beispielsweise war dies der Fall bei der schon oben citirten Beobachtung Strümpell's. Somit hätten wir eine Ausnahme von der Regel nach dieser Richtung hin für unseren Fall nicht zu constatiren.

Es bleibt uns noch übrig die Bedeutung der in der Brücke vorhandenen degenerativen Veränderungen kurz zu erörtern. Wie schon

oben erwähnt, erscheint die Degeneration quantitativ massiger im Niveau des vorderen Brückenrandes als in den mehr caudalen Partien der Rückenmarksaxe. Das beruht aber offenbar nicht so sehr auf einer örtlich intensiveren Erkrankung, als vielmehr darauf, dass die Gesammtheit der longitudinalen Brückenfasern an der Degeneration participirt. Da die Summe der Querschnitte der longitudinalen bezw. der degenerirten longitudinalen Fasern in den proximalen Brückenetappen grösser ist, als dem Areal der Py-Bahnen bezw. der partiell degenerirten Py-Bahnen im Rückenmark entsprechen würde, so folgt daraus, dass noch andere longitudinale Bahnen an dieser Degeneration betheiligt sein müssen. Das können nur die frontalen und die occipito-temporalen Brückenbahnen sein, die in Gesellschaft der Py-Bahnen in die Brücke eintreten, um sich um die dort befindlichen Ganglien herum aufzuzweigen. Des Weiteren kann die Antheilnahme dieser Fasern an der Degeneration erschlossen werden aus der recht starken Reduction des feinen Markfaserfilzes, der zwischen den transversalen Brückenfasern um die daselbst befindlichen Gangliengruppen herum normaliter entwickelt ist. Dieses Markfasernetz constituirt sich aus der Endaufzweigung von Collateralen der Py-Bahnen, die nach Ramon y Cajal[2]) in der Brücke von den Py-Bahnen abgegeben werden; ferner aus den terminalen Verästlungen der frontalen und occipito-temporalen Brückenbahnen, weiter von cerebellaren Fasern, die im mittleren Kleinhirnschenkel herabsteigen, sowie aus solchen der Axencylinder und Protoplasmafortsätze der Brückenganglien. Die Brückenganglien selber sind in unserem Falle auf van Gieson- und Weigert-Präparaten numerisch und morphologisch völlig intakt; ebensowenig weisen die Crura cerebelli ad pontem irgend welchen Faserausfall auf. Im Wesentlichen wird also der Schwund des feinen Markfasernetzes zurückzuführen sein auf die Degeneration der Collateralen der Py-Bahnen wie der Endverzweigungen der Grosshirn-Brückenbahnen. Was die Identificirung des oben in der Beschreibung erwähnten starken Faserbündels angeht, welches sich von der medio-ventralen Fläche der Py-Querschnitte loslöst, so haben wir in ihm zweifelsohne den Verlauf der centralen Facialisbahn zu sehen. Wenigstens ist der Befund auf unseren Präparaten völlig congruent mit der Beschreibung, die Kölliker in seiner Gewebelehre S. 276 Fig. 252 am normalen, Hoche[5]) am pathologischen Marchi-Präparat vom Verlauf der centralen Facialisbahn geliefert haben.

Ueber die Herkunft des zweiten obenerwähnten Faserbündels, welches aus der Fasermasse des Corpus trapezoides sich loslöst und in anfangs steil absteigendem, dann steil aufsteigendem Verlauf an die centrale Facialisbahn sich anlegt, vermag ich auf Grund topographischer Faserstudien keinerlei Vermuthung zu äussern; es ist ja möglich, dass

es sich da überhaupt um eine individuelle Heterotopie handelt. Seine Beschreibung schien mir nur der Mittheilung werth, weil sein äusserst charakteristischer Verlauf gelegentlich vielleicht einmal zur Auffindung oder zur Erleichterung des Auffindens der centralen Facialisbahn führen könnte. Für unseren Fall ist es immerhin nicht ohne Werth, festgestellt zu haben, dass die centrale Facialisbahn trotz der partiellen Degeneration der Py-Bahnen völlig intact ist.

Die in der Grosshirnrinde vorhandenen Veränderungen möchte ich hier unberücksichtigt lassen, zumal dieselben von anderer Seite einer eingehenden Bearbeitung unterzogen werden.

Nicht unerwähnt möchte ich jedoch lassen, dass Markfaserschwund der Hirnrinde bei amyotroph. Lateralsklerose zum ersten Male von Nonne[6]) in seinem Falle constatirt wurde. Kaes, der die Untersuchung der Rinde in Nonne's Fall persönlich ausführte, stellte dabei fest, dass deutlicher Schwund der Associations- und Projectionsfasern unverkennbar vorhanden sei. Für unsere Zwecke genügt es, ganz allgemein constatirt zu haben, dass Aenderungen im Markfasergehalt der Hirnrinde vorliegen, sowie weiter, dass abgelaufene entzündliche Processe und gröbere Veränderungen an den Ganglienzellen allenthalben in der Cortex fehlen.

Zum Schluss soll noch einmal nachdrücklichst hervorgehoben werden, dass nirgends die Anwesenheit encephalomyelitischer oder spinalmyelitischer Herde aufgedeckt werden konnte, obwohl Alaun-Hämatoxylin- und van Gieson-Präparate aus sämmtlichen überhaupt zur Verwendung kommenden Schnitthöhen angefertigt wurden.

Der Charakter der primären combinirten Systemerkrankung bleibt somit unserem Falle unbedingt gesichert. Es ist nöthig dies zu betonen, weil bekanntlich von der Seite Leyden's den combinirten Systemerkrankungen bisher noch immer ihre Existenzberechtigung in der Pathologie der Rückenmarkskrankheiten strittig gemacht wird. Kurz hingedeutet haben möchte ich noch auf die auffallend starke, durch das ganze centrale Höhlengrau sich erstreckende Dilatation der Venen und Capillaren. Zweifellos handelt es sich dabei um eine Hyperämie auf rein nervöser Basis; dafür sprechen die strenge Beschränkung der Hyperämie auf die graue Substanz und ihre Continuität, sowie ferner das Fehlen von Gefässwandveränderungen und von perivasculären entzündlichen Processen. Ob diese Hyperämie in irgend einer ursächlichen, primären oder secundären Beziehung zu der vorhandenen combinirten Systemerkrankung steht, muss dahingestellt bleiben.

Das Hauptergebniss der pathologisch-anatomischen Untersuchung können wir also dahin formuliren, dass durch unseren Fall für das Kindesalter der Nachweis geliefert ist für das Vorkommen[1]) von Tabes dorsalis[2]), von amyotrophischer Lateralsklerose[3])

für das combinirte Auftreten dieser beiden Systemerkrankungen. Der anatomische Nachweis der Tabes für das Kindesalter stand bisher aus. In der Dissertation von Hildebrandt[8]) sind die gesammten, in der Literatur niedergelegten klinischen Beobachtungen kritisch gesichtet und zusammengestellt die acht, einer strengen Kritik Stand haltenden Fälle. Es sind dies die Fälle von M. Freyer (2 F.), Gombault-Mallet (1 F.), Remak (2 F.), Strümpell (1 F.) Kellog (2 F.) und von Mendel (1 F.).

Ebenso verhält es sich mit dem anatomischen Nachweis der amyotrophischen Lateralsklerose, der bisher für das Kindesalter noch nicht erbracht war. Die ersten klinischen Beobachtungen hat Seeligmüller[9]) mitgetheilt. Es handelt sich in seinen Fällen um vier Kinder derselben Familie, die in verschiedenen Entwicklungsphasen einen bulbär-spinalen, spastisch-atrophischen Symptomencomplex darboten. Die Fälle stammen aus dem Jahre 1876. Da bei allen vier Kindern die ersten Anfänge der Krankheit in die zweite Hälfte des ersten Lebensjahres sich zurückdatirten, so ist auf Grund unserer erweiterten Kenntniss der Zweifel bis zu einem gewissen Grade berechtigt, ob hier nicht vielmehr eine Lähmungsform vorliegt, die von Freud mit dem Namen der infantilen spastischen Diplegie belegt worden ist. Fällen dieser Art liegen materielle Hemisphärenveränderungen zu Grunde, mögen dieselben nun intrauterin (Agenesie der Rinde und der Py-Bahnen) oder intra partum (Little'sche Momente) entstanden oder extrauterin (Strümpell'sche Encephalitis) acquirirt sein. Selbstverständlich kann im späteren Leben solcher Individuen zu der Degeneration der Py-Bahnen eine solche des directen motorischen Neuron sich addiren und auf diesem Wege der Symptomencomplex der amyotrophischen Lateralsklerose manifest werden. Auch in den Fällen Seeligmüller's waren ja neben den spastischen Symptomen ausgebreitete Myatrophien mit Aenderungen in dem elektrischen Verhalten der Muskeln und Nerven vorhanden. Aber in derartig beschaffenen Fällen ist man nicht berechtigt die vorhandene amyotrophische Lateralsklerose als eine primäre genuine anzusprechen, sondern man muss dieselbe als secundäre, symptomatische auffassen, weil ihr Ausgangspunkt eine materielle corticale Läsion ist.

Auch soll nicht verschwiegen werden, dass namhafte Autoren, wie P. Marie[11]), über die Frage, ob die amyotrophische Lateralsklerose im Kindesalter überhaupt vorkommt, äusserst skeptisch sich ausdrücken. Er sagt darüber: „il s'agit là d'une maladie de la seconde moitié de l'âge adulte . . . . les cas où elle serait survenue dans l'enfance sont extrêmement douteux pour ne pas dire erronés."

Das Wesentliche unseres Falles, worauf ich den allergrössten Nachdruck legen möchte, beruht ohne allen Zweifel auf der Thatsache, dass

die (partielle) Degeneration des motorischen Neurons I. und II. Ordnung sich combinirt findet mit derjenigen des sensiblen Neurons I. Ordnung. Auf dem neuropathologischen Programm ist die Coincidenz einer Tabes mit einer amyotroph. Lateralsklerose ungemein selten. Soviel ich die einschlägige Literatur übersehe, kommt hier nur die von Karl Mayer[12]) mitgetheilte Beobachtung in Betracht, die der unsrigen bis auf eine kleine Abweichung fast congruent ist und mit ihr in Parallele gesetzt werden kann; in seinem Falle fand sich neben einer Verminderung der Vorderhornganglienzellen und ihrer Atrophie im Halsmark, neben Ganglienzellenschwund im VI., VII. und XII. Hirnnervenkern, in den Clarke'schen Säulen, eine Degeneration der hinteren Wurzeln, der Hinterstränge, der Klh.-S. und der Py-S. sowie der Seitenstrangreste. Von den übrigen in der Literatur niedergelegten Beobachtungen von primärer combinirter Systemerkrankung unterscheidet sich unser Fall einmal durch das Fehlen der Degeneration der Klh.-S. und ferner durch die starke Betheiligung der kurzen sensiblen Bahnen, der hinteren Wurzeln, der Lissauer'schen Zonen und der hinteren medialen Wurzelzonen.

Die Degeneration der Klh.-S. wurde fast ausnahmslos bei diesen Fällen constatirt; doch wurde sie z. B. vermisst in dem Falle von Erlicki und Rybalkin[13]), bei welchem die anatomische Untersuchung neben einer typischen Tabes eine vom untersten Lendenmark bis ins oberste Halsmark reichende Degeneration der Py-S. ergab. Desgleichen wurde sie vermisst bei dem in jüngster Zeit von Déjerine und Sottas[14]) veröffentlichten Fall von combinirter Systemerkrankung. Hier fand sich eine Degeneration der Py-S., die vom unteren Lendenmark durch das Brustmark, wo sie am ausgeprägtesten war, bis ins obere Halsmark reichte, indem sie sich in letzterem allmählich erschöpfte; ferner eine Degeneration der Goll.-S. im Halsmark, die im oberen Brustmark successive erlosch. Wurzelveränderungen fehlten.

Andererseits blieb in einer Reihe von Fällen von primärer combinirter Systemerkrankung die Degeneration streng auf die weisse Substanz beschränkt, die hinteren Wurzeln und die graue Substanz der Hinterhörner blieben frei, wie in den Fällen von Babesiu[12]), Strümpell[12]), Francotte[12]), Noorden[12]), Minnier[12]), Eisenlohr[12]), Leyden[12]), Nonne[12]), Borrmann[12]), Blochhaus[12]), Wagner[26]).

In einer anderen Reihe von Fällen dagegen, wie auch bei dem unsrigen, ferner bei denen von Westphal[12]), Schmauss[12]), Arnold[12]), Nonne[12]), Karl Mayer[12]), Jacob[12]) fanden sich die hinteren Wurzeln bezw. das Fasernetz der grauen Substanz und der Clarke'schen Säulen betheiligt. Sind nun diese Momente, das Fehlen der Degeneration der Klh.-S. in unserem Falle, das Fehlen der Wurzel- und der Wurzelzonenveränderungen in jenen Fällen, geeignet, unseren Fall in principiellen

Gegensatz zu den übrigen soeben namhaft gemachten Beobachtungen zu bringen? Diese Frage muss unserer Ansicht nach entschieden verneint werden, wenn man wenigstens den Thatsachen keine Gewalt anthun will.

Man muss sich doch darüber klar sein auf Grund unserer heutigen Anschauungen über die Neurone, dass die Systemdegenerationen der weissen Substanz in letzter Linie nur der Ausdruck einer gewissen Insufficienz der trophischen Function in denjenigen Ganglienzellen sind, deren Axencylindercomplexe eben diese Systeme bilden. An der Hand der äusserst glücklichen Hypothese von Erb und Strümpell mit ihrem eminent heuristischem Werth können wir ja ohne Weiteres verstehen, wie jedes Sinken des trophischen Einflusses der Ganglienzellen zunächst an der functionellen Peripherie der Bahn zum Ausdruck kommt. d. h. im Sinne der Leitungsrichtung etablirt sich die Systemdegeneration zuerst in den Endbäumchen der Bahn. Die langen Bahnen sind naturgemäss einer solchen Eventualität am ersten ausgesetzt.

Sinkt z. B. der trophische Einfluss der Spinalganglienzellen im Lendenmark, so wird in den Goll'schen Strängen eine Degeneration resultiren, die bei ihrer ersten Entwicklung nur das Halsmark betheiligt; sinkt der Einfluss noch weiter, so werden auch im Brustmark die Goll.-S. an der Degeneration participiren, bis schliesslich bei steigender Läsion der Spinalganglienzellen die Goll.-S. in ihrer ganzen Totalität erkrankt sein werden. Werden im sensiblen System zuerst diejenigen Spinalganglienzellen alterirt, welche den kurzen Bahnen den Ursprung geben, so wird sich daraus eine Degeneration der Lissauer'schen Zonen oder der hinteren medialen Wurzelzonen oder des Fasernetzes der grauen Substanz der Hinterhörner ergeben. Daraus folgt aber, dass bei einer Coincidenz der Alteration der Zellen für lange und kurze Bahnen in den verschiedenen Markhöhenlagen des Rückenmarks eventuell kaleidoskopisch wechselnde Bilder der Degeneration zu Stande kommen müssen, natürlich um so mehr, wenn die trophische Function der Spinalganglienzellen gleichzeitig in verschiedenen Markhöhen geschwächt wird. Ausserdem wird aber offenbar je nach dem Grade der Schädigung der zugeordneten Spinalganglienzelle der trophische Einfluss in der einen Faser rascher sinken als in der anderen, so dass dadurch die Degeneration innerhalb ein und desselben Systems nicht nothwendig geschlossen aufzutreten braucht, sondern den Charakter des Diffusen und des Intermittirenden an sich tragen kann; das beifolgende Schema diene zur Erläuterung dieser Annahme. Natürlich gilt für die Py-Bahnen, bezw. für das Zustandekommen ihrer Degeneration bei den primären Systemerkrankungen das gleiche Gesetz.

Der Modus dieser Degenerationsformen, die Marschrichtung, in welcher sie sich bei den primären combinirten Systemerkrankungen zu bewegen pflegt, wird in ausgezeichneter Weise im Sinne der soeben entwickelten Anschauung durch unsere Beobachtung und durch den oben erwähnten Fall von Déjerine-Sottas illustrirt.

Der Fall der französischen Autoren ist ein selten reiner, klinisch wie anatomisch, weil die Degeneration sich auf das Befallensein zweier langer Bahnen, der Py-S. und der Goll.-S. beschränkte. Das successive Erlöschen der Degeneration der Goll.-S. im oberen Brustmark, der Py-S. im oberen Halsmark, zwingen geradezu den Gedanken auf, dass die Degenerationen in den beiden Systemen sich gegen einander zu, bezw. an einander vorbei bewegt haben, dass die Degeneration in den Goll.-S. sich abwärts, in den Py-S. sich aufwärts entwickelt habe. Dieser Anschauung hat Strümpell[15]) ja bereits in seinen ersten Publikationen über diesen Gegenstand Ausdruck gegeben, dass nämlich bei den secundären Degenerationen die Richtung der letzteren in den Py-S. und den Hintersträngen umgekehrt derjenigen sei, welche dieselben bei den primären combinirten Systemerkrankungen einzuschlagen pflegen. In unserem Falle aber haben wir ein (partielle) Degeneration der Py-S. in der Medulla spinalis, während die

Fig. 1.

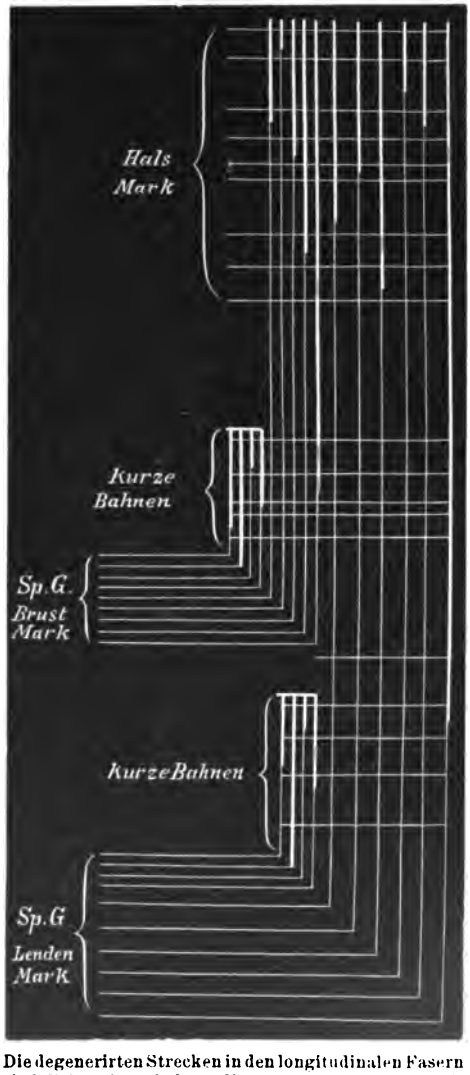


Die degenerirten Strecken in den longitudinalen Fasern sind dick weiss gehalten; die transversalen Striche sollen die verschiedenen Schnitthöhen veranschaulichen.

Erkrankung der G.-S. offenbar nicht über die ersten Anfänge hinaus gediehen ist und dementsprechend zu einer (partiellen) Degeneration derselben nur im Halsmark geführt hat. Andererseits ist hier das sensible System auch in seinen kurzen Bahncomponenten intensiv erkrankt. Dass dabei aber ein gewisser Eklekticismus sich geltend gemacht haben muss in Bezug auf die Entwicklung der Degeneration der kurzen Bahnen in den verschiedenen Markniveaus, das beweist unter Anderem beispielsweise ein Vergleich der Intensität dieser Degenerationen in den einzelnen Segmenten. So fand sich die Lissauer'sche Zone total degenerirt im Sacralmark, in L. 5, L. 3, C. 6, C. 8, stark degenerirt in L. 1, leicht degenerirt in D. 11, D. 10, D. 9 und völlig intact war sie in D. 7 und D. 5. Diese Differenz in den mikroskopischen Bildern der Hinterstränge und der hinteren Wurzeln kann schlechterdings doch kaum etwas Anderes besagen, als dass die trophische Function in einzelnen Spinalganglien schon Schaden genommen hat, während sie in anderen Spinalganglien weniger gelitten oder noch ganz intact war. Worauf jedoch in letzter Instanz dieses eklektische Verhalten der Spinalganglien beruht, darauf müssen wir die Antwort schuldig bleiben und uns einstweilen damit begnügen, die Thatsache registrirt zu haben. Immerhin dürfen wir wohl aus dem Studium der einschlägigen Literatur und unserer eigenen Untersuchung den Schluss ziehen, dass unter Umständen sehr wohl eine in den ersten Entwicklungsstadien befindliche primäre combinirte Systemerkrankung vorliegen kann und dass dabei trotzdem innerhalb ein und desselben Systems die Degeneration in den langen Bahnen, in den Py-S., den Klh.-S. und den Hintersträngen einen durchaus diffusen, gewissermassen intermittirenden Charakter an sich tragen kann. Nothwendige Voraussetzung ist dabei nur die Theorie von Erb und Strümpell, dass nämlich die Degeneration zunächst am distalen Ende des Neurons anatomisch zum Ausdruck kommt. Und einstweilen liegen keine Thatsachen vor, die dazu zwängen, diese Theorie als verbraucht anzusehen; sie wird im Gegentheil durch die Untersuchung unseres Falles aufs Neue bestätigt.

Ein zweites Moment, das für die Beurtheilung der combinirten Systemerkrankung Beachtung verdient, soll hier noch hervorgehoben werden. Fast alle Untersucher, die sich mit dieser Materie befasst haben, als erster wieder Strümpell, haben auf die bemerkenswerthe Thatsache hingewiesen, dass auffällige Differenzen in der Intensität der Degenerationen in den befallenen Systemen vorhanden sind. In den Fällen, wo die Seitenstrangaffection überwiegt, ist die Degeneration in den Hintersträngen sichtlich geringer, sei es, dass die absolute Zahl der atrophirten Fasern eine bedeutend kleinere ist, sei es, dass die an sich schwächer ausgeprägte Degeneration die Hinterstränge nur mit einem Bruchtheile

ihrer Bahnlänge afficirt. Das umgekehrte Verhältniss zeigt der oben erwähnte Fall von Erlicki und Rybalkin: starke Degeneration der Hinterstränge, geringes Befallensein der Py-S. Ueberdies ergiebt die Berücksichtigung des klinischen Verhaltens einen natürlichen Parallelismus zwischen dem klinischen Symptomenbilde und dem anatomischen Befunde: Fälle mit dem Symptomencomplex der spastischen Spinalparalyse zeigen überwiegende Seitenstrang-, geringe Hinterstrangaffection; Fälle mit tabischem Symptomencomplex überwiegende Hinterstrangdegeneration, geringere Betheiligung der Seitenstränge; in den Fällen schliesslich mit dem gemischten Symptomencomplex der spastisch-ataktischen Paraplegie (Gowers' Ataxic paraplegia) sind die anatomischen Bilder nach dieser Richtung hin mehr und mehr verwischt. Gerade bei Fällen der letzteren Kategorie ist man gelegentlich in der Lage, klinisch den Zeitpunkt zu constatiren, in welchem ein zweites System von der Degeneration befallen wird: wenn z. B. zur spastischen Paraparese von langjähriger Dauer plötzlich oder auch mehr allmählich ataktische Symptome sich hinzugesellen. Alle diese Thatsachen, das zeitlich verschiedene Auftreten der Degenerationen in den Systemen, das Ueberwiegen der Degeneration in einem der befallenen Systeme, der ganze Parallelismus in dem anatomischen und klinischen Verhalten der Fälle, dazu die stereotype Auswahl der befallenen Systeme, lassen das Vorhandensein gesetzmässiger Beziehungen und die Annahme eines Causalitätsverhältnisses zwischen dem Auftreten der Degenerationen in den einzelnen Systemen in hohem Grade als wahrscheinlich erscheinen, etwa in dem Sinne, dass die Entwicklung der Degeneration in einem System weiterhin das Auftreten derselben in einem anderen geradezu erst inducirt.

Unzweifelhaft hat man ein Recht dazu, auch einmal von diesem Gesichtspunkt aus die Pathogenese der primären combinirten Systemerkrankungen einer Kritik zu unterwerfen, besonders seitdem Edinger[16]) aus klinisch-theoretischen Erwägungen, Marinesco[17]) auf Grund seiner Untersuchungen von Rückenmarken Amputirter die Dignität des biologischen Factors der Function für die Auffassung neuropathologischer Thatsachen erkannt und die ihm gebührende Beachtung betont haben. Es ist ja ohne Weiteres klar, dass bei der allseitigen intimen Verknüpfung der Neurone unter einander eine Läsion in einem Neuron nicht denkbar ist, die nicht zugleich secundär ein oder mehrere andere Neurone functionell alterirte, die mit dem primär lädirten Neuron in functioneller Correlation sich befinden. Degeneriren z. B. die Py-Bahnen primär, so resultirt daraus eine Alteration des functionellen Zustandes der Vorderhornzellen, d. h. eine Aenderung des Muskeltonus, — ob im Sinne einer functionellen Plus- oder Minus-

Belastung, bleibe zunächst dahingestellt. Der veränderte Muskeltonus bedingt selbstverständlich eine Aenderung der in den Hintersträngen verlaufenden myosensorischen Erregungen; diese letzteren in die Hirnrinde projicirt, können von hier aus ihrerseits wieder durch Vermittelung von Associationsbahnen die Rindenzellen der Py-Bahnen beeinflussen. So ergiebt sich infolge der Alteration der functionellen Correlationen der Neurone unter einander ein Circulus vitiosus, von dem man sich vorstellen kann, dass er im Sinne der Theorie Edinger's vom mangelnden Ersatz zu anatomischen Consequenzen für die dabei betheiligten Neurone führen kann, um so eher, wenn es sich dabei um Individuen handelt, deren Nervensystem mit congenital neuropathischem Index versehen ist.

Ist jedoch das sensible Neuron das primär lädirte, so sinkt der Erregungszustand der Vorderhornzelle infolge des Fortfalles der reflectorischen Erregung, der Muskeltonus wird vermindert. Die Py-S. werden dann in doppelter Weise in Mitleidenschaft gezogen werden können: einmal auf dem oben geschilderten Weg durch das Sinken der myosensorischen Erregungen, zweitens ist eben wegen der Herabsetzung des Muskeltonus ein Plus von Innervation, also eine Steigerung der Arbeitsleistung erforderlich, um die correspondirenden Muskeln zur Zusammenziehung zu bringen. Es lassen sich leicht die Folgen construiren, die eintreten müssen, wenn das directe motorische Neuron der Sitz der primären Läsion ist.

Wir sehen also, dass, wenn ein beliebiges Neuronensystem primär degenerirt ist, daraus für diejenigen Neuronensysteme, die mit dem primär degenerirten in functionellen Wechselbeziehungen stehen, Störungen ihrer Function sich ergeben können.

Da nun aber nach der Hypothese Marinesco's ein Reciprocitätsverhältniss zwischen Function und Nutrition vorhanden ist, indem eine Schädigung der Function auch eine Schädigung der Nutrition bedeutet und umgekehrt, so folgt daraus, dass jeden Augenblick zur functionellen eine trophische Alteration sich hinzugesellen kann und auf diese Weise die Degeneration sich einleiten in einem zweiten, functionell coordinirted oder subordinirten Neuronensystem.

Drei Reihen von Thatsachen sind es, die ihrer Natur nach besonders geartet sind, eine derartige Auffassung über den Modus der Pathogenese der combinirten Systemerkrankungen zu stützen. Einmal sind es die Untersuchungen Marinesco's über Rückenmarksveränderungen nach Amputationen: in seinen drei Fällen konnte er Atrophie der hinteren Wurzeln, Hinterhörner und Hinterstränge constatiren, sowie in zwei derselben Atrophie der Vorderhornzellen, vorzüglich der hinteren lateralen Gruppen.

An zweiter Stelle kommen hier die wichtigen Fälle von chronischer Poliomyelitis anterior in Betracht, bei welchen die weisse Substanz mit betheiligt war, zwar nicht in Form einer geschlossenen systematischen Degeneration, sondern in Form isolirter und scheinbar wenigstens regelloser Faseratrophie. Nonne[18]) fand in einem solchen Fall die weisse Substanz nicht ganz intact, in den Seiten- und Hintersträngen eine gewisse Faserrarefication, ferner in einem zweiten Falle von chronischer Poliomyelitis anterior bei einem Diabetiker[19]) eine Faserrarefication in den Vorder- und Seitensträngen und den medialen Hintersträngen. Oppenheim[20]) fand in der weissen Substanz der Vorder- und Seitenstränge hier und da eine Nervenfaser atrophirt, die Neuroglia stellenweise verbreitert. Dreschfeld[21]) beschrieb in seinem Falle eine Sklerose der Seitenstränge im Brustmark. Das Principielle dieser Befunde liegt darin, dass diese Faserrarefikationen in der weissen Substanz durchaus primär auftraten, und nicht etwa abhängig gemacht werden konnten von diffusen myelitischen Herden. Da ich oben auseinandergesetzt habe, wie es sehr wohl denkbar ist, dass bei einer primären Systemdegeneration die Degeneration trotzdem anatomisch einen diffusen Charakter an sich tragen kann, so dürfen wir im Sinne der von uns vertretenen Anschauung in diesen partiellen diffusen Degenerationen der Seiten- und Hinterstränge wohl die ersten Anfänge einer sich anbahnenden completen combinirten Systemerkrankung erblicken, zu deren Entwicklung das durch den Untergang der Vorderhornzellen hervorgerufene Dérangement fonctionel den Anstoss gegeben hat.

In dritter Linie möchte ich hier diejenigen Beobachtungen von cerebraler Hemiplegie anführen, in denen es sehr rasch innerhalb 2—8 Wochen nach der Apoplexie zur Atrophie en masse in einer Extremität kam. Steiner[22]) vermisste in einem solchen Falle materielle Veränderungen in den Vorderhornzellen und den vorderen Wurzeln des Rückenmarks. Eisenlohr[23]) hat in den von ihm beschriebenen Fällen Aenderungen in dem elektrischen Verhalten der Muskeln und Nerven constatiren können, die zwar nicht zur EaR gerechnet werden dürfen, wie er ausdrücklich geltend macht, die aber doch auf dem Wege dahin zu liegen scheinen. Die Bedeutung, die der Functionsausfall des corticospinalen Neurons für den trophischen Zustand des subordinirten Neurons gewinnt, liegt in diesen Fällen klar zu Tage.*)

---

*) Eine solche Hypothese würde, wie man sieht, gleichzeitig sehr geeignet sein das Problem der so viel discutirten Reflexlähmungen dem Verständniss näher zu rücken. Da dieser Gegenstand ausserhalb des Rahmens meiner Arbeit liegt, so beschränke ich mich mit einem kurzen Hinweis auf diejenigen Fälle, bei welchen in unmittelbarem Anschluss an ein Kältetrauma eine intensive

Werfen wir zum Schluss noch einen Blick auf das klinische Verhalten unseres Falles! Bei einem gesunden, von Geburt aus völlig normalen und gesunden Kinde ohne anamnestische neuropathische Belastuug (Verwandten-Ehe?) entwickelt sich im Alter von fünf Jahren ohne voraufgegangene Infectionskrankheiten, ohne voraufgegangenes Trauma ein unter dem Bilde der spinalen Paraplegia spastica superior et inferior verlaufender Symptomencomplex, der nach 9monatlichem Bestehen zum Exitus führt. Da exogene Krankheitsursachen von vorneherein völlig ausgeschlossen sind, so müssen wir mit Strümpell annehmen, dass aus endogenen Ursachen auf dem Boden einer abnormen, congenital widerstandsschwachen Organisation die combinirte Neuronenerkrankung zur Entwicklung gekommen ist. Aus eben diesem letzteren Grunde ist man wohl berechtigt, unseren Fall den hereditären, familiären Fällen als vollkommen gleichartig an die Seite zu stellen, weil nach Strümpell[24]) die abnorme congenitale Veranlagung zuweilen nur in einem einzigen Famlienmitglied sich geltend macht. In unserem Falle muss, wie mir scheint, diese abnorme congenitale Veranlagung ganz exquisit ausgeprägt gewesen sein. Das beweist die von encephalitischen Herden unabhängige, primäre Degeneration der Grosshirnbrückenbahnen; ihre primäre Entartung habe ich sonst noch nirgends beschrieben gefunden. Auch sonst bietet unser Fall in klinischer Hinsicht nach mehr als einer Richtung hin Besonderheiten. Der ungemein acute Verlauf, der bereits neun Monate nach dem Einsetzen der Krankheit zum Exitus führte, ist bei der amyotrophischen Lateralsklerose doch immerhin selten und durchaus nicht die Regel. Eine plausible materielle Ursache des Todes deckte die Section zunächst nicht auf. Gewöhnlich ist der Hergang bei der amyotrophischen Lateralsklerose doch so, dass derartige Kranke, wenn sie nicht schon früher durch intercurrente Krankheiten dahingerafft werden, erst mit dem Augenblick in accidentelle Lebensgefahr gerathen, wo der degenerative Process auf die Bulbärnervenkerne übergreift und somit die Gefahren der Schluckpneumonie etc. heraufbeschworen werden. In unserem Falle stehen wir vor dem merkwürdigen Factum, dass Bulbärsymptome schon in

Trigeminusneuralgie mit Herpes facialis auftrat, welcher, getrennt durch ein mehrtägiges Intervall, eine Facialislähmung der entsprechenden Seite nachfolgte (Strübing, Deutsches Arch. f. klin. Med. Bd. 37: Herpes zoster und Lähmungen motorischer Nerven). In die gleiche Kategorie wären jene Fälle von periodischer Oculomotoriuslähmung zu rechnen, die bekanntlich meist auch mit einem neuralgischen Stadium sich inscniren. Die Läsion der einen Componente des Reflexbogens alterirt schliesslich die andere Componente, weil der functionelle Quotient der beiden Reflexbogenneurone ein anderer, ein pathologischer geworden ist.

einem sehr frühen Krankheitsstadium in Erscheinung traten: bereits drei Monate nach dem Beginn der Krankheit war der Sprachverlust ein completer. Augenmuskeln und Facialis werden in der Krankengeschichte ausdrücklich als intact angegeben, über den Hypoglossus, den Schluckact wird nichts ausgesagt. Nun wurden aber die VII. und IX. Kerne anatomisch normal gefunden, die centrale Facialisbahn konnte als unbetheiligt an der Degeneration nachgewiesen werden, die centrale Hypoglossusbahn müssen wir als leicht lädirt annehmen, weil das Fasernetz der XII. Kerne beim Vergleich mit Controlpräparaten sich als in geringem Grade gelichtet herausstellte. Das heisst aber mit anderen Worten ausgedrückt so viel wie dass in unserem Falle die amyotrophische Lateralsklerose vergesellschaftet war mit einer beginnenden partiellen Pseudobulbärparalyse. Jedenfalls dürfen wir in diesem Verhalten eine Bestätigung der alten Charcot'schen Ansicht erblicken, dass nämlich die Degeneration der cortico-spinalen Bahnen bei der amyotrophischen Lateralsklerose der degenerativen Atrophie der Vorderhornzellen vorangeht. Natürlich ist damit nicht gesagt, dass es in allen Fällen von amyotrophischer Lateralsklerose so sein muss, aber jedenfalls ist durch unseren Fall bewiesen, dass es so sein kann.

Am meisten imponirt jedoch im klinischen Bilde unseres Falles die excessiv gesteigerte, in ihrer Intensität an Strychninintoxication gemahnende Reflexerregbarkeit: schon leichte Hautreize lösten schwere allgemeine tonische Krämpfe der gesammten Körpermuskulatur aus, mit Ausnahme der von den Hirnnervenkernen versorgten Gebiete. Uebrigens ist ausdrücklich in der Krankengeschichte notirt, dass diese allgemeinen Krämpfe auch spontan, ohne erkennbares veranlassendes Moment sich inscenirten. Auch dieses Verhalten entspricht nichts weniger dem klinischen Typus, wie er sonst in der Regel bei der amyotrophischen Lateralsklerose beobachtet wird. Wohl zeigen die Extremitäten, besonders bei passiven Bewegungen in verstärktem Maasse das Bild der spastischen Rigidität, dass aber z. B. bei Anwendung leichter Hautreize am Thorax, wie in unserem Fall, tonische Krämpfe der Extremitäten ausgelöst werden, kommt bei der klassischen amyotrophischen Lateralsklerose nicht vor. Diese gesteigerte Reflexerregbarkeit ist um so bemerkenswerther, allerdings auch um so schwieriger verständlich, als wir doch Veränderungen sowohl an den hinteren Wurzeln wie an den Vorderhornzellen gefunden haben. Freilich befinden sich ja die degenerativen Zustände an den hinteren Wurzeln mit Ausnahme des Sacral- und Lendenmarks, wo sie deutlich ausgeprägt waren, erst in den frühesten Entwicklungsphasen, ebenso die degenerativ-atrophischen Vorgänge an den Vorderhornzellen mit Ausnahme von D.10. und D.11. Vielleicht ist das im Journal vermerkte Offenstehen

des Mundes auf eine Abnahme des Masseterentonus zu beziehen infolge des vorhandenen leichten Faserausfalles in der spinalen V. Wurzel. Immerhin dürfte für unseren Fall von vorneherein die Möglichkeit nicht ohne Weiteres schroff von der Hand zu weisen sein, ob nicht etwa doch centrale Einflüsse sich geltend gemacht haben, die das Zustandekommen dieser gesteigerten Reflexerregbarkeit bewirkt haben. Einen gewissen objectiven Anhalt für eine solche Annahme würden wir geneigt sein in den anatomischen Veränderungen zu erblicken, die in den proximalen Ponsabschnitten sich fanden, in den partiellen Degenerationen der Grosshirnbrückenbahnen und in der Rarefication des intertransversalen feinen Fasernetzes. Ohne sich allzu tief ins Hypothetische zu verlieren, darf man wohl schliessen, dass durch die Rarefication eben dieses Fasernetzes die functionellen Wechselbeziehungen der intrapontinen Ganglienzellen geschädigt worden sind. Nach Kölliker[25]) vermitteln diese Gangliengruppen einmal die Uebertragung von Erregungen aus einer Kleinhirnhemisphärenrinde auf die contralaterale Kleinhirnhemisphäre, und zweitens tritt durch ihre Vermittlung die Rinde des Grosshirns in ihren Brückenbahnen mit dem Kleinhirn in Beziehung. Eben diese letztere Bahncomponente ist in unserem Falle ganz erheblich anatomisch geschädigt. Berücksichtigt man schliesslich noch die Thatsache, zu deren congruentem Ergebniss Klinik sowohl wie Experiment (Luciani), beide zu ihrem Theile, geführt haben, dass nämlich das Kleinhirn das Gleichgewichtsorgan par excellence ist, so gewinnt die in der Krankengeschichte angeführte anamnestische Angabe, dass im Beginn der Krankheit an der Patientin häufig ein auffallend starrer Blick nach einer bestimmten Richtung beobachtet wurde, sowie dass sie häufig zu Boden stürzte, eine nicht zu unterschätzende Bedeutung. Dieses Fallen ist offenbar nur ein Ausdruck für die allmählich sich entwickelnde Gleichgewichtsstörung, und dürfte es um so weniger als die erste Manifestation einer Insufficienz der am Gehact betheiligten motorischen Apparate anzusprechen sein, als nach 9 monatlichem Bestehen der Krankheit Atrophie der Beinmuskulatur klinisch nicht constatirt werden konnte. Auch war dafür der Charakter der anatomischen Veränderungen an den Vorderhörnern und den Py-S. beim Tode der Patientin nicht schwer genug, um die schon gleich im Krankheitsbeginn vorhandene Gehschwäche genügend zu erklären. Wenn wir also einerseits in der Lage sind, die in der Brücke gefundenen anatomischen Veränderungen in Beziehung zu setzen zu dem klinischen Symptom der Gleichgewichtsstörung, so können wir andererseits noch einen Schritt weiter gehen und folgern, dass die Degeneration der Grosshirnbrückenbahnen derjenigen der Py-Bahnen zeitlich voranging, weil die erstere anatomisch vorgeschrittener war als die letztere; und auch da haben wir wieder den klinischen

Parallelismus, indem nämlich die spastische Paraplegie der Gleichgewichtsstörung nachfolgte.

In gleicher Weise möchten wir für die Erklärung der enorm gesteigerten Reflexerregbarkeit der Medulla spinalis die degenerativen Brückenveränderungen in Anspruch nehmen. Da eine derartig unerhörte Intensität der gesteigerten Reflexerregbarkeit in Widerspruch steht mit allen bisher bei Seitenstrangdegenerationen gemachten Erfahrungen, da dieselbe ausserdem in unserem Fall um so unverständlicher erscheint, als materielle Veränderungen an den hinteren Wurzeln und den Vorderhornzellen vorhanden sind, so folgt schon daraus mit einem hohen Grad von Wahrscheinlichkeit, dass sich andere Einflüsse geltend gemacht haben müssen, die diese intensive Steigerung der spinalen Reflexerregbarkeit bedingten, und da ist es in unserem Falle nur natürlich, dafür die anatomische Alteration der Brücke zu reclamiren. Weitere Beobachtungen werden über diesen Punkt Klarheit zu bringen haben.

Alles in allem gehört der in Vorstehendem analysirte Fall zu jener grossen Gruppe von Neuropathien, bei welchen auf dem Boden einer congenitalen, hereditären oder familiären Disposition in functionell differenten Systemen primäre Degenerationen sich etabliren. Die Tendenz des Centralnervensystems zu primärer Entartung war bei unserem Fall in seltenem Maasse ausgeprägt. Die primären Degenerationen waren in einem Umfange vorhanden, wie er bisher noch nicht beobachtet worden ist: nicht weniger als vier Systeme fanden sich betheiligt: die corticalen Associationsbahnen, die cortico-pontinen Bahnen, die cortico-spinalen Pyramiden-Bahnen, bezw. die spinomusculären Bahnen, sowie endlich die sensiblen Bahnen I. Ordnung. Gerade das Zusammentreffen der Degenerationen in diesen vier Systemen verleiht, wenn man noch das jugendliche Alter der Patientin und das Fehlen jeglicher plausibler ätiologischer Momente in Betracht zieht, der Annahme Strümpell's[1]), der wir uns voll und ganz anschliessen, einen hohen Grad von Wahrscheinlichkeit, dass wir nämlich in dem vorliegenden Fall ein „Individuum mit einer abnorm geringen Widerstandskraft des Centralnervensystems gegenüber den functionellen Schädlichkeiten im Sinne einer vorzeitigen Abnutzung vor uns haben".

Am Schlusse dieser Arbeit ist es mir persönliches Bedürfniss, Herrn Prof. v. Recklinghausen auch an dieser Stelle meinen wärmsten und aufrichtigsten Dank auszusprechen für die liebenswürdige Einräumung eines Arbeitsplatzes in seinem Institut, für die ungemein liberale Ueberweisung neuropathologischen Arbeitsmaterials sowie für die freundliche Durchsicht der Präparate.

Strassburg i. E. September 1897.

## Benutzte Literatur.


1. Sachs, Lehrb. d. Nervenkrankh. d. Kindesalters. 1897.
2. Obersteiner, Anleitung beim Studium etc. Baues der nervösen Centralorgane. 1896. S. 340.
3. Oppenheim, Archiv f. Psychiatrie. Bd. XVI u. XIX.
4. Strümpell, Deutsche Ztschft. f. Nervenheilkunde. Bd. 5: Ueber einen Fall primärer systematischer Degeneration der Pyramidenbahnen.
5. Hoche, Neurol. Centralblatt. 1897. Nr. 36: Zur Pathologie der bulbärspinalen spastisch-atrophischen Lähmungen.
6. Nonne, Neurol. Centralblatt. 1894. S. 393.
7. Nothnagel, Spec. Pathologie. Bd. 10. S. 99.
8. Hildebrand, Ueber Tabes dorsalis in den Kinderjahren. Inaug.-Diss. Berlin 1892.
9. Seeligmüller Sklerose der Seitenstränge des Rückenmarks bei vier Kindern derselben Familie. Deutsche medicin. Wochenschrift 1876. Nr. 16 u. 17.
10. Strümpell, Neurol. Centralblatt. 1893. S. 658.
11. P. Marie, Traité de Médecine par Charcot, Bouchard, Brissaud. 1894. S. 352.
12. Citirt nach Rothmann, Die primären combinirten Systemerkrankungen des Rückenmarks. Deutsche Zschft. f. Nervenhlkd. Bd. 7. In dieser Arbeit findet sich eine ausführliche tabellarische Zusammenstellung der einschlägigen Fälle mit ihren klinischen und anatomischen Daten.
13. Erlicki und Rybalkin, Archiv f. Psychiatrie. Bd. XVII.
14. Déjerine und Sottas, Archives de Physiol. normale et pathologique. 1896. S. 630: Sur un cas de paraplégie spasmodique acquise.
15. Strümpell, Archiv f. Psychiatrie. Bd. XI u. XVII.
16. Edinger, Eine neue Theorie über die Ursachen einiger Nervenkrankheiten. Volkmann's Sammlung N.-F. 106.
17. Marinesco, Neurol. Centralblatt 1892. Ueber Veränderungen der Nerven des Rückenmarks nach Amputationen; ein Beitrag zur Nerventrophik.
18. Nonne, Klinische und anatomische Untersuchung eines Falles von Poliomyelitis chron. ant. Deutsche Zeitschr. f. Nervenheilkunde. Bd. I.
19. Nonne, Berliner klin. Wochenschrift 1896. Nr. 10: Ueber Poliomyelitis ant. chron als Ursache einer chron. progressiven atrophischen Lähmung bei Diabetes mellitus.
20. Oppenheim, Archiv f. Psychiatrie. Bd. 19. S. 381: Ueber die Poliomyelitis anterior chronica.
21. Dreschfeld, Brain. July 1885. S. 164: On some of the rarer forms of muscular atrophies.
22. Steiner, Deutsche Zeitschr. f. Nervenheilkunde: Ueber die Muskelatrophie bei den cerebralen Hemiplegien.

23. Eisenlohr, Neurol. Centralblatt. 1890.
24. Strümpell, Neurol. Centralblatt. 1893.
25. Kölliker, Handbuch der Gewebelehre. 1896. S. 334.
26. Wagner, Deutsche Zeitschr. f. Nervenheilkunde. Bd. XI, Heft 1: Ueber zwei Fälle von primärer combinirter Systemerkrankung des Rückenmarks.

## Erklärung der Abbildungen auf Tafel IV.

Figur 1. Weigert-Präparate von S., L. 5, L. 1, D. 5, C. 8 und C. 4. (C. 8 ist umgekehrt zu denken wegen des Py-V. Versehen des Zeichners).

Figur 2. a degenerirte hintere Wurzel des Sacralmarks (Weigert). „Die im Querschnitt verstreuten und an der Peripherie derselben befindlichen, dunklen, kreisförmigen und ovalen Felder stellen die Querschnitte dilatirter Gefässe vor."
b normaler Querschnitt einer hinteren Wurzel aus dem Lendenmark eines nervengesunden Knaben (Weigert). [Zum Vergleich.]

Figur 3. Weigert-Präparat aus dem proximalen Brückenabschnitt.

gelenks = 29 cm — aber der Ausbreitungsbezirk der Phlebektasien hat sich vergrössert, es haben sich neue Venenerweiterungen am Oberarm, um $1\frac{1}{2}$ cm höher als die frühere Grenze, gebildet. Es hat sich auch die Zahl der Phlebolithen vermehrt. Die vergleichende Untersuchung beider Aa. radial. ergab einen Unterschied im Füllungsgrade dieser Arterien — der

Figur 1.

Puls auf der rechten Seite ist voller — die ganze Arterie ist gleichsam breiter. Die sphygmographischen Curven haben die manuelle Untersuchung bestätigt. Aus den beigelegten Curven ist zu ersehen, dass die Pulswelle in der Art. radial. dextr. bedeutend höher ist als die der linken, jedoch kann man auf Grund derselben nicht auf hochgradigere Sklerose der Arterie des rechten Arms schliessen (Fig. 2 und 3). Es muss hier übrigens hervorgehoben werden, dass bei unserem Kranken sich alle Arterien ent-

Philipp D., 56 Jahre alt, Ofensetzer von Profession, stammt aus gesunder Familie, neuropathische und tuberkulöse Heredität sowie arthritische Prädisposition nicht nachweisbar. Auch bei sorgfältiger Ausforschung des Patienten konnte keinerlei Neigung zu Erkrankungen des Herzens und der Arterien constatirt werden, gleichfalls fehlt hämorrhoidale Heredität. Der Kranke selbst litt niemals weder an acuten noch chronischen Krankheiten und hat sich stets durch grosse Widerstandsfähigkeit ausgezeichnet. Er hatte 12 Kinder, von denen alle, mit Ausnahme einer Tochter, in frühster Jugend verstorben sind. Der Verdacht auf Lues ergiebt keinerlei Anhaltspunkte weder in der Anamnese noch bei der speciell darauf gerichteten Untersuchung. Schnaps hat der Kranke niemals getrunken, ab und zu erlaubte er sich den Genuss von 1—2 Flaschen Bier am Tage. In Folge seiner Profession waren seine Hände häufigen Verwundungen und der Einwirkung von Kälte ausgesetzt.

Die jetzige Erkrankung entwickelte sich bei unserem Patienten ganz plötzlich, ohne vorhergegangene grippöse oder irgend welche andere Infection. Ungefähr den 15. August 1896 verbrachte der Kranke die Nacht in einer warmen Waschküche und schlief bei offenem Fenster, indem er mit der rechten Seite der durch das Fenster einströmenden kalten Luft zugekehrt lag. Schon denselben Morgen fühlte er dumpfe Schmerzen in der rechten Hand, welche sich längs dem Verlauf des N. ulnaris ausbreiteten und den Charakter von nagenden Schmerzen trugen. Die Schmerzen liessen nicht nur nicht nach, sondern steigerten sich von Tag zu Tag, wobei sie anfangs streng auf die ulnare Seite des rechten Vorderarms beschränkt blieben. Ungefähr 8 Tage danach bemerkte der Kranke in der Gegend des fünften Fingers, des Hypothenars und ein wenig später auch der ulnaren Seite des Vorderarms Vertaubung. Fast gleichzeitig mit diesem zeigten sich zu Anfang über dem Handgelenk, später auch auf der Oberfläche des 5. Metacarpus knotenförmige Erweiterungen der Venen, die zum System der Vena basilica gehören. Oedem und Cyanose bestanden, nach Aussage des Kranken, während dieser Zeit nicht in dem Arm. Die Schmerzen verbreiteten sich im Laufe der Zeit (2 Wochen) auf den Arm, strahlten zu Zeiten in die Schultergegend aus, behielten wie früher den Charakter dumpfer, nagender Schmerzen bei und raubten dem Kranken Schlaf und Appetit. Zwei Wochen nach Anfang der Erkrankung wandte sich der Kranke um Hülfe in das Hospital, wo ich ihn zuerst sah und untersuchte, wobei ich eine scharf ausgesprochene Neuritis (Perineuritis) des N. ulnaris und zum Theil des N. medianus constatiren konnte: es bestand eine ausgesprochene Schmerzhaftigkeit des ersteren Nerven auf Druck und Anästhesie der Haut im Gebiete des N. ulnaris und theilweise auch am Vorderarm im Gebiete des N. cutaneus med. Weder liess sich allgemeines Oedem an dem Arm, noch längs dem Verlauf des Nerven nachweisen, ebenso fehlte auch eine irgendwie nennenswerthe Cyanose der Hand. Die Hauttemperatur war dem Gefühl nach nicht herabgesetzt. Ueber dem Handgelenk hoben sich an der ulnaren Seite deutlich zwei Venenerweiterungen von der Grösse zweier grossen Erbsen hervor. Erweiterungen von geringerer Grösse bestanden über dem Spatium interosseum dors. direct über der Wurzel der V. basilica. Die letzere selbst zeigte hier einen geschlängelten Verlauf, fühlte sich weich an und war von bläulichem Aussehen, ohne irgend welche Zeichen einer Phlebitis oder Periphlebitis. Die spontanen Schmerzen in

dem Arm waren sehr stark, so dass der Kranke keine Ruhe finden konnte; irgend welche Veränderung der Lage des Arms brachte keine Verminderung der Schmerzen. Nach Verlauf einer Woche stellte sich der Kranke wieder vor und bot jetzt ein sehr ausgesprochenes und eigenthümliches Bild: es hatte sich eine grosse Zahl von venösen Erweiterungen im Gebiete des Systems der V. basilica entwickelt, hauptsächlich neben dem Ellbogengelenk. Die Venen sind stark geschlängelt und bilden ganze Gefässknäuel, aus denen übrigens das Blut sich durch Druck leicht entfernen lässt. Die an der Oberfläche gelegenen lassen weder Thromben noch Phlebolithen durchfühlen, in der Tiefe aber der grössten Dichtigkeit des Venenknäuels konnte man einige ziemlich schmerzhafte, sich vorwölbende Stellen gleich Infiltraten durchpalpiren, welche am meisten an Blutungen in der Tiefe erinnern. Im Gebiete des fünften Metacarpalknochens lässt sich ein thrombosirtes Venenstämmchen durchfühlen. Die Anästhesie breitete sich zu dieser Zeit auf der Hand im Gebiete des Ulnaris aus und war hier sehr tief; in geringerem Grade bestand sie am Unterarm im Gebiete des N. cutan. med. und an der unteren Hälfte des Oberarms, entsprechend dem Ausbreitungsbezirke des N. cutan. intern. Schon jetzt war es möglich die beginnende Atrophie des dritten, besonders aber des vierten Interosseus nachzuweisen. Die spontanen Schmerzen in dem Arm liessen etwas nach, doch blieb die Druckempfindlichkeit der Nervenstämme dieselbe und es gesellten sich noch Schmerzen in dem Schulterblatt hinzu. Am 16. September 1896, einen Monat nach Beginn der Erkrankung, bot der Patient folgende Erscheinungen: Die Venen des Unterarms stellen ein dichteres Netzwerk dar als eine Woche vorher, die Venen haben sich stellenweise thrombosirt, man kann 2—3 Phlebolithen durchfühlen. Die Venenerweiterungen haben sich an die hintere äussere Fläche des unteren Viertels des Oberarms ausgebreitet, entsprechend der Anästhesie im Gebiete des N. cutaneus int. Hier fehlen die thrombosirten Venen noch vollständig. Die Anästhesie hat sich ein wenig gesteigert, indem sie das ganze Gebiet des N. cutan. int. einnimmt. Der Umfang des rechten Unterarms etwas unterhalb des Ellbogengelenkes ist = 30,0, der Hand = 25, des Handgelenks = 18 cm; die entsprechenden Messungen des linken Arms ergaben: 24,0, 20,0, 15,5. Die Atrophie der Interossei ist stärker ausgesprochen, besonders des 4. M. interosseus, in diesem letzteren und in den Muskeln des Hypothenar kann partielle Entartungsreaction und hochgradige Herabsetzung der faradischen Erregbarkeit constatirt werden (20 mm des Dubois-Raymond'schen Schlittenapparates rufen kaum merkbare träge Zuckungen hervor).

Den 24. September tritt der Kranke in die Klinik des Herrn Priv.-Doc. Dr. G. J. Rossolimo ein.

Status praesens am 28. Sept. Die grobe Kraft der rechten Hand bedeutend herabgesetzt, das Dynamometer ergiebt rechts = 10 kg, links = 40 kg. Die volle Kraftentfaltung des Druckes mit der rechten Hand wird durch die Schmerzhaftigkeit beeinflusst. Das Strecken der Finger wird mit voller Kraft und unbehindert ausgeführt. Die Abduction der Finger gestört, der fünfte Finger kann fast gar nicht abducirt werden, der vierte bringt diese Bewegung nur sehr schwach zu Stande, die Abduction der übrigen Finger ist in der motorischen Kraft herabgesetzt. Die Beugung der Hand wird rechts schwächer ausgeführt als links. Die Atrophie der Handmuskeln, welche von dem Ulnaris innervirt werden (die Muskeln des Hypothenar und der 4. Inteross.), deutlich ausgesprochen, ebenso die Herabsetzung der

elektrischen Erregbarkeit und die partielle Entartungsreaction in denselben. In geringerem Grade sind der 3., 2. und 1. M. inteross. atrophisch, noch weniger die Beuger der Hand (N. median.).

| Faradischer Strom: | Galvanischer Strom: |
|---|---|
| M. hypothenar = 20 mm | KSZ = AnSZ |
| „ inteross. IV = 25 „ | |
| „ „ III | |
| „ „ II | |
| „ „ I | |

Die Sehnenreflexe im Allgemeinen lebhaft. Der Sehnenreflex des rechten M. triceps etwas weniger lebhaft als links. Hochgradige Druckempfindlichkeit der Nn. ulnar., median. und zum Theil des N. radialis. Der 1. und 2. Intercostalnerv im Gebiete des Schulterblattwinkels auf Druck sehr schmerzempfindlich. Die Stämme des Plexus brachial. auf Druck nicht empfindlich. Spontane Schmerzen treten zeitweilig mit grosser Heftigkeit auf, aber im Allgemeinen sind sie weniger stark als früher.

Das Erheben des Arms nach oben erleichtert für gewöhnlich nicht die Schmerzen. Vollständige Anästhesie der Haut im Gebiete des N. ulnaris (der inductive Strom erzeugt selbst bei völlig ineinander geschobenen Rollen keine Schmerzempfindung) eine bedeutende Herabsetzung der Sensibilität im Bereich des N. cutan. med. und etwas geringere im Bereich des N. cutan. inter.; geringfügige Herabsetzung der Sensibilität im Gebiete des unteren Winkels des rechten Schulterblattes (1. und 2. N. intercostalis), Herabsetzung des Muskelgefühls in allen 5 Fingern der rechten Hand, in etwas geringerem Grade im 4. Finger. Die Hauttemperatur der rechten Hand um 0,3 niedriger als die der linken (die T. der rechten Hand = 28,4, der linken = 28,7). Das allgemeine Aussehen des neugebildeten venösen Netzes (s. Fig. 1) zeigt keine wesentlichen Veränderungen, aber der allgemeine Farbenton des rechten Arms hat mehr eine bräunlich-gelbliche Färbung angenommen. Die venösen Knoten über dem Handgelenk haben an Zahl und an Umfang zugenommen, ihre Wandungen fühlen sich hart an. Das durch Drücken aus denselben entfernte Blut füllt sie äusserst langsam wieder an, kurz die Erscheinungen einer Phlebosklerose treten deutlich hervor. Auf der Ulnarseite des Unterarms 5 cm über dem Handgelenk hat sich ein dunkelvioletter, zwanzigpfennigstückgrosser Fleck gebildet, welcher sich härtlich anfühlt und schmerzhaft ist; die Haut ist an dieser Stelle gespannt und zeigt an der Peripherie desselben einen grünlichen Farbenton; — ohne Zweifel handelt es sich hier um eine Blutung in das Unterhautzellgewebe. Eine ebensolche, aber mehr in der Tiefe gelegene Anschwellung von unregelmässiger Form und grösserer Ausdehnung lässt sich an der Hinterfläche des Unterarms näher zur Vene gelegen constatiren. Sie ist sehr schmerzempfindlich und ist nach der Aussage des Kranken ganz plötzlich nach einer heftigen Schmerzattacke aufgetreten. Es unterliegt wohl kaum einem Zweifel, dass wir es hier mit einer Blutung in die Tiefe zu thun haben. Im venösen Netz neben dem Ellbogengelenk sind jetzt eine Masse thrombosirter Gefässe durchzufühlen, von denen einige sehr schmerzhaft auf Druck sind. Diese Schmerzhaftigkeit besteht in den Venen, welche weder Thromben noch Erscheinungen einer Periphlebitis aufweisen. Der Umfang des Venencomplexes hat sich im Vergleich zum früheren ein wenig verringert — der Umfang des Unterarms gleich unterhalb des Ellbogen-

gelenks = 29 cm — aber der Ausbreitungsbezirk der Phlebektasien hat sich vergrössert, es haben sich neue Venenerweiterungen am Oberarm, um $1\frac{1}{2}$ cm höher als die frühere Grenze, gebildet. Es hat sich auch die Zahl der Phlebolithen vermehrt. Die vergleichende Untersuchung beider Aa. radial. ergab einen Unterschied im Füllungsgrade dieser Arterien — der

Figur 1.

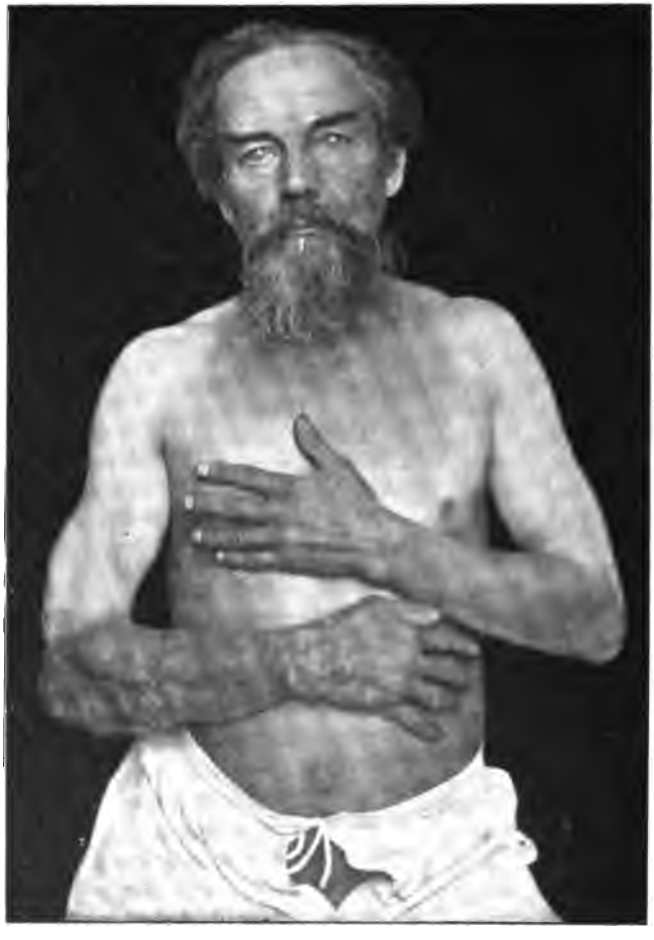

Puls auf der rechten Seite ist voller — die ganze Arterie ist gleichsam breiter. Die sphygmographischen Curven haben die manuelle Untersuchung bestätigt. Aus den beigelegten Curven ist zu ersehen, dass die Pulswelle in der Art. radial. dextr. bedeutend höher ist als die der linken, jedoch kann man auf Grund derselben nicht auf hochgradigere Sklerose der Arterie des rechten Arms schliessen (Fig. 2 und 3). Es muss hier übrigens hervorgehoben werden, dass bei unserem Kranken sich alle Arterien ent-

sprechend seinem Alter etwas härter anfühlen. Die mehrfach ausgeführten plethysmographischen Untersuchungen gaben keine bestimmten Resultate. Das Herz zeigt die Erscheinungen einer geringen Hypertrophie und Erweiterung: die linke Herzgrenze reicht 1 cm über die l. Mamillarlinie, die rechte eine Fingerbreite über das Sternum hinaus; die obere Grenze beginnt an der 3. Rippe; überall dumpfe Töne, ein geringer Accent auf dem 2. Ton lässt sich nur über der Art. carotis hören.

Dem Kranken wurde eine speciell gegen das Nervenleiden gerichtete Therapie ordinirt: Galvanisation, Massage zu Anfang, nachher Nat. jodatum, Antipyrin.

In den 4 $^1/_2$ Monaten des Aufenthaltes des Kranken in der Klinik gestaltete sich das Krankheitsbild und der Verlauf folgendermaassen: Bis zur Hälfte des Octobers waren die Schmerzen noch sehr heftig, hauptsächlich im Schulterblatt, längs dem N. median. und dem Flex. brachial.; es stellte sich Druckempfindlichkeit des N. ulnaris ein. Von dieser Zeit ab fängt ein allmähliches progressives Nachlassen der Schmerzen an, welches von geringfügigen zeitweiligen Exacerbationen unterbrochen wird. Diese letzteren stellten sich immer nach irgend welchen für den Kranken beschwerlichen Manipulationen mit der kranken Hand ein, so nach Aufnahme eines Gypsabdruckes des Arms, nach forcirter Massage und 2 mal nach Applicationen von Vesicantien längs dem Tractus des Medianus. Die Schmerzen hielten gewöhnlich 2—3 Tage an und verschwanden dann ohne besondere Maassnahmen. Gegenwärtig sind nur eine geringe Schmerzhaftigkeit des

Figur 2. Arter. radial. dextra.

Figur 3. Arter. radial. sinistra.

N. median. und geringe Empfindlichkeit des N. ulnaris nachzuweisen. Allmählich verringerte sich auch die Anästhesie, so dass jetzt nur ein kleines Gebiet der Haut im Ausbreitungsbezirk des N. ulnar. anästhetisch ist. Parallel mit der Besserung der sensiblen Nerven ging, wenn auch etwas langsamer, die Besserung in der motorischen Sphäre von Statten: die Ernährung der atrophirten Muskeln hob sich, es stellte sich fast vollständige Bewegungsmöglichkeit ein, die Entartungsreaction verschwand und die elektrische Erregbarkeit der Muskeln kehrte annähernd zur Norm zurück.

In gegenwärtiger Zeit ist das Verhalten der elektrischen Erregbarkeit folgendermaassen:

| | Rechte Seite: | Linke Seite: |
|---|---|---|
| M. abductor u. M. flexor dig. min. | = 60 mm | id. = 75 mm |
| „ abductor pollicis u. M. opponens | = 65 „ | „ = 75 „ |
| „ interosseus IV | = 65 „ | „ = 78 „ |
| „ „ „ III | = 68 „ | „ = 78 „ |
| „ „ „ II | = 70 „ | „ = 78 „ |
| „ „ „ I | = 72 „ | „ = 78 „ |

| | |
|---|---|
| „ extens. carpi rad. | = 65 |
| „ extens. dig. comm. | = 70 |
| „ „ carp. uln. | = 62 |
| „ supinator long. | = 75 |
| „ flexor. digit. comm. | = 78 |
| „ biceps | = 82 |
| Mm. extensores | = 75 |
| „ flexores (N. median.) | = 82 |

Die grobe Kraft des Arms hat sich für alle Arten von Bewegungen vergrössert. Die Druckkraft der Hand ist von 10 kg anf 25 gestiegen.

Was das venöse Netz anbetrifft, so vollzogen sich während der Zeit der klinischen Beobachtung zwei Processe: einerseits Bildung neuer Phlebektasien hauptsächlich am Schultergebiete, andererseits Thrombosenbildung und Verödung der schon bestehenden Erweiterungen, consecutive Entwicklung von Bindegewebe und Phlebolithen. Die neuen venösen Erweiterungen an der Schulter, welche schon im Stat. praes. vom 28. Sept. notirt werden konnten, bildeten die directe Fortsetzung des hier schon früher bestehenden Venennetzes im Gebiete des N. cutan. inter. Während der Zeit der Beobachtung hatte sich das venöse Netz hier um 3 cm nach oben und um 2 cm in die Breite vergrössert. Einzelne Phlebektasien wurden an verschiedenen Stellen des Oberarms beobachtet und einige derselben zeichneten sich dadurch aus, dass sie ungemein schnell der Thrombosenbildung unterlagen. So konnten anfangs October auf der radialen Seite der Hautoberfläche des Oberarms zwei phlebektatische Knoten von der Grösse einer kleinen Erbse constatirt werden, aber schon nach 3 Tagen beobachteten wir den Process der Thrombosenbildung in denselben. Die Verödung der Phlebektasien durch Thrombosirung vollzog sich gleichzeitig an verschiedenen Stellen, ohne dass darin eine gewisse Regelmässigkeit und Ordnung bemerkt werden konnte. In der Periode der Exacerbation der Schmerzen nach der zweiten spanischen Fliege (Anfang Januar) entwickelte sich in der Tiefe der Haut, 8 cm vom Olecranon entfernt, ein ziemlich massiges Infiltrat von ungefähr Wallnussgrösse, dessen Peripherie im Laufe der Zeit eine bläulich-gelbliche

Schattirung annahm. Noch früher, an der ulnaren Seite des Unterarms gleich oberhalb des im Status praes. vom 20. Sept. beschriebenen Blutergusses zeigte sich ein ähnlicher compacter Herd von geringer Grösse, über welchem die Haut gegenwärtig sich verdünnt und atrophirt darstellt. Der allgemeine Umfang der venösen Erweiterungen hat sich verringert, wie man aus folgenden Zahlen schliessen kann: Der Umfang der r. Hand in der Nähe des Ellbogengelenks ist gleich 27, 8, der Hand = 21,0, des Handgelenks = 16,0, des Oberarms = 24,0; der linke Arm = 24,0, 20,0, 15,0, 23,0. Aber die einzelnen Venenerweiterungen haben äusserst grossen Umfang erreicht. Die Breite des Venenknotens neben dem Handgelenk bei natürlicher Lage des Arms = 15 mm, bei gesenktem Arm = 23 mm. Die Sklerose der Venenwandungen hat im Gebiete des Handgelenks einen hohen Grad erreicht, die Venen erinnern hier beim Zufühlen an stark sklerosirte Arterienstämme. Die Farbe des Arms nähert sich im Allgemeinen mehr dem Normalen. Nach wie vor existirt ein Unterschied zwischen dem Puls der gesunden und kranken Hand. Auf den Curven stellt sich die Pulswelle der r. Art. rad. höher dar als früher; ebenso die etwas deutlicher ausgesprochenen secundären Schwankungen, welche kaum wahrnehmbar sind an der Arterie der l. Hand. Die Erhebung des Arms auf mehr oder weniger lange Zeit gleicht in bedeutendem Grade das oben beschriebene Bild aus.

Wir sehen also bei unserem Kranken die Erscheinungen einer scharf ausgesprochenen multiplen Neuritis, welche hauptsächlich den unteren Theil des Plexus brachial. (Nn. ulnaris, cutan. inter. cutan. med., medianus) betroffen hat und eine ausgedehnte Erweiterung der Hautvenen des rechten Arms, vorzüglich das System der Vena basilica betreffend, zur Folge hatte.

Besteht nun zwischen diesen beiden krankhaften Processen ein ursächlicher Zusammenhang, und wenn er besteht, welcher Art ist derselbe? Wenn wir bei der Differentialdiagnose unseres Falles die in der Anamnese erhobenen Facta ignoriren, so drängt sich zu allererst die Frage auf, ob wir es hier nicht mit einer Thrombose der tiefen Venen des Arms mit nachfolgender compensatorischer Erweiterung der oberflächlichen Venen zu thun haben. Solche compensatorische Erweiterungen bei Verengerung des Stammes der Pfortader oder bei Cirrhose der Leber nehmen, wenn die gegebenen Bedingungen für die Verengerung und Verschluss vieler Zweige der V. portae einen colossalen Maassstab erreichen, zuweilen dann auch solche sonderbare Formen an, welche von den Autoren des Alterthums mit dem Namen „Caput Medusae" bezeichnet wurden. In der That kann das Aussehen der Hautvenen des rechten Arms unseres Kranken bis zu einem gewissen Grade an diese charakteristische Form erinnern. Aber gegen die Annahme des eben erwähnten ätiologischen Moments der Phlebektasie in unserem Falle spricht 1. der Zustand, dass während des ganzen Krankheitsverlaufes niemals irgend ein klinisches, für Thrombose sprechendes Symptom be-

obachtet wurde, 2. dass die wiederholt ausgeführten speciellen chirurgischen Untersuchungen hinsichtlich des Zustandes der tiefen Venen in keiner Weise Anhaltspunkte für eine derartige Diagnose geliefert hatten und 3. endlich das ganze Krankheitsbild: der acute Beginn mit den Erscheinungen einer Neuritis, die äusserst rasche Entwicklung der Phlebektasien, anfänglich längs dem Verlauf der betroffenen Nerven, das Auftreten von Blutungen zur Zeit der grössten Nervenreizung — Alles dieses passt durchaus nicht in den Rahmen des bekannten Krankheitsbildes der Thrombose. Noch weniger Wahrscheinlichkeit hat der Gedanke an die Entwicklung eines venösen Angioms, als einer wirklichen neoplastischen Neubildung, für sich. Alle bisher beschriebenen venösen Angiome der oberen Extremitäten beziehen sich auf congenitale Erkrankungen, die in anderen Gebieten, hauptsächlich an den unteren Extremitäten beobachtet wurden. Mehr oder weniger umfangreiche Phlebektasien entwickeln sich bekanntlich ausserordentlich langsam, durch Jahre hindurch. Ausserdem wären wir bei Annahme einer compensatorischen Entwicklung der Venenerweiterung oder aber eines neoplasmatischen Charakters derselben absolut nicht im Stande auf rein mechanischem Wege, wie durch Druck des Thrombus oder der Gefässgeschwulst, solche stürmische Erscheinungen einer Neuritis, welche bei unserem Kranken beobachtet wurde, zu erklären. Auch müssten wir zur Erklärung der anatomischen Ausbreitung der Neuritis, welche ausser den Nerven des Arms auch den 1. und 2. N. intercost. ergriffen hatte (d. i. den ganzen unteren Theil des Plex. brachialis und ausserdem die zweite Thoracalwurzel), das mechanische Moment sehr hoch, d. h. den Thrombus oder die Neubildung in der Vena subclavia voraussetzen, wozu absolut keine Hinweise vorliegen; die Entwicklung der venösen Erweiterung aber hauptsächlich im Gebiete des Systems der V. basilica würde bei einer derartigen Localisation des krankhaften Processes an sich unverständlich bleiben. Und so bleibt uns nur übrig, als Basis des krankhaften Processes eine multiple Neuritis zuzulassen, infolge deren sich die Erweiterung der Hautvenen im entsprechenden Territorium und vielleicht auch eine geringe Erweiterung der A. radialis derselben Seite entwickelt hat. Für die letztere Anschauung spricht auch das ganze klinische Bild: der acute Beginn, der für eine Neuritis so charakteristisch ist, das ätiologische Moment, welches in der bedeutenden Abkühlung der rechten Hand gegeben ist, die äusserst rasche Entwicklung der Anästhesie und der Atrophie der entsprechenden Muskeln, das Auftreten der Phlebektasie im peripheren Territorium des zuerst erkrankten und nachher am schwersten betroffenen Nerven, die strenge Begrenzung der Venenerweiterungen in der ersten Zeit auf das Gebiet der Anästhesie, das Auftreten der sich rasch und

gewöhnlich unter den Erscheinungen heftiger Schmerzen entwickelnden Blutungen. Endlich kann die rasche Entwicklung der nachfolgenden Structurveränderungen in den Venenveränderungen in genügender Weise erklärt werden durch eine neuropathische Natur der Störung, worüber wir weiter unten noch Gelegenheit haben werden zu sprechen.

Wenden wir uns zu der Literatur der Frage über die Erkrankungen der Venen infolge von primären Störungen des Nervensystems, so finden wir nach dieser Richtung hin äusserst spärliche Angaben. Von den grösseren Handbüchern der Neuropathologie und speciell in den Abschnitten über die Neuritis treffen wir nur bei Babinsky[1]) im Kapitel über die Neuritiden die kurze Bemerkung, dass bei diesem Leiden neben Stauung und Röthung der Haut gleichzeitig nicht selten Erweiterung der Hautvenen gefunden wird — eine Erscheinung, welche der genannte Autor durch Störung der vasomotorischen Function erklärt. Aber augenscheinlich ist hier die Rede hauptsächlich von zeitweiligen und compensatorischen Erweiterungen der Venen, die überall beobachtet werden, wo irgend welche Behinderung im Blutkreislauf besteht. Indessen ist schon von einigen Chirurgen, wenn auch in nicht ganz präciser Weise, der Zusammenhang zwischen Erkrankungen der Venen und des Nervensystems hervorgehoben worden. So beobachtete Ferrier[2]) das häufige Zusammentreffen varicöser Geschwüre mit diffusen Veränderungen im Nervensystem. Sejournet[3]) weist in seiner Dissertation (1877) darauf hin, dass bei Personen, welche auf dem Boden erweiterter Venen an Geschwüren leiden, man häufig Störungen der Sensibilität, hauptsächlich thermische constatiren kann, infolge dessen er den Schluss eines trophischen Ursprungs der varicösen Geschwüre zieht. Im Februar 1883 demonstrirte in der klinischen Conferenz der Aerzte des Hôtel-Dieu Potain[4]) einen Kranken, bei welchem nach den Worten des Autors „eine sehr sonderbare, eine sehr interessante Erscheinung beobachtet werden konnte": bei einem Kranken, welcher einige Monate vorher an Ischias gelitten hatte, entwickelten sich schon in der Periode der Besserung ausserordentlich rasch colossale Erweiterungen der Hautvenen des kranken Beines, welche letzteren ihr Auftreten mit sehr starken Schmerzen und Röthung der ganzen Extremität einleiteten. Diese Erweiterungen der Venen blieben nach Beobachtung des Autors stationär, obgleich alle übrigen Erscheinungen von Seiten des Ischiadicus verschwanden. Potain nahm Anstand die Venenerweite-

1) Traité de Médecine VI. p. 681.

2) Citirt bei Potain, Varices consécutives à une neuralgie sciatique. Gazette des Hopitaux. 1883. No. 17.

3) Ibid.

4) Potain, l. c.

rung bei seinem Kranken nur durch Annahme einer Lähmung der Vasomotoren zu erklären, sondern wies darauf hin, dass man es hier mit einer wirklichen Erkrankung der venösen Gefässe zu thun hätte infolge von trophischem Einfluss der Nerven. Bis zu der letzten Zeit blieb diese klinische Beobachtung Potain's die einzige, auf welche wir bei der Analyse unseres Falles hätten hinweisen können. Aber, nachdem unser Kranker in der monatlichen Conferenz der Aerzte der Moskauer psychiatrischen Klinik (September 1896) und in der Gesellschaft russischer Chirurgen demonstrirt worden war, erschien im December des verflossenen Jahres die Arbeit des Dr. Lapinsky[1]) aus der Klinik des Prof. Sikorsky, welcher unter anderen Fällen von Gefässerkrankungen neurotischen Ursprungs auch 2 Fälle peripherer Nervenerkrankung anführt, wo übrigens gleichzeitig mit einer scharf ausgesprochenen Erkrankung der Arterien auch ein mehr oder weniger deutlich ausgesprochenes Ergriffensein der Venen bestand (Fall III und IV).

Der 1. Fall bezieht sich auf einen Kranken von 51 Jahren, bei welchem nach einer starken Abkühlung des Beines sich eine acute Neuritis des Ischiadicus entwickelte. Die ersten vasomotorischen Störungen (blaurothe Verfärbung der Haut) wurden schon am 3. Tage nach der Erkrankung notirt, aber erst ein Jahr darnach entwickelten sich Erweiterungen der Hautvenen auf dem Fussrücken — die Venen stellten sich stark geschlängelt dar und fühlten sich prall an, gleichzeitig entwickelte sich ein perforirendes Geschwür des Fusses (auf der Sohle) nach vorhergegangenen sehr heftigen Schmerzen. Noch $^1/_2$ Jahr weiter zeigten sich auf dem Fussrücken dunkel-violette, sehr schmerzhafte und turgescente Flecken — Unterhautblutungen. Die Arterien des Fusses (Art. ped., Art. tibial. p. et. tib. ant.) bieten scharf ausgesprochene Structurveränderungen — sie fühlen sich hart an und sind geschlängelt, der Puls an der Art. ped. und der Tibial. post. nicht durchzufühlen.

Der 2. Fall (der IV. in der Lapinsky'schen Arbeit) bezieht sich auf einen 34 Jahre alten Kranken, bei welchem sich eine multiple Neuritis aller 4 Extremitäten entwickelt hatte. Bald nach Beginn der Erkrankung fingen sowohl an den Händen als auch an den Füssen dunkelviolette, wurmartige, auf Druck äusserst schmerzhafte Anschwellungen aufzutreten, welche bei der mikroskopischen Untersuchung sich als Blutungen in das Unterhautzellgewebe herausstellten. Bei diesem Kranken wurden an dem Rücken der Füsse und Hände zahlreiche ge-

1) Ursächlicher Einfluss von Störungen peripherer Nerven auf die Entstehung von Erkrankungen der Gefässwandungen und umgekehrt Erkrankung der Gefässe als ursächlicher Factor zur Entstehung von Störungen trophischer und peripherer Nerven.

wundene und erweiterte Venen von härterer Consistenz als normal constatirt; ebenso bestanden bei demselben Endarteritis obliterans in den peripheren Theilen der Arterien der Extremitäten und einige gangränöse Geschwüre an den Zehen des rechten Fusses, welche sich im 5. Jahre der Krankheit entwickelt hatten. Der Autor giebt nicht an, nach welchem Zeitraum seit Beginn der Neuritis die oben erwähnten Veränderungen der Venen sich herausgebildet hatten, der Kranke aber trat in die Beobachtung des Autors im 12. Jahre seiner Krankheit. In diesem letzten Falle wurde auch die Autopsie ausgeführt und die histologische Untersuchung ergab tiefgreifende atrophische Veränderungen der Nerven und beginnende Veränderungen sklerotischen Charakters sowohl der Arterien- als auch der Venenwandungen, wobei die Vasa vasorum augenscheinlich an diesem Process grossen Antheil nahmen. In seiner Arbeit citirt Lapinsky noch einen von Sonnenburg[1]) beschriebenen Fall von Malum perforans pedis, wo auf dem Fussrücken erweiterte Hautvenen beobachtet wurden; die Kranke erlitt vor 30 Jahren eine Wunde des Beins im Gebiete des N. tibial. postic., welche vernarbte. Nach schwerer Ermüdung, 30 Jahre nachher, stellten sich Schmerzen in den Beinen, hauptsächlich in dem rechten ein, und es entwickelten sich Geschwüre an der Sohle. Wir können uns nicht entschliessen, diesen Fall derselben Kategorie zuzuzählen; unserer Meinung nach bleibt derselbe unklar sowohl durch die Abwesenheit jeglicher anamnestischer Angaben bezüglich des Auftretens der Venenerweiterungen, welchen, nebenbei gesagt, der Autor selbst keinerlei Bedeutung zuschreibt, als auch durch das Fehlen der Details des klinischen Bildes und der Beschreibung der Gefässveränderungen.

Wir sehen also, dass bis heute nur 3 Fälle von Störungen peripherer Nerven, in deren Gefolge Erkrankungen der Venen auftraten, beschrieben worden sind. Unser Fall ist demnach der vierte. Aber wenn auch in Bezug auf diese Frage ein solcher Mangel klinischerseits besteht, so füllen doch die experimentellen Untersuchungen, freilich erst der letzten Jahre, bis zu einem gewissen Grade dieses Manco aus und geben damit einen weiteren Stützpunkt für die Analyse unseres Falles. Ohne hier auf die Arbeiten von Vulpian[2]), Friedländer[3]), Eichhorst, Martin[4]) und Giovanni[5]) einzugehen, welche bei ihren Experimenten von Durchschneidung peripherer Nerven Structurveränderungen der Arterienwandungen erzielten, werde ich mir erlauben die Aufmerksamkeit auf die

1) Centralblatt für Chirurgie 1895. 1.
2) Archiv de Physiol. 1872: Influence de lésions des nerfs sur les muscles.
3) Centralblatt für Medicin. 1876.
4) Revue de médecine. 1885.
5) Maladie des vaisseaux. 1893.

langjährigen Arbeiten unseres Landsmanns Lewascheff und die im vorigen Jahre publicirte Arbeit von Fraenkel zu lenken. Lewascheff reizte die peripheren Nerven durch Einnähen von Fäden in dieselben, welche mit verschiedenen Säuren getränkt waren, wobei er fast immer deutliche Erweiterung der Gefässe der operirten Extremität, sowohl der Arterien, als auch der Venen, Vergrösserung des Umfanges der Extremität und bedeutende Erhöhung der Hauttemperatur erlangte. Eine solche Erweiterung der Gefässe hielt von einigen Tagen bis zu einigen Monaten (5 Monate Maximum) an, worauf es einer neuen Reizung bedurfte, um sie wieder hervorzurufen. Die mikroskopische Untersuchung der Gefässe der operirten Extremität (Minimum 18 Mon. nach Anfang des Experimentes) ergab eine Verdickung der Gefässwandungen, welche aber nicht durchweg, sondern nur stellenweise, inselförmig auftrat. Dieser Process war am ausgesprochendsten in den feinen und dabei am meisten vom Centrum entfernt liegenden Gefässen, in welchen es bis zur völligen Obliteration derselben kam. Der Process ergriff zunächst die Adventitia der Gefässe, wo vor allen Dingen Vermehrung der Zahl und stärkere Blutfüllung der Vasa vasorum bemerkt wurde, weiterhin wurde die Media und Intima betroffen, die letztere augenscheinlich manchmal ganz unabhängig von den anderen. Den beschriebenen Veränderungen unterlagen sowohl die Arterien als auch die Venen.[1])

Fraenkel[2]), der sich der Methode des Durchschneidens der Nerven bediente, hat eigentlich nur die im Laboratorium von Prof. Winkler ausgeführte Arbeit von Bervoet[3]) wiederholt; er erzielte 2 Monate nach erfolgter Operation äusserst ausgeprägte Veränderungen sowohl in den Venen als auch Arterien; diese wie jene waren sehr erweitert und mit Blut überfüllt. Der Durchmesser der Arterien vergrösserte sich gegenüber der Norm 5—6mal, die Venen waren noch mehr erweitert. Später erwiesen sich die Wandungen der Venen und Arterien als verdickt. In den Venen konnte hauptsächlich Zunahme der Elemente der Media, so dass dieselben dem äusseren Anschein nach den Arterien glichen, und gesteigertes Wachsthum der Intima constatirt werden, welche letztere zahlreiche Falten bildete und so bis zu einem gewissen Grade das Innere des Gefässes verengte.

Viel zahlreicher sind die Beobachtungen, welche den ursächlichen Zusammenhang zwischen Erkrankungen der peripheren Nerven und den während ihres Verlaufes beobachteten Blutungen feststellen. Schon

1) Virch. Archiv. Bd. 92. 1883.

2) Fraenkel, Neurotische Angiosklerose. Wiener medicin. Wochenblatt. 1896. Nr. 9 und 10.

3) Centralblatt für Chirurgie. 1895. Nr. 10.

Henri Vulpian[1]) und besonders Voisier sahen die Ursache der Ekchymosen in der Veränderung der Gefässwandungen unter dem Einfluss der Nerven. Weir Michel[2]) constatirte Petechien bei Neuralgien, hielt dieselben für das Resultat trophischen Einflusses der Nerven auf die Gefässe. Faiseau[3]) hat mehrere Fälle von Neuritis des Ischiadicus beschrieben, wo im Verlaufe der Krankheit sich Blutungen in das Unterhautzellgewebe im Gebiete des erkrankten Nerven rasch entwickelten. Hierher müssen auch die Fälle von Moeli[4]), Hayem[5]), Mongeot[6]) etc. gerechnet werden, wo sich bei Erkrankungen peripherer Nerven diesen oder jenen Ursprungs Phlyktänen mit blutigem Inhalt entwickelt hatten. Die zahlreichen experimentellen Untersuchungen (Mathieu und Gley[7]), Trippier, Hermann Joseff[8])) lassen weiter gar keinen Zweifel darüber, dass ein ursächlicher Zusammenhang zwischen Erkrankungen peripherer Nerven und den sich zur selben Zeit entwickelnden Blutungen als Ausdruck von Ernährungsstörungen der Gefässwandungen besteht.

Aus der eben angeführten Uebersicht der Literatur kann man sich überzeugen, dass unser Fall viel Aehnlichkeit mit den Fällen von Potain und Lapinsky aufweist, gleichzeitig sich aber auch von denselben scharf unterscheidet, sowohl durch die Schnelligkeit der Entwicklung des krankhaften Processes in den Armvenen, durch die Grossartigkeit des Maassstabes der Erkrankung, als auch durch seine verhältnissmässige, wenn man sich so ausdrücken darf, Reinheit, da die Arterienstämme der erkrankten Extremität unseres Falles einen sehr geringen Antheil an der Erkrankung nahmen. Und in der That, die ersten Venenerweiterungen wurden vom Kranken eine Woche nach Beginn der Neuritis bemerkt und erreichten 3—4 Wochen nachher vor unseren Augen vollkommen parallel dem Fortschreiten des neuritischen Processes das Maximum ihrer Entwicklung. Mehr oder weniger ausgesprochene sklerotische Veränderungen der Venenwandungen wurden schon einen Monat nach Beginn der Erkrankung constatirt. Dagegen machten sich im ersten Falle von Lapinsky die Erscheinungen der Venenerweiterung und Sklerose erst nach einjährigem Bestehen der Neuritis bemerkbar und im 2. Falle desselben Autors fingen die Blutungen ins Unterhautzellgewebe zwar an, bald nach Beginn der Neuritis aufzutreten, aber dennoch erst in der Periode der schon scharf ausgeprägten Atrophie der

1) Appareil vasom. II.
2) Lésions des nerfs. 1874.
3) Des haemorrhag. cutanées liés aux affections des nerfs. Thèse de Paris 1882.
4) Casuistische Mitteilungen. Charit.-Annalen 1883.
5) Comptes rendus de la Société biolog. 1874.
6) Troubles de nutrition consecut. aux affect. des nerfs. 1867.
7) Revue medic. 1887. 8) Archiv für Anatomie und Physiologie. 1872.

Extremitäten. Ueber die Zeit des Auftretens der Venenerweiterungen und der sklerotischen Veränderungen in denselben existiren keine klaren Angaben, aber augenscheinlich traten sie nicht früher auf, als zwei Monate nach Beginn der Neuritis. In dem Fall von Potain endlich zeigten sich die Varicen an den Beinen nach Ablauf von 3 Monaten von dem Beginn der Neuralgie des Ischiadicus, in der Periode der Besserung.

Was die Masse der entstandenen Phlebektasien anbetrifft, so giebt auch unser Kranker in dieser Beziehung, wenn wir nach der Beschreibung der erwähnten Autoren und den sich auf den ersten Fall von Lapinsky beziehenden Ziffern des vergleichenden Umfanges der Extremitäten (25 cm kranke Seite, 23 cm gesunde Seite) urtheilen sollen, ein bedeutend ausgesprochenes Bild, da der kranke Arm infolge der Phlebektasie an Umfang um 6 cm dicker war als der gesunde, und auch jetzt noch, wo die Venenerweiterungen zurückgegangen sind, beträgt die Differenz im Umfange beider Arme 4 cm. Endlich boten in unserem Falle die Arterien der erkrankten Extremität nur geringe Veränderungen (und auch nur in der Art. radial.). Potain erwähnt gar nichts über den Zustand der Arterien bei seinem Kranken, in den Fällen von Lapinsky dagegen trugen die sklerotischen Veränderungen der Arterien, welche bis zur völligen Obliteration der Gefässe führten, einen dominirenden Charakter. Wir können wohl deshalb, scheint uns, ohne Uebertreibung sagen, dass der von uns beschriebene Fall sowohl charakteristischer als auch reiner erscheint, als die bis jetzt publicirten. Es ist hier angezeigt, noch eines Umstandes, auf welchen wir schon früher beiläufig hingewiesen haben, Erwähnung zu thun, nämlich der Empfindlichkeit einiger Venenknoten und ganzer erweiterter Venenstämme in unserem Falle, ohne dass dabei irgend welche Zeichen einer Entzündung des umliegendes Gewebes, d. h. einer Periphlebitis, constatirt werden konnten. Dieses von uns beobachtete Factum dient zur Bestätigung der schon früher von Nothnagel ausgesprochenen Ansicht, dass die Gefässwandungen mit sensiblen Nerven versehen sind. Wie in unserem so auch in den oben angeführten Fällen waren ausschliesslich nur die Hautvenen der Extremitäten ergriffen. Diese Thatsache steht in Uebereinstimmung mit den von Thoma und seinen Schülern ausgeführten Untersuchungen über die Anordnung der Arterio- und Phlebosklerose in den verschiedenen Gebieten des Körpers. Es stellt sich heraus, dass, während die einen recht häufig von sklerotischen Processen ergriffen werden, die anderen Gefässe ganz frei von denselben sich erhalten. Die von Seck[1]) zusammengestellte Tabelle zeigt, dass

1) Ueber Phlebosklerose und ihre Beziehungen zur Arteriosklerose. Ing.-Diss. Dorpat, 1887.

die tiefen Venen des Arms (Vv. ulnares und radiales) niemals vom sklerotischen Process befallen werden (0 Proc. von 52 und 8 Beobachtungen), während die Hautvenen (V. cephal. und V. basil.) recht häufig daran erkranken (V. ceph. in 50 Proc., V. basil. in 57 Proc. der Fälle). Resumiren wir die Resultate der Analyse unseres Falles, so kommen wir zu folgenden Schlussfolgerungen:

1. Erkrankungen peripherer Nerven, hauptsächlich acuten Charakters, können nachfolgende, demselben Territorium entsprechende Erkrankung der Venen hervorrufen; diese Erkrankung äussert sich zunächst in einer manchmal sehr beträchtlichen Erweiterung des Venenlumens, in Neigung der Gefässe zu äusserst rascher Thrombosirung und Entwicklung sklerotischer Veränderungen.

2. Die in diesen Fällen äusserst schnelle Entwicklung der Sklerose der Venenwandungen, welche durch mechanische Ursachen allein nicht zu erklären ist, zwingt uns, einen unmittelbaren Einfluss der Nerven auf die Entwicklung von Structurveränderungen der Gefässwandungen anzunehmen.

3. Abgesehen vom vasomotorischen Charakter der Innervation der Venen. müssen wir annehmen, dass die peripheren Nerven einen unmittelbaren Einfluss auf die Ernährung des Endothels der Gefässwandungen haben und dass in pathologischen Fällen dieselben das Auftreten der sich rasch entwickelnden Blutungen bedingen, wobei die Frage, ob zu diesem Zweck specielle trophische Fasern existiren, oder ob diese Function von den Vasomotoren ausgeführt wird, auf Grund unseres Falles noch offen bleiben muss.

4. Auf Grund des von uns beschriebenen Falles kann man auf die Existenz sensibler Nerven der Venenwandungen schliessen, und endlich

5. Man ist berechtigt anzunehmen, dass die Vasomotoren, wenigstens für die Hautvenen, in engster Nachbarschaft mit den Nerven der Hautsensibilität im allgemeinen Nervenstamm verlaufen, aber isolirt von den Vasomotoren der Arterien.

# IV.

## Besprechung.

Mittheilungen aus den Hamburgischen Staatskrankenanstalten. Herausgegeben von Prof. Dr. Lenhartz und Prof. Dr. Rumpf. Unter Redaction von Prof. Rumpf in Hamburg-Eppendorf.

Die „Mittheilungen aus den Hamburgischen Staatkrankenanstalten" bilden die Fortsetzung der bisher nur in einzelnen grösseren Bänden herausgegebenen „Jahrbücher der Hamburger Staatskrankenanstalten". Sie erscheinen in einzelnen zwanglosen Heften und enthalten nur die aus den grossen Hamburger Krankenhäusern stammenden wissenschaftlichen Arbeiten. Dass hierbei, wie bisher, auch der neurologischen Forschung stets ein hervorragender Platz eingeräumt werden wird, geht schon aus dem Umstande hervor, dass gerade unter den Hamburger Oberärzten sich stets hervorragende Neurologen befunden haben und noch befinden, welche das grosse und interessante, ihnen unterstellte neurologische Krankenmaterial in mustergültiger Weise wissenschaftlich verwertheten. Das erste Heft der neuen „Mittheilungen" enthält an der Spitze leider den Nekrolog eines Mannes, der zu den tüchtigsten und sorgfältigsten neueren deutschen Neurologen gezählt werden darf — Carl Eisenlohr. — Die bisher erschienenen drei Hefte enthalten dann noch folgende für Neurologen interessante Arbeiten: Ein Beitrag zur klinischen Symptomatologie der Hirnsinusthrombose von Dr. Nonne, Zur chirurgischen Behandlung der Kleinhirntumoren von Dr. Janz, Ein Fall von allgemeiner Gefässneurose und peripherischer Gangrän (sog. Raynaud'sche Krankheit) von Dr. Lochte, Untersuchungen über Beri-Beri von Dr. Küstermann, Ueber acute primäre Polymyositis von Dr. Jolasse, Pathologisch-anatomische Untersuchungen über die Eclampsia puerperalis von Dr. Kier, Ueber Neuritis puerperalis von Dr. Alfred Sänger.

Strümpell.

# V.

# Ueber die Westphal'sche Pseudosklerose und über diffuse Hirnsklerose, insbesondere bei Kindern.

Von

**Prof. Dr. Adolf Strümpell**

in Erlangen.

Jeder erfahrene Nervenarzt wird mir, glaube ich, darin beistimmen, dass uns gerade bei Kindern nicht selten chronische cerebrale Erkrankungen begegnen, deren Einreihung in schon beschriebene und scharf abgegrenzte „Krankheitsarten" ganz unmöglich ist. Nach Ausschluss der bekannten familiären Erkrankungen, der Tumoren u. dgl. bleibt man dann oft auf dem vagen Begriff der „chronischen Encephalitis" u. dgl. stehen, ohne aber einen näheren Einblick in die Ursachen und die Natur des betreffenden Leidens thun zu können. Obwohl die Casuistik der cerebralen Erkrankungen im Kindesalter schon recht umfangreich ist, so ist das Studium der betreffenden Literatur doch äusserst unbefriedigend. Denn nur zu oft bleibt schon der einzelne Fall — sogar nach erfolgter Autopsie — dunkel und unklar. Und versucht man erst eine grössere Anzahl einzelner Beobachtungen zu gruppiren und nach allgemeinen Gesichtspunkten zu ordnen, so ist man völlig rathlos. Was hat man z. B. nicht alles unter der Bezeichnung der „spastischen cerebralen Diplegien" zusammengepackt! Ein Fortschritt ist es schon, wenn man gegenwärtig wenigstens theoretisch die allgemeinen maassgebenden pathologischen Gesichtspunkte auseinander zu halten versucht (Agenesien einzelner Gehirntheile oder ganzer Fasersysteme, Geburtstraumen, hereditäre systematische Degenerationen, exogene entzündliche Processe, endogene syphilitische Processe u. a.), obwohl auch da die Unterordnung des einzelnen Falles keineswegs immer leicht möglich ist.

Unter diesen Umständen ist das weitere Sammeln eines nicht nur umfangreichen, sondern vor Allem im Einzelnen ausreichend genau und allseitig untersuchten Materials dringend nothwendig, und so übergebe ich auch die folgenden Beobachtungen der Oeffentlichkeit, weniger um aus ihnen den erneuten Nachweis einer bisher fast gar nicht beachteten

Krankheitsform zu erbringen, als vielmehr, um zur weiteren Erforschung und Veröffentlichung ähnlicher Krankheitsfälle anzuregen.

Meine Beobachtungen beziehen sich auf chronische, bei Kindern oder wenigstens im jugendlichen Alter entstandene Krankheitszustände, deren Symptomenbild fast vollkommen der multiplen Sklerose zu entsprechen schien. Erst die Autopsie lehrte, dass diese Krankheit ganz gewiss nicht vorlag, sondern dass es sich um andere, ihrer Natur nach bisher sehr dunkle und schwer zu deutende Krankheitszustände gehandelt hatte. Eine vergleichende Umschau in der Literatur lehrte dann, dass dieselben oder wenigstens sehr verwandte Krankheitsformen auch bei Erwachsenen auftreten.

Der am genauesten von mir beobachtete, hierher gehörige Krankheitsfall ist der folgende:

Peter Weisel, 18jähr. Schuhmacherssohn aus Bamberg. Aufgenommen in die medicinische Klinik am 8. Juni 1893, gestorben am 23. Februar 1897.

Nach Angabe des Vaters des Patienten sind bisher in der Familie keine Nerven- oder Geisteskrankheiten vorgekommen. Beide Eltern des Patienten leben und sind gesund. Von seinen 13 Geschwistern sind 4 klein gestorben, die übrigen sind gesund. Nur ein älterer Bruder soll als Kind eine „Hirnhautentzündung" durchgemacht und danach längere Zeit an „Zittern" in den Händen gelitten haben. Doch hat sich dies später ganz verloren. Der Betreffende ist zwar etwas „nervös und reizbar", sonst aber gesund.

Patient selbst war bis zu seinem 12. Lebensjahr bis auf unwesentliche Erkrankungen gesund. Er soll ein geschickter und aufgeweckter Knabe gewesen sein mit sehr gutem Gedächtniss. In der Schule waren die Lehrer mit ihm stets sehr zufrieden. Im Sommer 1887 bekam er während eines kalten Flussbades plötzlich einen „Krampfanfall" im Wasser, so dass er in Gefahr gerieth zu ertrinken. Dieser Zufall schien zunächst keine ernsteren Folgen zu haben. Allein etwa $^1/_2$ Jahr später bemerkten die Eltern doch, dass der Knabe sich veränderte und allmählich kränker wurde. Sein Gang und seine Körperhaltung wurden schlechter und unsicherer, die Sprache wurde langsamer und stammelnd; er fing an zu „geifern" (Speichelfluss aus dem Munde). Patient war vorher bei einem Schneidermeister in der Lehre, musste aber jetzt von diesem entlassen werden, da er mit den Händen immer ungeschickter wurde. Patient klagte nie über Kopfschmerzen, wohl aber zuweilen über Gliederschmerzen. Sein Charakter änderte sich: er wurde heftig, jähzornig. Freilich war er auch oft ein Gegenstand der Neckereien von Seiten seiner Kameraden. Unreinlich war er nie. Harn- und Stuhlentleerung normal. Auch nahmen seine geistigen Fähigkeiten nicht erheblich ab; wenigstens besorgte er Botengänge und dgl. stets richtig. Im Wachsthum blieb er entschieden zurück.

**Status praesens.** Pat. ist ein regelmässig, aber etwas schmächtig gebauter Junge. Seiner körperlichen Entwicklung nach würde man ihn eher für etwa 15jährig, als für 18jährig halten. Seine Intelligenz hat nicht merklich gelitten. Gedichte, die er in der Schule gelernt hat, sagt

er richtig her. Er rechnet gut, kann das grosse Einmaleins auswendig und dgl. Seine Stimmung ist z. Z. sehr zufrieden, da er sich namentlich über das gute Essen in der Klinik freut.

Auffallend ist seine Körperhaltung im Stehen: der Kopf ist etwas vorgebeugt, der Rumpf rückwärts, der Bauch vortretend. Die Hände hält er fast immer auf den Rücken und zwar umgreift die linke Hand die rechte und hält sie fest ans Kreuz angedrückt. Die Beine etwas breitspurig auseinanderstehend. Der Gang ist deutlich spastisch, gar nicht paretisch, atactisch oder taumelnd. Pat. kann Stunden lang im Garten umhergehen. Die Unsicherheit kommt dadurch zu Stande, dass Patient stets nur mit den vorderen Theilen der Fusssohlen auftritt und den Körper rückwärts gebeugt hält. Er kommt leicht in Gefahr nach hinten überzufallen, und sucht daher gern beim Stehen rückwärts einen Stützpunkt. Pat. fällt leicht hin, kann auch gegen äussere Stösse nur sehr geringen Widerstand leisten. Bei Verschluss der Augen tritt kein Schwanken ein.

Die auffallendste Erscheinung sind die eigenthümlichen rhythmischen Zitterbewegungen in den Armen. Dieselben treten nur bei intendirten Bewegungen auf, freilich oft schon bei den leisesten Innervationsantrieben. Liegt Patient ganz ruhig mit unterstützten Armen im Bett oder steht er ruhig da, die Hände auf den Rücken (s. u.), so fehlen alle motorischen Reizerscheinungen vollkommen. Sobald aber Pat. die Arme frei vor sich hin ausstrecken soll, treten sofort, an Heftigkeit rasch zunehmende, aber nicht sehr schnelle rhythmische Zitterbewegungen mit grossen Excursionen im ganzen Arm auf: man könnte sie am ehesten mit gewissen Schwimmbewegungen oder mit den Flügelschlägen junger ungeschickter Vögel vergleichen. Im Einzelnen kann man feststellen, dass sich an diesen clonischen Bewegungen fast alle Gelenke betheiligen: von den Schultermuskeln sieht man besonders deutlich den Latissimus dorsi sich contrahiren, ferner den Biceps, weniger den Triceps, dann vor Allem die Beuger des Handgelenks. Diese haben über die Strecker so sehr das Uebergewicht, dass die Hände (besonders die rechte — s. u.) meist rechtwinklig flectirt ist und in dieser Stellung ihre Zitterbewegungen ausführt. In den Fingern werden die ersten Phalangen abwechselnd gebeugt und gestreckt; die Betheiligung der Endphalangen an dem Clonus ist undeutlich.

Durch diese bei jeder Bewegung sofort eintretenden Schüttelkrämpfe ist der Gebrauch der Hände sehr beschränkt. Pat. kann nicht allein essen, sich nicht allein an- und ausziehen. Im Allgemeinen sind die Zitterbewegungen im rechten Arm noch erheblich stärker als im linken, und dies ist der Grund, warum Patient sich daran gewöhnt hat, um möglichst Ruhe zu haben, die rechte Hand mit der linken festzuhalten und beide an den Rücken möglichst zu stützen und anzupressen. Feinere Gegenstände kann Patient nicht mehr greifen, grössere kann er gewissermaassen erhaschen und dann festhalten. Je complicirter die Bewegung ist, welche Pat. ausführen soll, um so stärker und störender werden die Zuckungen: soll Pat. die Spitzen beider Zeigefinger an einander legen, so schlägt er fortwährend mit der rechten Hand auf die linke oder umgekehrt, ohne zum Ziel zu gelangen. Soll Pat. sein Taschentuch in die Hosentaschen stecken oder daraus herausnehmen, so gerathen beide Arme in ein so starkes Schlagen und Stossen, dass Pat. erst nach längerem vergeblichem Bemühen damit zu Stande kommt.

Eigentliche Lähmungen der Armmuskeln sind nicht vorhanden. Pat. kann fast alle Bewegungen in den einzelnen Gelenken der oberen Extremitäten ausführen, doch scheint die grobe motorische Kraft herabgesetzt zu sein. Unvollkommen ist die Streckung im Ellbogengelenk, was aber weniger von einer Parese des Triceps, als von einer leichten Contractur des Biceps abhängt. Auffallend gestört ist nur die Streckung (Dorsalflexion) der Handgelenke; diese ist weder activ noch passiv genügend ausführbar. Bei passiver Streckung fühlt man die starke Contractur der Volarflexoren. Die Fingerbewegungen im Allgemeinen leidlich gut. Die Hände werden stets in fast rechtwinkliger Beugecontractur gehalten; dabei sind die Grundphalangen der Finger gebeugt, die Endphalangen gestreckt.

Die Streckung der Finger ist mühsamer und etwas unvollkommener, als ihre Beugung. Nur in den Endphalangen ist auch die Beugung leicht behindert. Die Beweglichkeit der Daumen (Opposition etc.) ist gut, bis auf die Abduction des rechten Daumens, welche etwas geschwächt ist.

Die unteren Extremitäten zeigen allenthalben gute Kraft und Beweglichkeit, kräftige Musculatur. Bei passiven Bewegungen aber deutliche Rigidität der Muskeln. Ataxie der Beine (durch den „Knie-Hackenversuch" geprüft) nicht deutlich. Beschreibung des steifen spastischen Ganges s. o. Patient kann aber zu ebener Erde sogar noch laufen und springen, was freilich durch die Mitbewegungen der Arme, die steife Unsicherheit des Körpers einen wunderlich grotesken Anblick gewährt.

Sensibilität der Haut vollständig normal, ebenso das Gefühl für passive Bewegungen in den Beinen. In den Armen ist das Gefühl für passive Bewegungen wegen der störenden Zitterbewegungen schwer zu prüfen; doch scheint auch hier keine wesentliche Störung zu bestehen. Keine Schmerzen.

Sehnenreflexe an den oberen Extremitäten gesteigert. Lebhafte Patellarreflexe. Fussphänomen nur angedeutet, Hautreflexe (Cremasterreflex, Bauchdeckenreflex) normal.

Keine Störung in der Harn- und Stuhlentleerung. Der Harn ohne Eiweiss und Zucker, enthält aber stets auffallend viel Phosphate. Hände und Füsse meist stark schwitzend.

Ausser diesen charakteristischen Störungen in den Extremitäten finden sich noch einige höchst auffallende Erscheinungen von Seiten der Gehirn- bez. bulbären Nerven.

Augen und Augenbewegungen normal. Kein Nystagmus. Auch bei seitlicher Fixation stehen beide Bulbi ganz still. Pupillenreaction ungestört. — Bewegungen der Stirnmuskeln und Augenschluss ungestört. Der Mund steht meist etwas offen und ist in die Breite gezogen. Beständige Salivation. Pfeifen kann Patient gar nicht, ebensowenig den Mund spitzen. Die Lippen erscheinen schmal und dünn. Die Unterlippe kann gut über die Zähne in den Mund eingezogen werden, die Oberlippe nicht. Die Muskeln der Mundwinkel im Ganzen gut beweglich. Patient lacht oft; das Lachen nimmt leicht einen krampfhaften Charakter an; der Mund bleibt dabei weit offen stehen und Patient stösst unarticulirte Laute aus. Manchmal bleibt der Mund 1—2 Minuten lang weit offen!

Die Zunge ist auffallend schmal und dünn, aber nicht uneben. Ihre Bewegungen sind langsam, aber sonst nicht erheblich gestört. Bewegungen des weichen Gaumens und Schlucken normal.

Die Sprache ist höchst auffallend verändert. Patient spricht sehr langsam, mit monotoner rauher, aber lauter Stimme, die häufig in die Fistel „überschnappt". Die Sprache ist ungemein stark scandirend; jede Silbe wird einzeln herausgestossen, die meisten Doppelconsonanten werden getrennt. Patient sagt „Bel—lu—me" statt Blume, da—rei statt drei, te—rei b—haus statt Treibhaus u. s. w. Die einzelnen Buchstaben werden alle leidlich gut ausgesprochen, am schwierigsten O und U. Hat man sich etwas an die Sprechweise des Patienten gewöhnt, so ist die Sprache ganz gut verständlich, obwohl eine gewisse Geduld dazu gehört, das Ende der langsam, Silbe für Silbe vorgebrachten Sätze abzuwarten.

Ausser dem krampfhaften, sehr leicht eintretenden Lachen tritt leicht auch schon bei geringfügigen Anlässen ein heulendes Weinen ein.

Innere Organe alle völlig normal. Auf der Haut, namentlich am Rücken, ziemlich starke Acne.

Patient befand sich während seines nun folgenden langen Aufenthalts in der Klinik zunächst subjectiv sehr wohl. Bei seinem vorzüglichen Appetit nahm er stark an Körpergewicht zu; subjective Beschwerden hatte er nicht oder wenig. Im ganzen Krankenhause strolchte er umher und überall war „der Peter" mit seinem auffallenden Gange, seinem Zittern, seiner Sprache und auch — seinen dummen Streichen bekannt. — Die wiederholt vorgenommenen objectiven Untersuchungen ergaben nichts wesentlich Neues, und ich gebe daher im Folgenden nur einige Einzelheiten wieder.

28. September 1893. Bei völlig ruhiger Rückenlage im Bett und flach aufliegenden Armen und Beinen befinden sich wenigstens eine Zeit lang alle Muskeln des Körpers in völliger Ruhe. Aber bei dem leichtesten Anlass (Lachen, kleine gewollte Bewegung) treten die regelmässigen rhythmisch-oscillatorischen Zitter- und Schüttelbewegungen in den oberen Extremitäten auf, zunächst Beugung und Streckung einzelner oder mehrerer Finger, besonders des Daumens, dann Beugung und Streckung des Handgelenks. Sobald Patient seine Arme von der Unterlage erhebt, tritt sofort halbe Flexionsstellung und Supination des Vorderarms ein, und nun erfolgen die allgemeinen rhythmischen Oscillationen in allen Gelenken, namentlich auch im Schultergelenk (relativ am wenigsten im Ellenbogengelenk), bei denen die Excursionen der Hand reichlich bis zu einem Fuss betragen. In Betreff der Schnelligkeit der Oscillationen zählte ich im Handgelenk 112 ganze Schwingungen in der Minute, im Schultergelenk einmal 80. Durch sanftes Festhalten der zitternden Arme kann man die Bewegungen vorübergehend zur Ruhe bringen. Mehrmals sah ich aber auch bei ruhig liegendem Arm rhythmische Contractionen im Triceps, im Pectoralis und Deltoideus. Will Patient eine complicirtere Bewegung machen, z. B. allein sein Hemd ausziehen, so gerathen beide Arme in die grösste schlagende Unruhe.

Im Gesicht und an den Beinen ist von derartigen Reizerscheinungen nichts zu sehen. Der linke Fuss hat eine ausgesprochene Neigung zu Varus-Stellung; eine deutliche Schwäche der Mm. peronei nicht nachweisbar. Die Wadenmuskeln befinden sich aber beiderseits in entschiedener mässiger Contraction. Patient geht und steht spastisch, breitbeinig, tritt nur mit der Fussspitze auf, die Hände stets auf den Rücken. Der Gang hat dadurch etwas eigenthümlich komisch Pathetisches.

Die Sprachstörung des Pat. nahm entschieden zu. Es bestand keine eigentliche bulbäre Articulationsstörung, sondern nur 1. eine grosse Verlangsamung der Sprache — Patient konnte in $^1/_4$ Minute laut höchstens bis 14 zählen; 2. das häufige Ueberschnappen der Stimme von tiefen rauhen Tönen zu hoher Fistelstimme; beim Lachen kam Patient meist in die höchsten Töne hinein (bemerkenswerth ist hierbei freilich das Alter des Patienten, welches vielleicht noch auf das Mutiren der Stimme von Einfluss war); 3. das Scandiren der einzelnen Silben, ja sogar der einzelnen Buchstaben, womit z. Th. die Verlangsamung der Sprache zusammenhängt; 4. das Auftreten unnöthiger schluchzender oder jauchzender Nebentöne, mit tiefen Respirationsbewegungen verbunden, namentlich im Affect.

Kein Nystagmus. Keine Ataxie der Beine und auch keine deutliche cerebellare Ataxie: Patient kann noch ziemlich gut auf einem Strich entlang gehen, trotz der sonstigen Unsicherheit des Gehens.

Zuweilen Kopfschmerzen, vereinzeltes Erbrechen.

November 1893. Die Intelligenz des Patienten ungestört. Sehr auffallend aber die wiederholt eintretenden enormen Affect- und Zornesausbrüche. Nach einem geringen Tadel wollte er sich z. B. einmal aus dem Fenster stürzen, schlug dann mit Armen und Beinen um sich und versuchte schliesslich noch im Bett sich mit seinen Hosenträgern den Hals zuzuschnüren. Ein anderes Mal stach er mit einer Gabel auf einen Mitpatienten. Solche und ähnliche Scenen wiederholten sich häufig. War Pat. allmählich zur Besinnung gebracht, dann bereute er lebhaft seine Missethaten und bat um Verzeihung.

4. März 1894. Gestern Nachmittag bekam Pat. zum ersten Mal zwei schwere apoplectiforme Anfälle. Er fiel bewusstlos zur Erde und blieb einige Minuten stertorös athmend liegen. In der folgenden Nacht wiederholten sich die Anfälle noch mehrere Male. Jedesmal völlige Bewusstlosigkeit, weite Pupillen, Erloschensein aller Reflexe.

Heute früh besteht deutliche Parese des rechten Armes und Beines. Patient sieht sehr verstört aus, liegt im Bett und klagt über heftigen Kopfschmerz. Auf die Füsse gestellt, taumelt er und kann sich kaum aufrecht halten.

7. März 1894. Pat. hat sich von den neulichen Anfällen wieder völlig erholt, ist ganz munter. Die rechtsseitige Hemiparese verschwunden. Die früheren Krankheitserscheinungen unverändert.

13. Juni 1894. Heute Abend bekam Patient, während er schon im Bett lag, plötzlich wieder einen Anfall: er richtete sich plötzlich auf und schlug mit den Armen in der Luft umher, dann schrie er laut auf und fiel bewusstlos zurück. Der Mund wurde stark nach rechts verzogen. Aber keine Convulsionen Pupillen weit, noch etwas reagirend. Hautreflexe erloschen. Als Patient nach einigen Minuten zu sich kam, bestand wieder deutliche rechtsseitige Hemiparese. Derartige Anfälle wiederholten sich im Verlauf von 2 Stunden noch 3mal. Körpertemperatur dabei nicht erhöht, aber der Puls stark beschleunigt (bis 120).

14. Juni. Patient klagt über heftige Kopfschmerzen, besonders in der linken Kopfhälfte. Der rechte Arm ist noch deutlich paretisch, das rechte Bein nicht mehr. Die Sprache des Patienten nach den Anfällen noch schlechter als vorher.

August 1894. Die apoplectiformen Anfälle haben sich nicht wiederholt. Der Allgemeinzustand des Patienten hat sich aber seither entschieden verschlechtert. Patient klagt häufig über Kopfschmerzen, ist dann sehr niedergeschlagen und will nichts essen. Auch über Schwindel wird zuweilen geklagt. Im Uebrigen ist im objectiven Krankheitsbefund keine wesentliche Aenderung eingetreten.

31. Januar 1895. Eine erneute vollständige Untersuchung des Nervensystems ergiebt nichts Neues. Die Sprache ist noch langsamer geworden: Patient kann jetzt in $^1/_4$ Minute laut nur bis 8 zählen. Stärkstes Scandiren; statt Blume sagt er Bel—l—lu—me. Die Zunge schmal und zitternd, aber nicht runzlig. Die oscillatorischen Zitterbewegungen der Arme, stets rechts stärker als links, ganz unverändert. Patient geht jetzt fast ganz auf den Spitzen, was grösstentheils von einer Contractur der Wadenmuskeln abhängt. Vielleicht besteht auch eine leichte Schwäche der Peronei. Keine Muskelatrophien, vollkommen normale Sensibilität, etwas gesteigerte Sehnenreflexe. Kein Nystagmus. — Im Harn stets auffallend viel Phosphate. Die apoplectiformen Anfälle haben sich in den letzten Monaten nicht wiederholt.

Im Verlauf des Jahres 1895 trat keine besondere Veränderung des Zustandes ein. Patient war oft sehr wild und unbändig, trieb allerlei Unfug, war oft sehr heftig, so dass er schliesslich zur Strafe am 26. Decbr. 1895 nach Hause geschickt wurde.

Am 2. November 1896 wurde er wieder in die Klinik aufgenommen, nachdem wir erfahren hatten, dass sein Zustand sich zu Hause sehr verschlimmert hätte. In der That sah Patient bei seiner neuerlichen Aufnahme viel elender und blasser aus, als bisher. Jedoch waren keine neuen Krankheitserscheinungen aufgetreten und unter der guten Spitalspflege erholte sich Patient rasch wieder. Die Sprache war sehr schlecht, oft kaum verständlich, das Gehen ohne Hülfe noch immer möglich, breitbeinig-spastisch, auf den Fussspitzen. Patient gerieth sehr leicht in Gefahr, nach hintenüber zu fallen. Die Intelligenz hatte nicht auffällig gelitten. Patient war aber doch stumpfer geworden, schlief viel, auch Tags über im Lehnstuhl, war manchmal recht apathisch und antwortete wenig auf an ihn gerichtete Fragen. Zitterbewegungen der Arme unverändert. Die Plantarflexion der Füsse sehr stark.

Am 24. October 1896 ereignete sich folgender unglückliche Zufall. Patient war ohne Erlaubniss auf den Corridor und die Treppe hinunter gegangen. Als die Krankenschwester ihn zurückrufen wollte, kehrte er sich rasch auf der Treppe um, verlor dabei das Gleichgewicht und stürzte mit dem Kopf voran über das Treppengeländer hinüber auf den unteren Treppenabschnitt. Er wurde sofort aufgehoben und ins Bett gebracht. Ausser einer geringen Wunde der Kopfhaut konnte keine weitere Verletzung gefunden werden. Aber Patient schien doch seit dem Falle verändert: er lag still im Bett, sprach wenig, reagirte fast gar nicht auf Nadelstiche am ganzen Körper, während die Tastempfindung ungestört blieb.

Kein Fieber. Der bis jetzt meist beschleunigte Puls ist langsamer geworden (früher ca. 120, jetzt 70). Der Urin manchmal ins Bett entleert.

11 November. Patient sieht blass und verfallen aus, spricht und lacht wenig. Der Gesichtsausdruck ist für gewöhnlich starr. Die Schüttel-

bewegungen der Arme treten eher geringer als früher auf, sind aber doch jeder Zeit noch durch willkürliche Bewegungen hervorzurufen. In den Beinen kein Zittern. Patient kann aber, auch wenn er geführt wird, kaum einige Schritte mühsam gehen. Die Contractur der Achillessehnen so stark, dass die Füsse auch mit Gewalt nicht mehr rechtwinklig flectirt werden können. Harn ins Bett entleert, stets ein reichliches Sediment von Phosphaten enthaltend.

Vorübergehend einige Fiebersteigerungen.

In den folgenden Monaten trat wieder eine entschiedene Besserung ein. Pat. wurde wieder munterer und lebhafter, nahm an Körpergewicht wieder zu, konnte wieder ohne Unterstützung etwas im Zimmer umhergehen.

Am 10. Februar 1897 trat aber ohne besondere Veranlassung eine neue Verschlimmerung ein. Patient bekam mehrmals Erbrechen und dann traten epileptiforme Anfälle ein. Pat. ruft „jetzt kommts", dann wird der Kopf krampfhaft nach links gedreht, der Mund weit ad maximum aufgesperrt, der linke Arm fängt an clonisch zu zucken. Beide Bulbi nach rechts gedreht. Solche Anfälle von kurzer Dauer traten sehr häufig auf, oft mehrmals in einer Stunde. Sie bieten nicht immer das völlig gleiche Bild dar. Bald sind die clonischen Zuckungen mehr im linken, bald mehr im rechten Arm vorhanden, die Beine bleiben ruhig ausgestreckt. Der Kopf ist aber stets nach links gedreht. Zum ersten Mal ist jetzt auch Nystagmus bemerkbar. Puls 100. Temperatur 38,5°.

20. Februar. Die epileptiformen Anfälle sehr häufig, ca. 20mal am Tage. Patient schluckt schlecht und geniesst wenig. T. 39,0°; P. 109. Pat. reagirt wenig auf Anrufen, sieht blass und verfallen aus.

22. Februar. T. 40,5°. Respiration beschleunigt (40). Die alten oscillatorischen Zitterbewegungen in den Armen haben ganz aufgehört. Einzelne schwache epileptiforme Anfälle von wechselndem Charakter treten noch ein. Starke Obstipation.

23. Februar 1897. Unter zunehmender allgemeiner Schwäche tritt der Tod ein. Keine postmortale Temperatursteigung.

Während des ganzen soeben ausführlich erzählten Krankheitverlaufs hatte mich die Frage nach der zu stellenden Diagnose beständig beschäftigt. Dass der Fall nicht ohne Weiteres einer der bekannten typischen Krankheitsformen zugezählt werden konnte, war ohne Weiteres klar, ebenso schien es mir aber auch sicher zu sein, dass es sich nur um eine schwere organische Erkrankung des Nervensystems handeln könne. Von bekannten Krankheiten kam aber hier fast einzig die multiple Sklerose in Betracht. Bedenkt man, dass die im höchsten Grade scandirte Sprache, der starke Intentionstremor der Arme und die spastischen Erscheinungen in den Beinen die drei Hauptsymptome der Krankheit darstellten, so tritt die Aehnlichkeit des vorliegenden Falles mit dem bekannten gewöhnlichen Krankheitsbilde der multiplen Sklerose deutlich hervor. Auch als ich im September 1893 bei Gelegenheit der Nürnberger Naturforscher-Versammlung den Kranken einem grösseren erlesenen Kreise von Fachgenossen vorstellte,

wusste keiner der Anwesenden gegen diese Wahrscheinlichkeitsdiagnose einen wesentlichen Einwand zu erheben. Auch die leichten psychischen Störungen, vor Allem das explosive zwangmässige Lachen und Weinen entsprachen vollkommen dieser Annahme. Und als später noch die apoplectiformen und epileptiformen Anfälle hinzutraten, als der Kranke körperlich und geistig bis zum eintretenden Tode immer mehr verfiel, wurde mir diese Diagnose immer wahrscheinlicher.

Ganz sicher war mir die Sache freilich nicht und gewisse Zweifel konnte ich niemals ganz unterdrücken. Ohne hier schon auf die einzelnen Symptome näher eingehen zu wollen, schienen mir folgende Umstände nicht recht zu der Annahme einer multiplen Sklerose zu stimmen: 1. Das verhältnissmässig jugendliche Alter des Kranken. Die Krankheit hatte im 12. Lebensjahr begonnen. Fast alle bisher mitgetheilten Fälle von multipler Sklerose im Kindesalter sind bekanntlich zweifelhaft. 2. Die Art der Bewegungsstörung der Arme entsprach meistens nicht dem gewöhnlichen Verhalten des „Intentionszittern" bei der multiplen Sklerose. Bei letzterer handelt es sich in der Regel sicher nicht um das oscillatorische grossschlägige Zittern, wie es W. darbot, sondern nur ein Hin- und Herfahren der bewegten Arme, welches von der „Ataxie" klinisch nicht zu unterscheiden ist. 3. In den Beinen waren bei W. rein spastische Erscheinungen vorhanden; es bestand keine gleichzeitige Ataxie, wie dies bei der multiplen Sklerose, wenigstens bei den meisten Kranken, beobachtet wird.

Sicher waren dies nach unseren bisherigen Kenntnissen keine entscheidenden Gegengründe gegen die Annahme einer multiplen Sklerose, aber sie berechtigten doch immerhin zu einem kleinen Fragezeichen. Um was aber konnte es sich sonst noch handeln? Lag irgend eine noch nicht bekannte Form endogener combinirter Systemerkrankung vor? Dafür liess sich kaum etwas Bestimmtes anführen. Weit mehr dachte ich an das Bestehen einer sog. diffusen Sklerose des Gehirns. Hatte ich selbst doch schon früher in einem anderen Falle bei einem Kinde, dessen schwere nervöse Symptome zur Annahme einer multiplen Sklerose geführt hatten, nicht diese Krankheit, sondern eine diffuse Consistenzvermehrung des Gehirns (eine „diffuse Sklerose") mit gleichzeitiger Pyramidenbahn-Degeneration gefunden (s. u.).

Man kann sich denken, mit welcher Spannung wir in diesem Falle der Section entgegensahen, die am 24. Februar 1897 von Herrn Collegen Hauser in genauester Weise ausgeführt wurde.

Der Sectionsbericht über den Befund im Gehirn und Rückenmark lautet:

Schädeldach etwas klein, dick, mässig schwer. Diploë gut entwickelt, injicirt, die Nähte normal. Die Innenfläche des Schädels zeigt

ziemlich tiefe Gefässfurchen und auffallende inselförmige, z. Th. zackenförmige Verdickungen.

Dura von normaler Spannung und mässiger Injection. Der Längs-Sinus enthält ziemlich reichlich flüssiges Blut und ein lockeres Cruor-Gerinnsel. Die Innenfläche der Dura ist beiderseits völlig glatt und von normaler Injection. In der Falx cerebri ein kleines Osteom.

Das Gehirn ist klein, aber durchweg von normaler Form und normalem Aussehen. Die Gyri sind stark gewölbt, die Sulci tief und klaffend. Die Mitte der linken Hemisphäre erscheint etwas mehr abgeflacht, als die rechte. Die weichen Häute haben einen normalen Blutgehalt, in ihren hinteren Theilen sind sie leicht ödematös und milchig getrübt.

An den Gehirnnerven ist nichts Besonderes zu bemerken.

Das Gehirn wird durch mehrere Frontalschnitte zerlegt. Die Gehirnsubstanz zeigt eine etwas schmutzig-weisse Färbung, bietet aber sonst makroskopisch nichts Abnormes dar. Sie hat keine ungewöhnliche Consistenz, nirgends sind sklerotische Flecke oder sonstige Herderkrankungen sichtbar.

Rückenmark. Die Dura mater spinalis ist ziemlich gespannt und besonders in der Gegend des Lenden- und Halsmark durch etwas seröse Flüssigkeit abgehoben, welche sich beim Einschneiden entleert. Die Dura selbst ohne Besonderheiten. Die Pia mater zeigt eine starke weisse Injection und ist allenthalben ein wenig getrübt. Das Rückenmark ist durchweg etwas schmal und schmächtig entwickelt, bietet aber sonst scheinbar nichts Abnormes dar. An einigen Stellen schien die weisse Substanz etwas grau verfärbt, doch waren deutliche sklerotische Herde nicht sichtbar.

Der übrige Sectionsbefund bot ebenfalls nichts Bemerkenswerthes dar. In beiden Unterlappen der Lunge fanden sich einige broncho-pneumonische Herde. Schilddrüse klein, von normaler körniger Schnittfläche. Herz normal.

Mit einem Gefühl der Enttäuschung kehrten wir von der Section zurück. Der Befund im Gehirn und Rückenmark war eigentlich ein ganz negativer gewesen! Von einer multiplen Sklerose konnte nichts Sicheres gefunden werden. Doch blieb noch die Hoffnung übrig, dass die mikroskopische Untersuchung die Anwesenheit kleinerer sklerotischer Herde oder sonstiger Veränderungen darthun würde. Gehirn und Rückenmark wurde also in üblicher Weise gehärtet, geschnitten und gefärbt.

Zunächst wurden einige Stückchen aus verschiedenen Höhen des Rückenmarks nach der Marchi'schen Osmium-Methode behandelt. Die Untersuchung der Schnitte ergab über den ganzen Querschnitt verbreitet eine mässige Anzahl kleinerer und grösserer schwarzer Punkte, welche aber nirgends in besonderen Gruppen oder Heerden zusammenliegen. Höchstens kann man sagen, dass in der Gegend der PyS die Zahl der schwarzen Tröpfchen vielleicht etwas grösser ist. Sodann wurden aus allen Höhen des Rückenmarks sehr zahlreiche Schnitte nach Weigert-Pal gefärbt. Auch nicht ein einziger sklerotischer Herd wurde sichtbar. Vielmehr verhalten sich die Schnitte im Allgemeinen völlig normal. Nur die eine

Anomalie scheint mir sicher zu sein: im Halsmark heben sich beiderseits die PyS durch ihre entschieden hellere Färbung auffallend scharf von den dunkelschwarzen KlS ab. Bei mikroskopischer Betrachtung scheint auch in der That ein ganz geringer Faserausfall in den PyS vorhanden zu sein. Allein schon im Brustmark und noch mehr im Lendenmark ist diese Veränderung wieder ganz undeutlich, so dass man hier eigentlich gar nichts Abnormes an den Schnitten wahrnehmen kann. Alle Fasermassen des Markmantels, die markhaltigen Fasern der grauen Substanz und endlich die Ganglienzellen zeigen sich in den wohl gelungenen Präparaten in völlig normaler Weise. Erwähnen muss ich nur noch im oberen Halsmark ein kleines scheinbar degenerirtes blasses Feld vorn an der Peripherie der Seitenstränge, noch vor den KlS (Gowers'sches Bündel?). Diese kleine symmetrische Degeneration lässt sich bis ins untere Ende der Oblongata verfolgen und verschwindet dann. Die Oblongata wurde auf zahlreichen, theils nach Pal, theils mit Carmin behandelten Schnitten durchmustert. Nirgends ein sicherer abnormer Befund. Die Ganglienzellen der Hypoglossus-Kerne sind aufs Schönste erhalten, mit Kernen, Ausläufern etc. Die Pyramiden sind etwas blass, aber nicht eigentlich degenerirt. Schleifenbahnen, Oliven, Corpora restiformia u. s. w., Alles normal, ebenso Kerne und Fasern der austretenden Bulbärnerven. Pons, Vierhügelgegend, Centralganglien und zahlreiche Frontalschnitte durch die eine Gehirnhemisphäre liessen ebenso wenig eine krankhafte Veränderung erkennen. Insbesondere nirgends eine Spur eines sklerotischen Herdes. Viel Mühe machte mir die Beurtheilung der Bindearme. Dieselben sind in der Vierhügelgegend auffallend blass gefärbt. Da aber an den Schnitten mit gefärbten Kernen durchaus keine Veränderung sichtbar ist, kann ich diese Blässe nur für eine mangelhafte Färbung, nicht für eine wirkliche Degeneration halten. Dazu kommt, dass die Bindearme in den tieferen Schnitten nach dem Kleinhirn zu ganz deulich hervortreten, wenn auch stets etwas blass und von auffallend geringem Umfang. Die übrigen bekannten grösseren Faserzüge (Schleife, hinteres Längsbündel, Commissuren, Balkenfaserung) alle deutlich vorhanden, wenn auch z. Th. etwas blass gefärbt. Kleinhirn von etwa normaler Grösse. Marksubstanz und Rinde desselben scheinbar ganz normal.

Auch mehrere peripherische Nerven wurden untersucht, ohne dass ich irgend etwas Krankhaftes finden konnte. An den Muskeln (Extensoren an den Vorderarmen wurden untersucht) ist keine besondere Atrophie der Fasern auffallend, kein Verlust der Querstreifung. Nur einen auffallenden Befund muss ich erwähnen, den wir an Muskelstückchen machten, die in Osmiumsäure gelegen hatten. Hier sieht man stellenweise neben zahlreichen durchweg normalen Fasern in einzelnen Fasern umschriebene Stellen mit den Zeichen des Zerfalls und zahlreichen kleinen schwarzen Fetttröpfchen. Ich kann mir diesen Befund nicht recht erklären, vermuthe aber einen Zusammenhang mit den häufigen starken epileptiformen Anfällen, welche Patient in der letzten Zeit vor seinem Tode gehabt hat. Vielleicht handelt es sich um kleine mechanische Muskelzerreissungen und Zertrümmerungen einzelner Faserstellen durch die starken Muskelkrämpfe. Es wäre interessant zu untersuchen, ob sich ähnliche Veränderungen in den Muskeln auch sonst nach vorhergegangenen epileptiformen Convulsionen nachweisen lassen.

Also — auch die mikroskopische Untersuchung hatte im Wesentlichen ein ganz negatives Ergebniss. Die einzige überhaupt

nachweisbare und noch dazu recht geringe, fast zweifelhafte Veränderung ist eine schwache Degeneration der PyS im Rückenmark. So viel konnte man mit absoluter Sicherheit sagen, dass es sich in unserem Krankheitsfall nicht um eine multiple Sklerose gehandelt hat. In mehreren hundert Schnitten durch das gesammte Centralnervensystem konnte nicht ein einziger sklerotischer Herd gefunden werden.

Nachdem dies festgestellt worden war, fiel mir alsbald die im Jahre 1883 von C. Westphal im „Archiv für Psychiatrie" unter dem Titel „Ueber eine dem Bilde der cerebrospinalen grauen Degeneration ähnliche Erkrankung des centralen Nervensystems ohne anatomischen Befund" veröffentlichte Arbeit ein. Unter der „cerebrospinalen grauen Degeneration" versteht Westphal die multiple Sklerose. Es mag mir gestattet sein, hier zum Vergleich einen kurzen Auszug aus den Westphal'schen Fällen mitzutheilen.

Fall I von Westphal. Joseph N. Arbeitsbursche. Der Vater des Patienten und 4 Geschwister desselben sollen an „Veitstanz" gelitten haben. Das Leiden des Patienten begann in seinem 18. Lebensjahre mit Schwäche der oberen und unteren Extremitäten, Doppeltsehen.

Die objective Untersuchung ergab Anfangs nur unbestimmte Symptome. Erst 6 Jahre später trat ausgesprochene Steifigkeit und Unsicherheit der Beine, starkes Zittern der Arme bei Bewegungen ein. „Patient kann nicht allein essen, da durch das Zittern alles verschüttet werden würde." Intelligenz hat abgenommen, deutlicher Schwachsinn. Sprache unvollkommen, näselnd, „nicht gerade scandirend". Sensibilität, Blase, Mastdarm normal. Lebhafte Sehnenreflexe. Zittern des Kopfes, der Zunge, des Unterkiefers, der Mundmusculatur. Verlangsamung aller Bewegungen. Sprache schliesslich ganz unverständlich. Schlucken bis zuletzt ganz gut. Seit Beginn der Erkrankung „im Gesicht und am oberen Theil des Rumpfes zahlreiche Acnepusteln und Comedonen". — Tod an Entkräftung 9 Jahre nach Beginn der Erkrankung. Autopsie: „Die weisse Substanz des Gehirns ist äusserst anämisch, sehr derb, namentlich in den hinteren Partien." Im Uebrigen kein abnormer Befund, keine Herderkrankung, keine Strangerkrankung, auch nicht bei mikroskopischer Untersuchung.

Fall II von Westphal. Schuhmacher B. Hereditär-nervöse Beanlagung (Epilepsie und Melancholie in der Familie). Patient erkrankt bald nach einem Typhus im 30. Lebensjahr mit Schwäche der Beine, taubem Gefühl in den Händen. Sehr langsame Zunahme der Erscheinungen. Später Störung und Erschwerung der Sprache. Mangelhafte Articulation und offenbares Scandiren (Patient „sagt Vaa—taar—land statt Vaterland"). Starkes Zittern der Arme und Beine, welches indessen „keinen rhythmischen Charakter hat und in ganz regellosen Bewegungen erfolgt". Steifigkeit der Beine, sehr unvollkommener, spastischer Gang („beim Auftreten berührt der Hacken nicht den Boden"). Erhöhte Sehnenreflexe. Ausgesprochene „paradoxe Contraction". Deutliche psychische Störungen, insbesondere wiederholt „starke Wuthanfälle". Im Laufe der Jahre mehrmals apoplectiforme Anfälle mit vorübergehenden hemiplegischen Erscheinungen. Wiederholte auffallende Besserungen mit nachfolgender

Verschlimmerung. Zeitweise Schmerzen in den Extremitäten und auch leichte Sensibilitätsstörungen. Keine erheblichen Blasenstörungen. Tod nach ca. 10jähriger Krankheit an Entkräftung. Autopsie: vollkommen negativer Befund, auch bei der mikroskopischen Untersuchung.

Es bedarf keiner ausführlicheren Begründung, dass diese beiden Fälle Westphal's in ihrem klinischen Verlauf eine sehr grosse und auffallende Aehnlichkeit mit unserer oben mitgetheilten Beobachtung zeigen. In der epikritischen Besprechung seiner Fälle hebt Westphal als besonders charakteristisch hervor 1) die Sprachstörung, 2) die Verlangsamung der Bewegungen in den Augen- und Gesichtsmuskeln, verbunden mit dem eigenthümlichen starren Gesichtsausdruck, 3) die psychischen Störungen (die geistige Schwäche und die grosse psychische Reizbarkeit), 4) die apoplectiformen Anfälle, 5) das starke Zittern in den Extremitäten und die spastischen Erscheinungen nebst erhöhten Sehnenreflexen, paradoxer Contraction und motorischer Schwäche, 6) die Geringfügigkeit der Sensibilitätsstörungen und das völlige Intactbleiben der Blasen- und Mastdarmfunctionen.

Wegen der Combination aller dieser Symptome hatte Westphal ebenso wie ich in meinem Falle zu Lebzeiten der Kranken mit grösster Wahrscheinlichkeit eine „multiple graue Degeneration des Centralnervensystems" (d. h. eine multiple Sklerose, wie wir jetzt zu sagen pflegen) angenommen und war daher ebenfalls äusserst erstaunt, bei der Autopsie in beiden Fällen einen völlig negativen Befund zu erhalten. Er zog aus diesen Beobachtungen den Schluss, dass es „eine allgemeine Neurose giebt, die man vielleicht, wenn auch nicht sehr glücklich als Pseudosklerose bezeichnen könnte, welche weder in ihren Symptomen, noch in ihrem Verlauf von dem am häufigsten vorkommenden Symptomencomplex der multiplen cerebrospinalen grauen Degeneration unterschieden werden kann".

Ich glaube also berechtigt zu sein, den Fall W. mit den beiden erwähnten Westphal'schen Beobachtungen in eine Kategorie zu bringen. Es handelt sich meines Erachtens mit der allergrössten Wahrscheinlichkeit um dieselbe eigenartige und bisher erst wenig bekannt gewordene Krankheitsform. Denn, soviel mir bekannt, ist nach der Westphal'schen Arbeit, obwohl seit dem Erscheinen derselben 14 Jahre verflossen sind, keine einzige ähnliche Beobachtung veröffentlicht worden. Wenn P. Marie[1]) die Westphal'schen Fälle einfach zur „Hysterie" rechnen will, so kann ich hierin ebenso wie Oppenheim (Lehrbuch,

1) Traité de Médecine publié sous la direction de MM. Charcot, Bouchard, Brissaud. Tome VI. Maladies intrinsèques de la moëlle épinière par P. Marie. p. 362.

S. 245) dem verehrten Collegen durchaus nicht zustimmen. Es heisst den Begriff der Hysterie gänzlich verkennen, wenn man eine mit den schwersten, keineswegs psychogen entstandenen nervösen Symptomen stetig progressiv verlaufende und unmittelbar zum Tode führende Krankheit blos deshalb, weil wir mit unseren jetzigen Hülfsmitteln kein anatomisches Substrat derselben nachweisen können, als Hysterie bezeichnen will. Ich weiss natürlich sehr wohl, dass die Hysterie unter der fast vollkommen täuschenden Maske der multiplen Sklerose auftreten kann, und habe derartige Fälle wiederholt selbst beobachtet. Stets ergab aber die genaue Untersuchung doch sehr bald gewisse unzweifelhaft hysterische Symptome und stets konnten durch eine geeignete psychische Behandlung die Erscheinungen bald rascher, bald langsamer zum Verschwinden gebracht werden. Sicher spielt also die Hysterie bei der Diagnose der multiplen Sklerose und daher auch der Pseudosklerose eine wichtige Rolle. In den Westphal'schen Fällen und in dem meinigen war überhaupt von Hysterie gar keine Rede.

Ich bin nun aber in der Lage, noch eine zweite Beobachtung mittheilen zu können, die aller Wahrscheinlichkeit nach ebenfalls hierher gehört. Diese Beobachtung stammt bereits aus dem Jahre 1890. Sie hatte mich damals sehr interessirt; ich wusste aber mit ihr nicht viel anzufangen und jetzt erst nach der Section des Falles W. kam sie mir wieder ins Gedächtniss. So zeigt sich also aufs Neue, wie wir auch die sogenannten „unklaren Krankheitsfälle" nur ruhig objectiv und genau beobachten und sammeln sollen. Schliesslich fügt sich doch das Gleichartige zusammen, das Urtheil klärt sich, wir erkennen das Besondere, lernen es von dem Aehnlichen, aber Andersartigen unterscheiden, und so fügt sich langsam ein Stückchen Erkenntniss zum anderen.

Elise N., 10 Jahre altes Mädchen, aufgenommen in die Erlanger medic. Klinik am 5. Juli 1890, gestorben am 17. August 1890.

Die kleine Patientin ist das Kind eines herumziehenden Schaubudenbesitzers. Der Vater bringt es in die Klinik und erzählt, es sei bis jetzt im Bamberger Krankenhause behandelt worden, wo man ihm „Condylome" an den Geschlechtstheilen entfernt habe! Er und seine Frau seien gesund, ebenso zwei ältere Geschwister der Patientin. Das Kind sei früher auch gesund gewesen und fast 2 Jahre lang in Dresden in die Schule gegangen. Seit ca. 1 Jahre sei dasselbe krank. Nachdem der Vater diese sehr unvollständigen flüchtigen Angaben gemacht hatte, entfernte er sich, liess sein Kind in der Klinik zurück und — ward nie mehr gesehen!

**Status praesens.** Hübsches, zart und wohl gebildetes Kind, welches aber im höchsten Grade abgemagert, blass und ganz verschüchtert ist. Bei jeder noch so freundlich an dasselbe gerichteten Frage fängt es krampf-

haft zu weinen an. Es kann allein nicht stehen und gehen, und mit Mühe sitzen. Incontinentia alvi et urinae.

Im Gesicht und an den Augen sind keine Lähmungen vorhanden. Auch kein Nystagmus. Scheinbar gute Sehschärfe, normal reagirende Pupillen. In allen Gesichtsmuskeln, besonders in beiden Orbiculares oculi und im Orbicularis oris, doch auch in den Mundmuskeln beständiges Zittern und Zucken, welches sich beim Sprechen, Weinen und dgl. noch verstärkt und dann namentlich auch im Platysma beiderseits sehr deutlich wird. — Das Kind kann recht gut lesen. Die Sprache ist verständlich, aber nicht ganz normal, sie ist etwas stockend und undeutlich. Die Zunge wird mühsam und langsam vorgestreckt, zittert dabei.

Die im höchsten Grade abgemagerten Arme sind sicher nicht gelähmt, können vielmehr in allen Gelenken ausgiebig bewegt werden. Die Kraftlosigkeit dieser Bewegungen kommt wohl grösstentheils auf Rechnung der allgemeinen Schwäche und Abmagerung. Bei allen Bewegungen zeigt sich aber eine hochgradige Ataxie, eine zitternde Unsicherheit (kein rhythmischer Tremor). Auch in der Ruhe sieht man sehr häufig klonische Zuckungen in den Ober- und Vorderarmen, ebenso in den Händen und Fingern. Bei passiven Bewegungen der Arme ist ein deutlicher Muskelwiderstand zu überwinden. Ziemlich lebhafte Sehnenreflexe (Tricepssehne, Radiusköpfchen u. s. w.). Die Sensibilität scheint ganz normal zu sein.

Die unteren Extremitäten befinden sich in tonischer Streckstellung und bieten passiven Bewegungen recht erheblichen Muskelwiderstand dar. Activ scheinen sie in der That recht paretisch zu sein, wobei aber auch noch eine gewisse Ataxie zu Tage tritt. Einzelne Muskelzuckungen auch in den Beinen zu beobachten. Lebhafte Patellarreflexe, deutliches Fussphänomen. Normale Sensibilität und normale Hautreflexe.

Elektrische Erregbarkeit aller Nerven und Muskeln ganz normal. Harn und Stuhl ins Bett entleert. Der Harn trübe und eiterhaltig. Eitriger Ausfluss aus der entzündeten Vagina. Am After einige papilläre Wucherungen, die wie spitze Condylome aussehen. (Brieflicher Mittheilung zufolge sollen auch die in Bamberg entfernten Wucherungen spitze Condylome gewesen sein.)

Innere Organe (Herz, Lungen etc.) ohne Besonderheiten.

Unter der möglichst guten Pflege schien sich das arme Kind Anfangs etwas zu erholen. Es wurde zutraulicher, ruhiger und hatte enormen Appetit, bekam aber noch immer oft Anfälle von krampfhaftem Weinen.

Am 17. Juli nahm ich nochmals eine genaue Untersuchung vor. Im Gesicht und in den Fingern war noch immer das fast beständige Zucken und Zittern vorhanden. Die Sprache ist besser geworden, so dass sie jetzt ganz gut verständlich und nicht erheblich scandirend ist. Bei Bewegungen der Arme starke Ataxie. Die Beine paretisch (Stehen und Gehen unmöglich), aber noch beweglich, dabei ebenfalls ausgesprochene Ataxie. Erhöhte Sehnenreflexe. Normale Sensibilität.

Das Kind klagt nicht über Kopfschmerzen, sieht und hört gut. Kein Nystagmus.

25. Juli. Zustand im Allgemeinen unverändert. Fortdauernde Neigung zum Weinen. Sagt das Kind ein kleines Gebet her, so fängt es ruhig mit leiser Stimme an. Bald aber steigert sich die Stimme zu einem förmlichen Geheul, wobei dann die Worte ganz unverständlich werden.

30. Juli. Trotz sorgsamer Behandlung der Vaginitis noch immer eitriger Ausfluss. Temperatur heute 39,5°.

10. August. Allgemeinzustand verschlimmert. Anhaltendes Fieber, rascher Puls. Beide Beine leicht ödematös. Patientin somnolent, schläft viel.

13. August. Das Kind ist sehr elend, es schreit und weint ohne ersichtlichen Grund oft stundenlang, bis es einschläft. Leib kahnförmig eingezogen. Genauere Untersuchung kaum möglich. Fortdauerndes Fieber, rascher kleiner Puls.

16. August. Collaps bis 32,0°.

17. August. Tod.

Auch in diesem Falle hatte ich zu Lebzeiten des Kindes mit grösster Wahrscheinlichkeit eine multiple Sklerose diagnosticirt. Sicher war dies auch der einzige bisher bekannte Krankheitsprocess, auf den man die beobachteten Krankheitserscheinungen beziehen konnte. Der „Intentionstremor", oder richtiger ausgedrückt, die starke Ataxie in den Armen und Beinen, verbunden mit der lebhaften Erhöhung der Sehnenreflexe und der spastischen Starre in den Beinen, dazu die zwar nur Anfangs deutliche Sprachstörung, das krampfhafte, zwangmässige Weinen, endlich das Fehlen aller Sensibilitätsstörungen liessen diese Diagnose wohl berechtigt erscheinen. Allein auch hier fand sich bei der Section nichts von den erwarteten Veränderungen!

Sectionsbefund. Im höchsten Grade abgemagerte kindliche Leiche. Das Schädeldach zeigt normale Dicke und äusserlich durchaus normale Configuration. An der Innenfläche tiefe Gefässfurchen und am Stirnbein in einer Ausdehnung von ca. 4—5 cm mehrere flache leistenförmige Osteophyten. — Die Dura mater mässig injicirt, im vorderen Abschnitt eine kleine (ca. hirsekorngrosse) frische Hämorrhagie. Innenfläche der Dura glatt und glänzend. Beim Ablösen der Dura fliesst verhältnissmässig reichlich wässrige Flüssigkeit ab. Die weichen Häute leicht und glatt löslich, stark injicirt, einige Gefässe thrombosirt. An der Gehirnoberfläche sind die Gyri normal gewölbt, die Sulci ziemlich tief, ausgefüllt mit klarer wässriger Flüssigkeit. Der Balken ist ziemlich stark gewölbt.

Das Gehirn von normaler Gestaltung. Die Rindensubstanz grauröthlich, die Marksubstanz gelblich-weiss, mit mässig zahlreichen Blutpunkten.

Auffallend ist die derbe Consistenz des Marks, welche namentlich im Occipitalhirn fast lederartig ist. Sonst ist aber von einzelnen sklerotischen Herden oder sonstigen Herderkrankungen nichts zu bemerken.

Die Seitenventrikel sind erweitert und enthalten reichliche klare wässrige Flüssigkeit.

Der Sinus transversus ist thrombosirt, auch im Sinus longitudinalis ein älterer Thrombus.

Am Rückenmark makroskopisch keine besondere abnorme Veränderung wahrzunehmen.

Die mikroskopische Untersuchung des Rückenmarks und Gehirns wurde von mir, wenn auch nicht so vollständig wie im Falle W., so doch mit hinlänglicher Genauigkeit vorgenommen. Ich besitze

noch jetzt zahlreiche gut gelungene Weigert-Präparate aus verschiedenen Höhen des Rückenmarks und aus den Grosshirnhemisphären. Nirgends die Spur eines sklerotischen Herdes. Die Präparate haben durchweg ein völlig normales Ansehen, nur dass auch hier in den oberen Theilen des Rückenmarks eine Andeutung von einer leichten Degeneration in der Gegend der PyS vorhanden ist. Dies ist aber auch die einzige und noch dazu zweifelhafte, jedenfalls keineswegs stark ausgeprägte, nachweisbare krankhafte anatomische Veränderung. In den derb („sklerotisch") sich anfühlenden Theilen des Gehirns zeigt sich mikroskopisch ein scheinbar völlig normaler Fasergehalt.

Genau wie im Falle W. war also hier der Sectionsbefund ein fast ganz negativer. Von einer multiplen Sklerose insbesondere ist wiederum keine Rede. Bei der makroskopischen Untersuchung fiel nur — im Gegensatz zum Fall W. — die Consistenzvermehrung der Gehirnsubstanz auf, welche namentlich im Occipitalhirn auffallend stark war. Auch hier konnte aber die mikroskopische Untersuchung keine abnorme Gewebsveränderung nachweisen. Auf den gut gefärbten Weigert-Präparaten der Gehirnsubstanz sieht man ein dichtes schwarzes Fasernetz, scheinbar ohne jede Vermehrung des Zwischengewebes. Sieht man also von der gewissermassen nur physikalisch, aber nicht histologisch charakterisirten ungewöhnlichen Consistenz des Gehirns ab, so war der anatomische Befund ein völlig negativer und bei der entschiedenen Aehnlichkeit der klinischen Symptome glaube ich berechtigt zu sein, auch diesen Fall mit dem vorigen und den beiden Westphal'schen Fällen zu einer zusammengehörigen Gruppe zu vereinigen.

Selbstverständlich wäre es nun ein gar zu voreiliges Beginnen aus vier Fällen — den beiden Westphal'schen und den beiden meinigen — schon ein abgerundetes Krankheitsbild dieser neuen, sonst noch fast gar nicht beachteten besonderen Krankheitsform ableiten zu wollen. Immerhin will ich doch versuchen, einen kurzen zusammenfassenden Ueberblick über die Symptomatologie und die sonstigen in Betracht kommenden Verhältnisse dieser vier Fälle zu geben. Hieran anknüpfend können dann spätere Beobachter das Fehlende und Unvollständige ergänzen, das Unwesentliche beseitigen.

Nach den bisherigen Erfahrungen scheint die Krankheit sich vorzugsweise im jugendlichen Lebensalter zu entwickeln. Berücksichtigt man den Beginn der Krankheitserscheinungen, so fällt dieser bei den beiden Westphal'schen Fällen[1]) ins 18. bez. 30. Lebensjahr, in meinen beiden Fällen ins 12. bez. 9. Lebensjahr. Dieses Auftreten der Krankheit im jugendlichen

1) Ich werde im Folgenden der Einfachheit halber die beiden Westphal'schen Beobachtungen als W 1 und W 2, meine beiden eigenen als S 1 und S 2 bezeichnen.

Alter wird später noch einmal betont werden, wenn wir auf die, wie mir scheint, verwandten Fälle von „diffuser Hirnsklerose" zu sprechen kommen. Besondere ursächliche Momente sind nicht bekannt. Hervorgehoben muss werden, dass ein direct familiäres oder hereditäres Vorkommen der Krankheit bisher nicht beobachtet worden ist. Höchstens kann man bei W1 und W2 von einer „allgemeinen nervösen Veranlagung" sprechen, welche aber, wie unser Fall S1 zeigt, auch keineswegs immer vorhanden zu sein braucht. Auch von besonderen Veranlassungsursachen ist nichts bekannt. Aeussere toxische und berufliche Schädlichkeiten kommen kaum in Betracht. Erwähnung verdient nur der Umstand, dass bei W2 die Krankheit im Anschluss an einen Typhus aufgetreten zu sein scheint, ein Verhalten, welches mit ähnlichen Erfahrungen (z. B. Auftreten einer hereditären Ataxie nach Typhus u. a.) in Analogie steht. Sehr wichtig ist es zu betonen, dass die meisten Kranken vor dem Beginn ihres Leidens körperlich und geistig durchaus normale Individuen waren. Nur bei W1 heisst es, dass der Patient „stets sehr schwächlich war, ohne krank zu sein". Nach allem bisher Bekannten und nach unseren heutigen allgemeinen ätiologischen Anschauungen dürfte es sonach am nächsten liegen, die Krankheit zu den „endogen entstehenden" zu rechnen. Indessen will ich noch keine feste Ansicht äussern, zumal wir später bei der „diffusen Hirnsklerose" auf die Möglichkeit der ursächlichen Bedeutung einer hereditären Syphilis werden hinweisen müssen.

Schon bei den ersten auftretenden Krankheitserscheinungen und ebenso im ganzen späteren Verlauf der Pseudosklerose zeigt es sich, dass das motorische System, die Motilität, ganz vorzugsweise von der Krankheit in Mitleidenschaft gezogen wird. Motorische Störungen des Ganges und des Gebrauches der Arme sind es, welche das Herannahen der Krankheit zuerst anzeigen. Ob hierbei von Anfang an mehr eine Parese oder spastische Erscheinungen oder gar Ataxie und Zitterbewegungen in Betracht kommen, lässt sich schwer entscheiden. Hat die Krankheit schon eine gewisse Höhe erreicht, so zeigen sich die Symptome von Seiten der Motilität in sehr verschiedener Weise.

Allein, dies muss von vornherein betont werden, zu wirklichen und vollständigen dauernden Lähmungen kommt es, wie es scheint, nur selten oder erst in der allerletzten Zeit, wo die Erscheinungen durch die allgemeine Schwäche und hinzugetretene Complicationen (wie z. B. die scorbut-ähnliche Erkrankung bei W2) gänzlich verwischt werden. Im Fall W1, welcher 1886 erkrankte, heisst es noch bei der Untersuchung im Jahre 1874, ein Jahr vor dem Tode des Patienten: „vollständige Lähmungen sind nicht vorhanden". Bei W2 waren zwar wiederholt vorübergehend längere Zeit entschieden starke Paresen und

Lähmungen in einzelnen Muskelgebieten (Schultermuskeln, rechtsseitige Hemiplegie u. a.) vorhanden. Diese Erscheinungen besserten sich aber stets wieder oder verloren sich sogar zum Theil vollständig, so dass es noch im Jahre 1879 (die Krankheit hatte 1871 begonnen, der Tod trat 1881 ein) heisst: „Bewegungen der Arme wieder vollkommen frei; Patient geht mit einer Krücke umher, kann auch ohne Stütze kurze Zeit allein stehen". In meinem Fall S 1, wo die Krankheit 1887 begonnen hatte, konnte Pat. October 1896 (der Tod erfolgte Februar 1897) noch allein die Treppe hinunter gehen, und endlich ist auch bei S 2 in der Krankengeschichte ausdrücklich hervorgehoben, dass trotz der allgemeinen motorischen Schwäche weder in den Armen noch in den Beinen völlige Lähmung einzelner Muskelgebiete bestand. Diese Thatsachen hervorzuheben, scheint mir namentlich in Bezug auf den „negativen" anatomischen Befund wichtig zu sein (s. u.).

Im Gegensatz zu diesem Fehlen andauernder und völliger (etwa zu Muskelatrophie und dgl. führenden) Lähmungen sind vorübergehende und kürzere oder längere Zeit anhaltende motorische Schwächezustände etwas für die Pseudosklerose sehr Charakteristisches. In manchen Fällen treten förmliche apoplectiforme Anfälle auf, plötzliche Anfälle von Bewusstlosigkeit mit nachfolgender totaler, halbseitiger Lähmung, welche Tage lang andauern kann, dann aber wieder vollständig verschwindet. Solche Anfälle wurden bei W 2 und S 1 wiederholt in der ausgesprochensten Weise beobachtet. Sie erinnern durchaus an die ganz entsprechenden apoplectiformen Anfälle bei der multiplen Sklerose und beruhen ebenso wie diese wohl sicher nicht auf gröberen anatomischen Veränderungen (Blutungen, Embolien), sondern auf noch gänzlich unbekannten Functionsstörungen. Erhöhung der Eigenwärme nach diesen Anfällen konnte ich bei meinem Kranken nicht beobachten, nur eine starke Vermehrung der Pulsfrequenz.

Weit auffallender, als die Lähmungserscheinungen, sind aber bei der Pseudosklerose die oft sehr eigenthümlichen motorischen Reizerscheinungen. In erster Linie ist hier das Zittern zu erwähnen, welches namentlich in meinem ersten Falle in der eigenthümlichsten Weise vorhanden war. Das Zittern betraf hier fast nur die oberen Extremitäten und zeigte sich grösstentheils nur bei intendirten Bewegungen, vor Allem in den frei ausgestreckten Armen. Das Zittern hatte hier einen rein oscillatorischen Charakter. Da die Muskeln des Schultergelenks stark zitterten, so machten die ausgestreckten Hände ausgiebige Excursionen: ich verglich das Zittern am häufigsten mit den Schwimmbewegungen einer Meduse oder mit dem Flügelschlagen junger Vögel. Im Handgelenk waren die Oscillationen auch recht umfangreich, geringer waren sie im Ellenbogengelenk. Ihre Zahl in der Minute betrug

ca. 80—120 ganze Schwingungen. Ob diese regelmässigen oscillatorischen Zitterbewegungen etwas für die Pseudosklerose Charakteristisches sind, vermag ich nicht anzugeben. Ich habe sie in dieser Weise in sicheren Fällen von multipler Sklerose niemals gesehen, wohl aber in einem anderen Falle, welcher sich z. Z. noch in der hiesigen Kreisirrenanstalt befindet, früher aber längere Zeit in meiner Klinik behandelt wurde. Bei diesem Patienten, dessen ausführliche Krankengeschichte ich eventuell später nach erfolgter Section mittheilen werde, ähnelte das ganze Krankheitsbild sehr meinem Fall S 1 und bestanden insbesondere auch die groben oscillatorischen Zitterbewegungen der Arme. Von dem oscillatorischen Zittern bei der Paralysis agitans ist dieses Zittern ganz verschieden: es betrifft weit mehr die proximalen Gelenke, ist langsamer und viel ausgiebiger.

Sicher ist aber das oscillatorische Zittern nicht stets bei der Pseudosklerose vorhanden. Vielmehr tritt das Zittern oft auch in der gewöhnlichen unregelmässigen Form des Intentionszitterns oder der Intentionsataxie auf, wie sie bei der echten multiplen Sklerose meist vorhanden ist. Im Falle W 1 scheint das Zittern ebenfalls einen oscillatorischen Charakter gehabt zu haben, bei W 2 ist aber in der Krankengeschichte besonders hervorgehoben, dass das Zittern „keinen rhythmischen Charakter hat und in ganz regellosen Bewegungen erfolgt". In meinem Fall S 2 bestand ebenfalls kein eigentlich rhythmischer Tremor, sondern vorherrschend Ataxie und zitternde Unsicherheit der Bewegung. In diesem Falle traten auch einzelne unfreiwillige Muskelzuckungen sehr deutlich hervor: am stärksten waren sie in den Gesichtsmuskeln, welche von einem fast beständigen Zucken und unregelmässigen Zittern ergriffen waren. Bemerkenswerth erscheint mir, dass in keinem Falle deutlicher Nystagmus beobachtet wurde.

Zu den motorischen Erscheinungen müssen wir noch die Verlangsamung der Bewegung rechnen, auf welche namentlich Westphal hingewiesen hat. Auch in meinem Fall S 1 konnte sie festgestellt werden, freilich in keinem Muskelgebiet so hochgradig, als in der Sprachmusculatur. Die Verlangsamung der Sprechbewegungen war bei unserem Fall S 1 eines der auffallendsten Symptome; mit ihr hing unmittelbar zusammen das enorme „Scandiren" der gesprochenen Worte. Da Patient nicht rasch und mühlos die einzelnen Laute aussprechen konnte, musste er jeden Laut gewissermassen einzeln getrennt für sich mit besonderer Anstrengung bilden, und so entstand die stossweise, langsame, scandirte Sprache („Sch—w—al—b—e" u. s. w.), welche die Geduld des Fragenden manchmal auf eine harte Probe stellte. Man konnte hier deutlich sehen, dass das bekannte, auch bei der multiplen Sklerose zuweilen beobachtete Symptom der „scandirten Sprache" im

Wesentlichen nur der Ausdruck der Verlangsamung der Sprachbewegungen ist. Dasselbe motorische Phänomen lässt sich in geringerem Grade dann meist auch in anderen Muskelgebieten nachweisen, so z. B. beim Oeffnen und Schliessen der Hand u. a. — Ausser der scandirten Sprache kommt bei der Pseudosklerose aber auch eine directe Articulationsstörung vor, eine undeutliche „bulbäre" Sprache, beruhend auf direct mangelhafter, ungenügender Articulation der Sprachmuskeln (W 1, S 1 im vorgerückteren Krankheitsstadium). Sehr charakteristisch (S 1, W 2) ist ferner die Monotonie der Sprache, der Mangel an Modulation einerseits und andererseits das häufige „Ueberschnappen" der Sprache von den tieferen in die höheren Register. Endlich treten auch beim Sprechen oft die explosiven abnormen Innervationen auf, wodurch die Sprache zu einem förmlichen Geheul (S 2) werden kann, wie es scheint, namentlich unter dem Einfluss gewisser psychischer Affecte (Rührung und dgl.).

Hier mögen auch die eigenthümlichen Innervationsstörungen im Gebiete der Gesichtsmuskeln erwähnt werden, wie sie namentlich bei meinem Kranken S 1 sehr auffallend waren, z. Th. aber auch schon von W. erwähnt werden. Das Gesicht hat oft etwas eigenthümlich Starres, aber nicht wegen einer Schlaffheit, sondern wegen einer gewissen ständigen Contractur der Gesichtsmuskeln (der Mund ist in die Breite gezogen, die Stirn gerunzelt oder dgl.). Unter dem Einfluss psychischer Affecte (s. u.) kann sich ein förmlicher tonischer Krampf ausbilden. Wenn S 1 lachte, blieb der ins Breite verzogene und weit geöffnete Mund manchmal mehrere Secunden lang in dieser Stellung stehen. — Daneben zeigte sich bei S 1 auch eine auffallende Schwäche des Orbicularis oris: Patient konnte den Mund nicht ordentlich spitzen und gar nicht pfeifen.

Epileptiforme Anfälle wurden bei S 1 beobachtet, angeblich schon einmal ganz zu Beginn der Krankheit (? — kann auch ein apoplectiformer Anfall gewesen sein) und dann häufig in dem letzten Stadium der Krankheit vor dem Tode. Meist hatten die Anfälle eine gewisse, wenn auch nicht ganz rein ausgesprochene Halbseitigkeit und betrafen hauptsächlich die Muskeln des Halses in den oberen Extremitäten.

Der Tonus der Musculatur ist im Allgemeinen bei der Pseudosklerose erhöht. Namentlich in den Beinen ist meist spastische Rigidität der Muskeln in geringerem oder höherem Grade vorhanden. Dem entsprechend hat der Gang der Kranken, so lange er noch möglich ist, neben dem paretischen und atactischen auch meist einen spastischen Charakter. Bei S 1 waren ausserdem die starken Contracturen der Volarflexoren beider Handgelenke sehr auffallend, ebenso die Con-

tracturen der Wadenmuskeln. Letztere geben auch dem Gange ein weiteres eigenthümliches Gepräge: die Kranken gehen (und stehen) hauptsächlich auf den Fussspitzen.

Die Steigerung der Sehnenreflexe ist durchaus charakteristisch, da sie bisher, wenn auch in verschiedenem Grade, in allen Fällen beobachtet worden ist. Besonderheiten der Hautreflexe sind bisher nicht aufgefallen. Vielleicht verdient hervorgehoben zu werden, dass ich insbesondere auch die Bauchdecken- und Cremaster-Reflexe bei meinen Patienten normal fand, während bei der multiplen Sklerose diese Reflexe nach meinen Erfahrungen auffallend häufig vermisst werden. Doch bedarf es natürlich noch weiterer Beobachtungen, ehe sich entscheiden lässt, ob hierin wirklich ein irgendwie charakteristischer Unterschied zwischen der multiplen Sklerose und der Pseudosklerose liegt.

Westphal fand bei seinen beiden Kranken in besonders ausgeprägter Weise das von ihm so genannte Phänomen der „paradoxen Contraction" (Stehenbleiben des Fusses in krampfhafter Dorsalflexions-Stellung nach passiver Dorsalflexion des Fusses) und glaubte daher hierin ein für die Pseudosklerose besonders charakteristisches Symptom erblicken zu müssen. Ich habe in meinen Fällen besonders auf dieses Phänomen geachtet, dasselbe aber nicht finden können. Ich muss überhaupt gestehen, dass ich dieses von Westphal beschriebene Symptom noch nie in unzweifelhafter Weise beobachtet habe. Wo es scheinbar vorhanden war, schien es mir stets von Willkürbewegungen des Patienten abhängig zu sein. Jedenfalls sind also über diesen Punkt erst noch weitere Erfahrungen zu sammeln.

Die Sensibilität leidet, wie es scheint, bei der Pseudosklerose fast niemals in irgend erheblichem Maasse. Bei meinen beiden Kranken konnte gar keine Störung derselben gefunden werden, ebenso bei W 1. Der zweite Kranke Westphal's hatte zeitweise heftige Schmerzen in den Armen und Beinen und, wenn auch vorübergehend, anscheinend eine geringe Abstumpfung der Hautempfindlichkeit. Besonders hervorzuheben ist, dass keiner der Patienten — abgesehen von vorübergehenden apoplectiformen und epileptiformen Anfällen — über anhaltende Kopfschmerzen klagte. Ebenso fehlt ausgesprochenes Schwindelgefühl. — Die Functionen der Blase und des Mastdarms, sowie die sexuellen Functionen bleiben in der Regel völlig normal.

Bisher niemals ganz vermisst sind psychische Störungen. Einzelne Kranke (wie W 1) scheinen von vornherein etwas beschränkt gewesen zu sein. Von meinen beiden Patienten ist es aber sicher bekannt, dass sie früher gut begabte Kinder waren. Auch leidet die eigentliche Intelligenz, wenn überhaupt, meist erst in den späteren

Stadien der Krankheit. Eher kann ein gewisses läppisches und kindisches Wesen schon früher hervortreten. Besonders charakteristisch scheint aber die grosse psychische Reizbarkeit zu sein. Namentlich bei W 2, aber ebenso auch bei meinem Patienten S 1 traten wiederholt förmliche Wuthanfälle auf, in denen die Kranken gewaltsam und aggressiv sind, wie unsinnig toben und für ihre Umgebung geradezu gefährlich werden. Bei dem von mir beobachteten Patienten, dessen Krankengeschichte ich hier nicht mitgetheilt habe, weil derselbe sich noch am Leben befindet und die Diagnose daher nicht völlig sicher ist, traten die Wuthanfälle in solcher Heftigkeit auf, dass Patient mit einer Waffe auf seine Frau eindrang und deshalb in die hiesige Irrenanstalt gebracht werden musste. Gelegentlich können wohl auch noch andere psychische Störungen, Zustände von Verwirrtsein, Hallucinationen und dergl. auftreten.

In vorgerückteren Stadien der Krankheit tritt wohl oft eine grössere geistige Schwäche, geistige Stumpfheit und Apathie auf.

Im Anschluss an die Zeichen der gesteigerten psychischen Erregbarkeit ist hier nochmals das schon oben erwähnte explosive Zwangslachen und Zwangsweinen zu erwähnen. Demselben liegt in der That eine abnorme psychische Reizbarkeit zu Grunde, da derartige Kranke (z. B. mein Patient S 1) jeder Zeit durch irgend eine Bemerkung leicht traurigen Inhalts zum Weinen, dann aber durch einen kleinen Scherz sofort wieder zum Lachen gebracht werden können. Ausserdem kommt aber hierbei, wie oben schon hervorgehoben wurde, noch die abnorme psychomotorische Erregung hinzu, das Maasslose und Krampfhafte der Affectbewegungen, das Heulen beim Weinen, die unnöthigen Nebenbewegungen der Respiration und das weite Aufsperren des Mundes beim Lachen u. s. w. Alle diese Symptome kommen bekanntlich in derselben Weise auch bei der echten multiplen Sklerose vor, ausserdem, was sehr merkwürdig ist, bei der primären Pyramidenbahn-Degeneration [1]).

Zum Schluss dieser Uebersicht über die einzelnen Krankheitssymptome will ich noch zwei Erscheinungen erwähnen, um eventuell die Aufmerksamkeit späterer Beobachter darauf zu lenken, ohne aber schon jetzt sicher behaupten zu wollen, dass diesen Symptomen eine wesentliche Bedeutung zukommt. Das erste dieser Symptome ist die Phosphaturie, welche bei S 1 in so hohem Maasse bestand, wie ich sie sonst selten gesehen habe. Obwohl Patient keine Spur einer Blasenstörung hatte und auch — worauf ich besonders achtete — keine andere

1) Vgl. hierüber Brissaud, Leçons sur les maladies nerveuses. Paris 1895. p. 446 und Strümpell, Diese Zeitschrift. Bd. V. S. 240.

Kost bekam, als die meisten übrigen klinischen Patienten, war sein Harn stets nur sehr schwach sauer und enthielt (ohne jede Spur von Cystitis) Tag für Tag ein starkes Sediment von Phosphaten, wohl besonders von phosphorsaurem Kalk. Ob hier nur eine zufällige Eigenthümlichkeit vorlag, vermag ich nicht zu sagen. Doch verlohnte es sich wohl der Mühe, glaube ich, das Verhalten der Phosphatausscheidung im Harn bei verschiedenen Nervenkranken noch genauer zu untersuchen, als es bisher geschehen ist. So ist es z. B. gewiss schon manchem Nervenarzt aufgefallen, wie oft man starke Phosphaturie bei schweren Neurasthenikern findet. Freilich bedürfte es einer genauen quantitativen Untersuchung der Nahrung und der Phosphatausscheidung, um hier sichere Urtheile zu fällen.

Die andere Eigenthümlichkeit, die mir aufgefallen ist und die ich wenigstens kurz erwähnen will, ist die starke Acne-Entwicklung auf der Haut, welche unser Fall S 1 darbot und welche in noch höherem Maasse bei dem mehrfach erwähnten Patienten vorhanden ist, welcher z. Z. noch in der hiesigen Irrenanstalt behandelt wird. Ich würde dieses Umstandes gar nicht Erwähnung thun, wenn nicht auch Westphal bei seinem Fall W 1 die ungewöhnlich reichliche Entwicklung von Acnepusteln und Comedonen bemerkt hätte. Natürlich kann es sehr wohl ein reiner Zufall sein, dass die drei erwähnten Patienten neben ihrem seltenen Nervenleiden ein so häufiges Hautleiden hatten. Irgend ein causaler Zusammenhang zwischen beiden Krankheiten scheint mir auch ganz unwahrscheinlich. Nicht ganz unmöglich wäre es aber, dass beide Zustände sich gleichzeitig neben einander als Ausdruck einer abnormen Veranlagung des Talgdrüsen-Apparats in der Haut einerseits und des (gleichfalls ectodermalen) Nervensystems andererseits entwickelt hätten. Indessen bin ich natürlich weit entfernt, diese Möglichkeit irgendwie besonders zu betonen; ich hielt es nur nicht für ganz unnöthig, wenigstens auf die Thatsache der bisher mehrmals beobachteten starken Acne bei Kranken mit Pseudosklerose hinzuweisen.

Der Gesammtverlauf der Pseudosklerose ist ein sehr langsamer. Remissionen des Leidens wurden wiederholt beobachtet, dann neue Verschlimmerungen, namentlich im Anschluss an die apoplectiformen Anfälle. Im Allgemeinen hat das Leiden aber doch einen ausgesprochen langsam fortschreitenden Charakter und führt schliesslich durch allgemeine Schwäche und Erschöpfung zum Tode. Die Gesammtdauer des Leidens in den hier vorzugsweise berücksichtigten vier Fällen betrug 9 Jahre bei W 1, 10 Jahre bei W 2 und S 1, nur ca. $1\frac{1}{2}$ Jahre bei S 2.

Wie soll man es sich nun aber erklären, dass bei einer so langwierigen Krankheit, die unter den schwersten nervösen Erscheinungen zum Tode führt, bisher durchaus keine erheblichere anatomische

Veränderung des Nervensystems gefunden werden konnte? Dass es sich hier absolut nicht um rein psychogene Symptome, wie bei der Hysterie handelt, und dass die Krankheit daher, trotz des scheinbar negativen anatomischen Befundes, nicht die geringste nähere Verwandtschaft mit der Hysterie hat, habe ich schon oben hervorgehoben.

Das Erste, woran man hier zu denken hat, ist natürlich die Unzulänglichkeit unserer anatomischen Untersuchungsmethoden. Hier kommt nicht nur die Schwierigkeit in Betracht, feinere Veränderungen an den Nervenzellen nachzuweisen, sondern auch die völlige Unmöglichkeit, über zahlreiche Faserzüge überhaupt irgend ein Urtheil zu gewinnen. Im Rückenmark und zum Theil auch noch im Hirnstamm, wo wenigstens einige grosse Fasersysteme in gesonderter und uns bekannter Anordnung vorhanden sind, können wir wenigstens noch mit einiger Sicherheit ein Urtheil fällen, ob die Mehrzahl der Faserzüge in normaler Weise vorhanden ist oder nicht. Aber weiter aufwärts im Grosshirn, an den grossen Ganglien, in der Hemisphäre, im Kleinhirn, wer vermag da mit Sicherheit zu behaupten oder zu bestreiten, dass irgend ein Associationsbündel, irgend ein Stabkranz-Antheil, irgend eins der scheinbar unentwirrbar verschlungenen Fasersysteme, die zur Rinde oder zu den grossen Stammganglien in Beziehung stehen, degenerirt ist? Ich meine also, dass wir bis jetzt nur sagen können: die wenigen bekannten grossen Fasersysteme im Rückenmark und im Gehirnstamm zeigen bei der „Pseudosklerose" keine gröbere Degeneration. Ob in allen diesen Fällen nicht irgend welche anderen cerebralen Faserzüge einer Degeneration verfallen und ob nicht in gewissen Zellgruppen feinere Veränderungen vorhanden waren, darüber lässt sich noch gar nichts Sicheres aussagen. Ja, ich meine sogar, dass es bei noch sorgfältigerer Vergleichung zahlreicher Schnitte aus allen Theilen des Gehirns mit normalen Controlpräparaten — tadellose mikroskopische Technik vorausgesetzt — vielleicht schon jetzt gelingen könnte, mehr zu finden, als mir möglich war. Also Veranlassung zu weiteren anatomischen Untersuchungen ist noch genug vorhanden.

Allein — ist es denn von vornherein als bestimmt anzunehmen, dass man irgendwo im Nervensystem gröbere Veränderungen antreffen wird? Vergegenwärtigen wir uns einmal kurz diejenigen nervösen Erkrankungen, bei denen eine bestimmte Beziehung zwischen den klinischen Erscheinungen und dem charakteristischen anatomischen Befunde bis jetzt bekannt ist. Wir bemerken hierbei, dass es fast stets bestimmte nervöse Ausfallssymptome sind, die mit bestimmten anatomischen „Ausfalls-Veränderungen", d. h. Degenerationen verbunden sind. Wo ausgesprochene organische Lähmungen und Sensibilitätsstörungen vorhanden sind, können wir uns diese wohl kaum anders entstanden denken, als

durch irgend eine Zerstörung eines Theiles der motorischen oder sensorischen Bahn. Und diese Zerstörungen, Degenerationen u. dgl. der nervösen Theile sind es, welche sich anatomisch am leichtesten bemerkbar machen. Aber gerade solche Ausfallssymptome werden bei der Pseudosklerose so gut wie gar nicht beobachtet: die Sensibiltät bleibt intact, eigentliche dauernde Lähmungen treten, wie ich oben hervorgehoben habe, ebenfalls nicht auf. Was man beobachtet, sind vor Allem eigenthümliche Veränderungen (aber kein dauerndes Versagen) der Motilität, das Zittern, die Verlangsamung, die Steifigkeit, die Unsicherheit der Bewegungen, die Zuckungen, die apoplectiformen vorübergehenden Anfälle u. s. w. Die Störung ist etwa vergleichbar derjenigen, wenn eine Uhr in Unordnung gerathen ist, falsch schlägt, falsch geht, aber doch nicht stille steht. Kein Rad und keine Kette ist ganz zerbrochen, aber ihr Zusammenwirken ist kein richtiges mehr. Aehnliche Verhältnisse finden wir bei zahlreichen anderen schweren „Neurosen". Noch Niemand kennt die anatomischen Veränderungen bei der schweren tödtlichen Chorea, bei der unheilbaren Epilepsie, bei der unheilbaren Paralysis agitans u. a. Auch bei diesen Krankheiten handelt es sich nicht um Ausfallserscheinungen, sondern um abnorme Reizungszustände, um Störungen in der Oekonomie der Motilität: statt des normalen Aufspeicherns und Ausgebens der motorischen Kraft eine beständige zwecklose Verausgabung oder gar ein plötzliches völliges Vergeuden derselben.

Also auch diese Betrachtungen können es uns verständlich machen, warum unsere anatomischen Nachforschungen bei der Pseudosklerose bisher ohne Erfolg gewesen sind. Gewiss können wir uns auch die Erscheinungen dieser Krankheit nicht ohne anatomisches Substrat denken; aber die anatomische Veränderung scheint mehr die Nebenbahnen und Verbindungslinien zu betreffen, als die bekannten grossen Hauptzüge der Nervenleitung. Sitzt sie aber in den Zellen, so scheint es sich weniger um völlige Zerstörungen derselben, als vielmehr um feinere Veränderungen zu handeln, welche die Function nicht aufheben, sondern nur schädigen.

Indessen, ein völlig negativer Befund am Centralnervensystem hat sich doch auch bei der Pseudosklerose nicht stets ergeben. Zunächst konnte ich in meinen beiden Fällen eine ganz leichte, undeutliche Degeneration im oberen Theil der PyS des Rückenmarks erkennen. Es bedarf keiner näheren Begründung, dass dieser geringe Befund nicht ausreichend ist zur Erklärung des schweren Krankheitsbildes. Seine Bedeutung sehe ich nur darin, dass er überhaupt hinweist auf das Vorhandensein gröberer materieller, wenn auch bis jetzt zum grössten Theil nicht nachweisbarer Veränderungen im Centralnervensystem. Ausser-

dem fand sich aber in unseren vier oben erwähnten Fällen zweimal eine eigenthümliche Anomalie vor, die ich um so mehr hervorheben muss, weil sie den Uebergang vermittelt zwischen der Pseudosklerose und einer anderen damit vielleicht verwandten, klinisch jedenfalls sehr ähnlichen Erkrankung, der sogenannten „diffusen Hirnsklerose". In dem Sectionsbericht des ersten Westphal'schen Falles heisst es: „Die weisse Substanz des Gehirns ist äusserst anämisch, sehr derb, namentlich in den hinteren Partien", und in meinem zweiten Falle lautet die Beschreibung des Gehirns: „Auffallend ist die derbe Consistenz des Markes, welche namentlich im Occipitalhirn fast lederartig ist". Also in beiden Fällen fand sich eine auffallende Consistenzvermehrung der weissen Gehirnsubstanz, welche zwar, wie ich durch die mikroskopische Untersuchung nachweisen konnte, nicht durch eine sicher nachweisbare gröbere histologische Veränderung bedingt war, aber doch jedenfalls in irgend einer feineren materiellen Störung ihren Grund haben musste. Sicher haben derartige derbe, „sklerotische" Partien keine nähere Aehnlichkeit mit den Herden der echten „multiplen Sklerose", welche sich ja bekanntlich mikroskopisch ungemein leicht und scharf von der normalen Gehirnsubstanz unterscheiden lassen. Allein gerade diese, ihrem Wesen nach noch so wenig aufgeklärte derbe Beschaffenheit der Gehirnsubstanz findet man bei gewissen anderen Fällen in noch ausgeprägterer Weise, und derartige Fälle hat man dann geradezu als „diffuse Hirnsklerose" bezeichnet. Ich besitze schon seit Jahren eine noch aus meiner Leipziger Assistentenzeit stammende, aber bisher nicht veröffentlichte, hierher gehörige eigene Beobachtung nebst zahlreichen von diesem Falle stammenden guten anatomischen Präparaten. Auch diese Beobachtung fiel mir jetzt bei der Beschäftigung mit der Pseudosklerose sofort ein, da sie eine unverkennbare klinische Aehnlichkeit mit den oben beschriebenen Fällen hat. Ich gebe die Krankengeschichte hier fast ganz wortgetreu ebenso wieder, wie ich sie während der Jahre 1879—1881 abgefasst habe.

Elisabeth Honoré, 11 Jahre alt. Aufgenommen in die Leipziger medicinische Klinik am 23. October 1879. Gestorben daselbst am 24. April 1881.

Das Kind stammt aus einer Familie, in welcher bereits vielfach Erkrankungen des Nervensystems vorgekommen sind. Der Vater lebt noch, leidet seit 6 Jahren an einer hochgradigen typischen Tabes dorsalis. Ueber eine luetische Infection desselben ist nichts bekannt. Ein Bruder der Mutter ist geisteskrank, ein Vetter der Mutter war epileptisch und hat sich erschossen, ein Onkel der Mutter ist ebenfalls geisteskrank und wird zur Zeit in Hubertusburg verpflegt. Die Grossmutter mütterlicherseits lebt noch; sie soll eine äusserst exaltirte Frau sein.

Die Patientin ist von jeher ein stilles, schwer zugängliches Kind gewesen, aber von guten geistigen Anlagen. In der Schule hat sie sich

früher, namentlich im Rechnen stets ausgezeichnet. Seit $1^1/_2$ Jahren aber hat das Kind sich in seinem Wesen geändert, ist noch schüchterner und stiller geworden, kam in der Schule nicht mehr recht fort, weshalb es oft von der Stiefmutter gescholten und bestraft wurde. Ausserdem leidet es seit jener Zeit an kurzen Schwindelanfällen, so dass es öfters hingefallen sein soll. Vor einigen Monaten war es eines Morgens plötzlich „wie blind", stiess beim Gehen an die Wände an und hatte Zittern und eigenthümliche Zuckungen in der rechten Seite. Nach einigen Tagen besserte sich der Zustand, so dass Patientin wieder in die Schule geschickt werden konnte. Aber sie war seit der Zeit noch unbesinnlicher wie früher, machte im Lernen gar keine Fortschritte mehr und musste aus der Schule genommen werden.

Im Uebrigen befand sie sich bis vor 14 Tagen noch ziemlich wohl, konnte gut gehen und sprechen, war beim Essen durchaus reinlich, konnte noch richtig lesen und schreiben. Am 12. October 79 bekam sie plötzlich wieder einen Schwindelanfall, fiel um und seitdem ist der Zustand sehr verschlechtert. Die linke Seite soll danach wie gelähmt gewesen sein. Oefter traten Zuckungen im linken Arm und Bein ein. Mehrmals hatte das Kind starkes Erbrechen. Seitdem kann Patientin weder gehen noch stehen, ist geistig viel schwächer geworden und lässt den Stuhl und Harn ins Bett gehen. Am 18. October wurde sie ins Spital gebracht, zuerst irrthümlicher Weise auf die chirurgische Abtheilung und von da am 23. October in die medicinische Klinik.

**Status praesens.** Im Gesicht wohl aussehendes, aber am Rumpf und den Extremitäten dürftig genährtes Kind. Herabgesunkene Rückenlage, aus welcher es sich allein nicht aufrichten kann. Gesichtsausdruck wechselnd, meist aufmerksam und theilnehmend, zuweilen aber wie abwesend und ausdruckslos.

Bei der Unterhaltung mit dem Kinde werden nur die allereinfachsten Fragen richtig beantwortet und auch diese oft erst nach langem Warten und nochmaliger Wiederholung. Aus eigenem Antrieb spricht das Kind fast gar nicht. Sehr auffallend ist der häufige, rasche und unmotivirte Wechsel in der Stimmung des Kindes, der plötzliche Uebergang vom Lachen zum Weinen. Spielt man mit dem Kinde, so lacht es freundlich, schlägt mit den Händchen zu und dgl. — auf einmal verändert sich ohne jeden Anlass sein Gesicht und nimmt einen ganz weinerlichen Ausdruck an, bis das Kind plötzlich wieder lacht und weiter spielt. Die wenigen Worte, die man aus demselben herausbringt, spricht es zwar etwas undeutlich, aber doch vollständig richtig und verständlich aus. Zum Nachsprechen von vorgesagten Worten, zum Benennen gezeigter Gegenstände oder Bilder ist es nicht zu bewegen. Vom Einmaleins, welches das Mädchen früher sehr gut gekonnt hat, sagt es jetzt blos noch $2 \times 2 = 4$ richtig, alle übrigen Fragen bleiben unbeantwortet.

Schädelform ohne Besonderheiten, Kopfumfang 51 cm, Augen- und Augenlider gut beweglich. Pupillen etwas träge, aber deutlich reagirend. Kein Nystagmus. Augenspiegelbefund, Sehvermögen und Gehör normal. Im Gesicht keine Lähmung. Die Zunge deviirt beim Herausstrecken stark nach links. Schlingact ungeschickt, Pat. verschluckt sich häufig, eine deutliche Lähmung am weichen Gaumen ist aber nicht zu bemerken.

Von den Armen wird der linke meist etwas ungeschickt gehalten, ist herabgesunken und an den Rumpf adducirt. Er ist jedoch keineswegs gelähmt, sondern kann ebenso wie der rechte Arm in allen Gelenken ausgiebig bewegt werden. Die rohe Kraft beider Arme ist verhältnissmässig gut. Bei allen willkürlichen Bewegungen bemerkt man aber in beiden Armen ein ziemlich starkes Intentionszittern. Bei ruhiger Lage findet kein Zittern in den Armen statt, nur sieht man zuweilen in den Fingern kleine Zuckungen und unfreiwillige Bewegungen, z. Z. rechts häufiger als links.

Die Muskeln sind schlaff, aber nirgends eigentlich atrophisch und zeigen, wie die Nerven, normale elektrische Erregbarkeit. Keine Contraturen.

Die Sensibilität ist erhalten; nach leichten Nadelstichen fängt die Kleine sofort an laut zu weinen.

An beiden Armen besteht eine starke Steigerung aller Sehnen- und Periostreflexe. Auch die directe mechanische Erregbarkeit der Muskeln ist sehr lebhaft.

Die Beine liegen gestreckt dicht nebeneinander im Bett, die Füsse plantarflectirt, die Zehen dorsalflectirt. Alle passive Bewegungen stossen auf einen deutlichen mässigen Muskelwiderstand; am stärksten ist die Contractur der Wadenmuskeln und der Adductoren des Hüftgelenks. Im Bett kann Pat. beide Beine gleich gut an den Rumpf heranziehen und wieder ausstrecken. Sie ist jedoch absolut nicht im Stande, allein zu gehen oder zu stehen.

Die Sensibilität der Haut an den Beinen ist anscheinend normal, ebenso sind die Hautreflexe normal. Beiderseits sehr starke Patellarreflexe und deutliche Achillessehnen-Reflexe. Ein dauernder Fussclonus ist jedoch nur zuweilen und nicht für lange Zeit hervorzurufen.

Harn und Stuhl werden ins Bett entleert.

An den inneren Organen ist nichts Abnormes nachweisbar. Das Kind hat kein Fieber.

November 1879. Deutliche Besserung des Zustandes. Das Kind ist etwas lebhafter und geistig regsamer geworden. Das Zittern in den Armen hat nachgelassen. Pat. kann wieder sitzen und macht, geführt, auch bereits tägliche Gehversuche. Die Zungenabweichung nach links ist ganz verschwunden. Sehnenreflexe an den Beinen sehr erhöht: nach einem Schlag aufs Ligamentum patellae tritt zuweilen ein anhaltendes Zittern des ganzen Beins ein. Fussphänomen dagegen stets nur kurz und unvollkommen.

Die Intelligenzabnahme ist immer noch deutlich hervortretend. Pat. spricht wenig und bewegt sich dabei stets nur in einem sehr kleinen Gedankenkreise. Sie spricht fast immer dieselben kleinen Sätze aus, erzählt von ihrem Vater, ihrer Puppe und dgl. Rechnen, Lesen und Schreiben hat sie fast ganz verlernt. Harn und Stuhl wird oft ins Bett entleert.

December 79. Pat. kann jetzt, ohne geführt zu werden, durch die ganze Stube gehen. Sie geht breitbeinig, mit kleinen, unsicheren Schritten, in den Knien spastische Steifigkeit, dabei die beiden Arme zitternd und balancirend ausgestreckt.

Sensibilität am ganzen Körper intact. Reflexe wie bisher.

Psychisches Verhalten unverändert. Das Kind beschäftigt sich auffallend gern mit ganz kleinen Sachen, die sie im ganzen Zimmer zusammensucht (kleine Papierstücke, Schmutzkrümelchen, Perlen und dgl.).

# VI.

(Aus der medic. Abtheil. des allgem. Krankenhauses zu Gothenburg.)

## Zur Kenntniss der Dermatomyositis.

Von

**H. Köster,**

Oberarzt.

Die Zahl der bisher veröffentlichten Fälle des von Unverricht als Dermatomyositis bezeichneten Symptombildes ist bisher noch immer recht gering; zusammen dürften wohl einige und zwanzig Fälle, wenn man an den von Unverricht gegebenen Kriterien festhält, veröffentlicht worden sein. Man kann jedoch kaum sagen, dass die in der letzten Zeit veröffentlichten Beobachtungen unsere Kenntnisse des Wesens der Krankheit wesentlich erweitert haben; nur das ursprünglich geschilderte Krankheitsbild ist in so fern modificirt worden, als wir jetzt wissen, dass dasselbe nicht unbedeutend variiren kann, dass nicht alle die ursprünglich als charakteristisch angenommenen Symptome immer vorhanden zu sein brauchen, sondern eines oder sogar mehrere fehlen können; dass weiter der Verlauf nicht chronisch sein kann; und dass endlich die Prognose der Fälle nicht so schlecht ist, wie die zuerst veröffentlichten Fälle es befürchten liessen. Unverricht hat das in dieser Hinsicht Bemerkenswerthe in Eulenburg's Encyclopädischen Jahrbüchern zusammengefasst.

Die weitere Veröffentlichung ähnlicher Beobachtungen dürfte deshalb berechtigt sein und erlaube ich mir im Folgenden über einige hier gemachte Erfahrungen, sowie über einige andere Fälle, die in mehreren Hinsichten denselben nahe standen, zu berichten.

Frau H., 36 Jahre. Patientin ist immer gesund gewesen und ist Mutter mehrerer gesunder Kinder. Um Weihnachten 1892 fing sie an sich matt und kraftlos zu fühlen, nachdem sie einige Zeit in Folge einer Krankheit ihres Gatten sehr angestrengt und beunruhigt gewesen war. Die Abgeschlagenheit blieb in der folgenden Zeit unverändert bestehen, sie konnte nicht wieder zu Kräften kommen, ohne dass objectiv irgend eine Veranlassung hierzu constatirt werden konnte. Anfang März traten hef-

artige, am meisten in der Marksubstanz der Hemisphären, in den Sehhügeln und Vierhügeln, während das Corpus striatum und auch das Kleinhirn eine schlaffere Consistenz hatten. Oblongata und Rückenmark wiederum derb. Nirgends eine Herderkrankung, wenn man von einigen wenigen kleinen und ganz oberflächlichen Erweichungen in der Hirnrinde unmittelbar unter den verdickten Hirnhäuten absieht. Die Seitenventrikel deutlich erweitert, mit trüber Flüssigkeit gefüllt. Ihr Ependym glatt.

Somit lautete die anatomische Diagnose: Sclerosis cerebri et medullae spinalis diffusa. Pachymeningitis et Leptomeningitis chronica. Hydrocephalus internus. — Die übrige Section der Leiche bot nichts Bemerkenswerthes dar (lobuläre Pneumonien und dgl.).

Die mikroskopische Untersuchung ergab zunächst im Rückenmark eine vollkommen deutliche mittelstarke, zweifellos streng systematisch begrenzte Degeneration beider Pyramiden-Seitenstrangbahnen. Diese Degeneration ist vom Halsmark an durchs Rückenmark bis ins Lendenmark hinein mit gleicher Deutlichkeit zu verfolgen. Sie grenzt sich nach aussen hin sehr scharf ab von der völlig normalen Kleinhirn-Seitenstrangbahn. Eine Py-Vorderstrangbahn ist nicht sicher vorhanden. Ausser dieser Degeneration der PyS ist nur noch eine schwache Degeneration am vorderen äusseren Rande des Rückenmarks sichtbar, welche sich beiderseits an der Grenze zwischen Seiten- und Vordersträngen etwas verdickt. Sonst ist das Rückenmark mikroskopisch völlig normal: die Ganglienzellen, die Wurzeln, die Commissuren, die Clarke'schen Säulen — alle schön entwickelt, ohne Besonderheiten.

In der Medulla oblongata ist die blassere Färbung der Pyramiden an den Weigert-Präparaten noch deutlich. Mikroskopisch tritt aber die Erkrankung der Pyramiden schon weniger deutlich hervor. In der Brücke kann man von einer deutlich nachweisbaren Degeneration der Py-Bahnen nicht mehr sprechen. Die runden Bündel der Py-Fasern sind wohl etwas blass, aber gut entwickelt. Im Uebrigen in der Oblongata und im Pons (Oliven, Nervenkerne, Schleifenschicht etc.) nichts Abnormes sichtbar. Nirgends ein sklerotischer Herd.

Auf den Weigert-Schnitten durch verschiedene Theile der Grosshirn-Hemisphäre ist die Marksubstanz durchweg nicht so tiefschwarz gefärbt, wie es an normalen Präparaten (auch an den Präparaten der beiden Fälle Weisel und Neiding) der Fall ist. Die Marksubstanz erscheint blasser, grauer, stellenweis sogar leicht fleckig. Mikroskopisch zeigt sich, dass die Färbung sehr gut gelungen ist; allenthalben ist eine Anzahl feinster Fäserchen sichtbar. Aber diese Fasern stehen lange nicht so dicht aneinander, wie sonst, sondern sind von reichlicherem gliösen Zwischengewebe getrennt. Namentlich ist auch die Abnahme der in die Rinde einstrahlenden markhaltigen Fasern auffallend. Andere Veränderungen des Gehirns konnte ich aber nicht finden. An den Kernfarben-Präparaten zeigte sich keine auffallende Vermehrung der Kerne, keine wesentliche Veränderung an den Blutgefässen. Der Bau der Rinde, soweit man ihn an solchen Präparaten beurtheilen kann, von normalem Verhalten.

Auch in diesem Falle war zu Lebzeiten des Kindes die Wahrscheinlichkeitsdiagnose auf „multiple Sklerose" gestellt worden. In der That wüsste ich auch jetzt nicht, welche andere Diagnose man

# VI.

(Aus der medic. Abtheil. des allgem. Krankenhauses zu Gothenburg.)

## Zur Kenntniss der Dermatomyositis.

Von

**H. Köster,**

Oberarzt.

Die Zahl der bisher veröffentlichten Fälle des von Unverricht als Dermatomyositis bezeichneten Symptombildes ist bisher noch immer recht gering; zusammen dürften wohl einige und zwanzig Fälle, wenn man an den von Unverricht gegebenen Kriterien festhält, veröffentlicht worden sein. Man kann jedoch kaum sagen, dass die in der letzten Zeit veröffentlichten Beobachtungen unsere Kenntnisse des Wesens der Krankheit wesentlich erweitert haben; nur das ursprünglich geschilderte Krankheitsbild ist in so fern modificirt worden, als wir jetzt wissen, dass dasselbe nicht unbedeutend variiren kann, dass nicht alle die ursprünglich als charakteristisch angenommenen Symptome immer vorhanden zu sein brauchen, sondern eines oder sogar mehrere fehlen können; dass weiter der Verlauf nicht chronisch sein kann; und dass endlich die Prognose der Fälle nicht so schlecht ist, wie die zuerst veröffentlichten Fälle es befürchten liessen. Unverricht hat das in dieser Hinsicht Bemerkenswerthe in Eulenburg's Encyclopädischen Jahrbüchern zusammengefasst.

Die weitere Veröffentlichung ähnlicher Beobachtungen dürfte deshalb berechtigt sein und erlaube ich mir im Folgenden über einige hier gemachte Erfahrungen, sowie über einige andere Fälle, die in mehreren Hinsichten denselben nahe standen, zu berichten.

Frau H., 36 Jahre. Patientin ist immer gesund gewesen und ist Mutter mehrerer gesunder Kinder. Um Weihnachten 1892 fing sie an sich matt und kraftlos zu fühlen, nachdem sie einige Zeit in Folge einer Krankheit ihres Gatten sehr angestrengt und beunruhigt gewesen war. Die Abgeschlagenheit blieb in der folgenden Zeit unverändert bestehen, sie konnte nicht wieder zu Kräften kommen, ohne dass objectiv irgend eine Veranlassung hierzu constatirt werden konnte. Anfang März traten hef-

hierbei an eine primäre systematische Degeneration denken. Ganz sicher lässt es sich freilich nicht sagen, da ja immerhin die Möglichkeit einer secundären Degeneration im Anschluss an die Gehirnveränderungen vorliegt. Doch ist es gewiss eine merkwürdige Uebereinstimmung, dass auch in meinen beiden Fällen von Pseudosklerose eine geringe Andeutung von PyS-Degeneration im Halsmark vorhanden war. Also auch hierin schien die Erkrankung bei der Patientin Honoré mit der „diffusen Hirnsklerose" gewissermaassen nur einen höheren Grad erreicht zu haben, als in den beiden anderen Fällen.

Ich habe aus Anlass dieser Beobachtungen die Literatur über „diffuse Hirnsklerose" noch einmal durchgesehen. Ob aber alle unter diesem Namen beschriebenen Fälle wirklich ihrem Wesen nach zusammengehören, ist schwer zu entscheiden. Mit den älteren Fällen ist jetzt überhaupt nicht mehr viel anzufangen; die klinischen Daten und der anatomische Befund sind meist zu ungenau und zu vieldeutig. Von den neueren Fällen sind manche schon dadurch nicht ganz rein, dass sie neben der diffusen Consistenzvermehrung ausgesprochene multiple sklerotische Herde dargeboten haben, also mit gewissem Recht ebenso zur multiplen Sklerose zu rechnen sein dürften (z. B. die Fälle von Greiff[1]), Schultze[2]) u. A.). Reine Fälle von „diffuser Gehirnsklerose" findet man veröffentlicht von mir selbst[3]), von J. Erler[4]), A. Berg[5]) und H. Schmaus[6]). Der Fall von Schmaus betrifft ein 3jähriges Kind, welches nur in den letzten 5 Tagen seines Lebens klinisch beobachtet werden konnte (Contracturen der Arme und Beine, einzelne Zuckungen, erhöhte Sehnenreflexe, normale Sensibilität, Demenz). Anatomisch fand sich diffuse Gehirnsklerose mit deutlich nachweisbaren interstitiellen Veränderungen, ausserdem im Rückenmark systematische Degeneration der KlS und PyS — also ein Befund, welcher meinem Falle Honoré entschieden ähnlich ist. Die Fälle von Erler und Berg betreffen erwachsene Personen mit starker Demenz, paralytischer Sprachstörung, apoplectiformen Anfällen, spastischer Muskelstarre u. dgl.

Im Allgemeinen lässt sich nicht in Abrede stellen, dass ihr Krankheitsbild mit dem oben geschilderten manche ähnliche Züge aufweist. Andererseits bestehen aber auch solche Unterschiede — vor Allem durch das meist frühzeitige Auftreten schwerer psychischer Störungen

1) Archiv für Psychiatrie und Nervenkrankheiten. Bd. XIV. S. 313.
2) Archiv für Psychiatrie und Nervenkrankheiten. Bd. XI. S. 216.
3) Archiv für Psych. u. Nerv. Bd. IX. S. 268.
4) Tübinger Dissertation 1881.
5) Dorpater Dissertation 1886.
6) Virchow's Archiv. Bd. 114. 1888.

— dass ich es einstweilen, wie gesagt, nicht wagen möchte, alle diese Fälle von „diffuser Hirnsklerose" als zu einer und derselben bestimmten Krankheitsform gehörig zu beobachten. Einige der Fälle von Berg z. B. könnte man sehr wohl einfach zur progressiven Paralyse rechnen. Jedenfalls sind also hier weitere Beobachtungen noch dringend nothwendig.

Für die Fälle von diffuser Hirnsklerose im Kindesalter muss ich aber noch auf die Möglichkeit eines ätiologischen Momentes hinweisen, dessen Bedeutung zwar noch keineswegs erwiesen, welches aber sicher auch in Zukunft aufmerksame Beachtung verdient. Schon Ganghofner hat in einer durch sehr reichhaltiges casuistisches Material ausgezeichneten Arbeit[1]) einige Fälle von diffuser Hirnsklerose bei Kindern kurz beschrieben, welche er mit Wahrscheinlichkeit auf eine hereditäre Syphilis beziehen zu können glaubt. Auch ich muss diesen Verdacht als wohl begründet hinstellen. Der Vater der Patientin Honoré, den ich selbst gekannt habe, litt an typischer Tabes dorsalis, war somit aller Wahrscheinlichkeit nach früher luetisch inficirt gewesen. Das Kind N. (Fall II) entstammte derartigen Verhältnissen (es litt selbst an gonorrhoischer Vaginitis), dass der Verdacht einer Lues der Eltern mindestens als nicht besonders fernliegend bezeichnet werden kann. Bei Fall I freilich konnte in dieser Hinsicht nichts ermittelt werden.

Würde sich — worauf also in Zukunft besonders zu achten ist — herausstellen, dass man der hereditären Syphilis in der That eine ursächliche Bedeutung für die Entstehung der „diffusen Hirnsklerose" zuschreiben darf, so wäre damit natürlich auch auf die Möglichkeit hingewiesen, das Auftreten derselben Krankheit im späteren Lebensalter mit erworbener Lues in Zusammenhang zu bringen. Dann würde sich auch erklären, warum das Krankheitsbild so manche entschiedene Aehnlichkeit mit der progressiven Paralyse aufweist (die apoplectiformen Anfälle, die spastischen Erscheinungen u. a.). Allein ich bin weit entfernt, dieser Möglichkeit schon jetzt irgend einen Grad von Wahrscheinlichkeit zuschreiben zu wollen. Ebenso gut könnten vielleicht auch andere Schädlichkeiten (Alkoholismus u. a.) in Betracht kommen.

Fasse ich das Ergebniss aller unserer bisherigen, freilich leider noch äusserst lückenhaften Beobachtungen über die fraglichen Krankheitszustände zusammen, so lautet es etwa folgendermaassen:

Es giebt ein Krankheitsbild, welches in allen seinen Einzelheiten und in seinem chronischen Gesammtverlauf demjenigen der multiplen

1) Mittheilungen über cerebrale spastische Lähmungen im Kindesalter. Zeitschrift für Heilkunde (früher Prager Vierteljahrsschrift) 1896. S. 303.

Sklerose in hohem Grade ähnlich ist, dessen pathologisch-anatomische Grundlage aber bisher nicht aufgefunden werden konnte. Vielmehr waren die bisherigen anatomischen Nachforschungen häufig fast ganz ohne Resultat, so dass es den Anschein haben kann, als ob dieser Krankheit überhaupt keine gröbere anatomische Veränderung zu Grunde liegt. Letztere Ansicht ist aber keineswegs sicher erwiesen, da es sich sehr wohl um Veränderungen handeln kann, welche sich aus den oben näher angeführten Gründen bisher nur dem Nachweise entzogen haben. Es empfiehlt sich, dieses von Westphal zuerst hervorgehobene Krankheitsbild vorläufig als Pseudosklerose zu bezeichnen. In einigen dieser Fälle ist eine eigenthümliche derbe, lederartige Beschaffenheit einzelner Abschnitte der Gehirnsubstanz auffallend, deren histologische Ursache noch sehr wenig bekannt ist. Solche Fälle scheinen einen Uebergang zu denjenigen Fällen zu bilden, in denen fast die Gesammtheit des Grosshirns eine derartige derbe und zähe Consistenz besitzt, dass man von einer „diffusen Gehirnsklerose" sprechen kann. Ob freilich alle Fälle von „diffuser Gehirnsklerose", welche bisher beschrieben sind, ihrem Wesen nach zusammengehören oder nicht, ist zweifelhaft. Immerhin ist es bemerkenswerth, dass in einigen Fällen von „diffuser Hirnsklerose" das Krankheitsbild ebenfalls der „multiplen Sklerose" bez. der „Pseudosklerose" sehr ähnlich war. Zu beachten ist auch, dass man sowohl bei der Pseudosklerose, als bei der diffusen Hirnsklerose auffallend oft eine leichte Degeneration der PyS im Rückenmark gefunden hat.

Diffuse Hirnsklerose und Pseudosklerose sind — wenn auch keineswegs ausschliesslich — so doch verhältnissmässig häufig im Kindesalter beobachtet worden. Von ursächlichen Momenten ist mit Sicherheit noch nichts bekannt. Es handelt sich bestimmt nicht um angeborene, sondern bei vorher scheinbar ganz gesunden Kindern sich entwickelnde chronische cerebrale Krankheitszustände. Aeussere schädigende Momente sind nicht nachweisbar; wohl aber scheint Manches darauf hinzuweisen, dass vielleicht irgend eine hereditäre luetische Störung (Syphilis bei den Eltern) das Auftreten der Krankheit veranlasst. Bei der Entwicklung der Pseudosklerose und diffusen Hirnsklerose im vorgerückteren Lebensalter müsste natürlich auch auf eine etwa erworbene frühere Lues geachtet werden.

Hoffentlich gelingt es weiteren Beobachtungen in alle diese hier von Neuem angeregten Fragen mehr Klarheit zu bringen!

# VI.

(Aus der medic. Abtheil. des allgem. Krankenhauses zu Gothenburg.)

## Zur Kenntniss der Dermatomyositis.

Von

**H. Köster,**

Oberarzt.

Die Zahl der bisher veröffentlichten Fälle des von Unverricht als Dermatomyositis bezeichneten Symptombildes ist bisher noch immer recht gering; zusammen dürften wohl einige und zwanzig Fälle, wenn man an den von Unverricht gegebenen Kriterien festhält, veröffentlicht worden sein. Man kann jedoch kaum sagen, dass die in der letzten Zeit veröffentlichten Beobachtungen unsere Kenntnisse des Wesens der Krankheit wesentlich erweitert haben; nur das ursprünglich geschilderte Krankheitsbild ist in so fern modificirt worden, als wir jetzt wissen, dass dasselbe nicht unbedeutend variiren kann, dass nicht alle die ursprünglich als charakteristisch angenommenen Symptome immer vorhanden zu sein brauchen, sondern eines oder sogar mehrere fehlen können; dass weiter der Verlauf nicht chronisch sein kann; und dass endlich die Prognose der Fälle nicht so schlecht ist, wie die zuerst veröffentlichten Fälle es befürchten liessen. Unverricht hat das in dieser Hinsicht Bemerkenswerthe in Eulenburg's Encyclopädischen Jahrbüchern zusammengefasst.

Die weitere Veröffentlichung ähnlicher Beobachtungen dürfte deshalb berechtigt sein und erlaube ich mir im Folgenden über einige hier gemachte Erfahrungen, sowie über einige andere Fälle, die in mehreren Hinsichten denselben nahe standen, zu berichten.

Frau H., 36 Jahre. Patientin ist immer gesund gewesen und ist Mutter mehrerer gesunder Kinder. Um Weihnachten 1892 fing sie an sich matt und kraftlos zu fühlen, nachdem sie einige Zeit in Folge einer Krankheit ihres Gatten sehr angestrengt und beunruhigt gewesen war. Die Abgeschlagenheit blieb in der folgenden Zeit unverändert bestehen, sie konnte nicht wieder zu Kräften kommen, ohne dass objectiv irgend eine Veranlassung hierzu constatirt werden konnte. Anfang März traten hef-

tige Schmerzen längs der Vorderseite des Oberschenkels auf sowohl bei Bewegung als während des Ruhens; sie selbst schrieb dieselben Anstrengung durch forcirtes Gehen zu. Massagebehandlung besserte den Zustand nicht; die gewöhnlichen Analgetica waren ohne Einfluss. Die Beine fingen nach und nach an zu schwellen, und nach kurzer Zeit traten Schmerzen und Schwellung auch in den Oberarmen, zuerst links, später auch rechts auf. Die geschwollenen Theile wurden hochgradig empfindlich gegen Druck, profuse Schweisse traten auf, Fieber bestand jedoch nicht, Kopfschmerzen fehlten, Appetit und Stuhl waren normal. Einige Zeit nach den Oberarmen fingen auch die Vorderarme an schmerzhaft zu werden und zu schwellen mit hochgradiger Empfindlichkeit gegen Druck. Bewegungen verursachten ihr heftige Schmerzen, und sie musste sich deshalb ruhig halten. Nach Jodkali trat für einige Zeit eine bedeutende Verbesserung des Zustandes ein, die Schwellung und die Schmerzen wurden geringer, aber nach einiger Zeit traten alle Symptome wieder mit erneuter Heftigkeit auf; nach erneutem Jodkaligebrauch wurden die Symptome wieder gelindert, und so zog sich das Leiden mit abwechselnder Besserung und Verschlechterung durch die folgenden Monate hin. Im Juli machte Pat. eine Badecur durch und wurde Anfangs so bedeutend gebessert, dass sie ohne irgend welche Beschwerden sich im Freien bewegen konnte; die Schwellung verschwand und Pat. glaubte sich schon geheilt, als im August plötzlich wieder ein Rückfall eintrat mit neuer Schwellung und heftigen Schmerzen. Von jetzt an nahmen die Symptome stetig, trotz aller versuchten Mittel zu.

Status Ende August 1893. Pat. ist bettlägerig, von mittelmässiger Statur. Intelligenz frei, Temperatur normal (Fieber soll nie vorhanden gewesen sein), Urin frei von Eiweiss und Zucker. Puls von normaler Frequenz, kräftig, regelmässig; Appetit schlecht; Stuhl regelmässig. Schlaf schlecht. Profuse Schweisse.

Pat. klagt über heftige Schmerzen, augenblicklich etwas gelinder als früher, besonders im Rücken, Nacken und den Armen. Dieselben sind nicht lanzinirend, treten nicht in bestimmten Bahnen, sondern mehr diffus auf und werden durch Bewegungen hochgradig gesteigert. Gleichzeitig hat sie ein Gefühl von intensiver Spannung und Hitze im Gesicht und den geschwollenen Theilen. Sie klagt ausserdem über Schluckbeschwerden. Kopfschmerzen und Parästhesien sind nicht vorhanden.

Das Gesicht ist eigenthümlich gedunsen. Die Augenlider sind zu grossen halbdurchscheinenden Wülsten angeschwollen, die Haut derselben ist eigenthümlich carmosinroth, scharf contrastirend gegen die sonst sehr blasse Haut des Gesichtes, glatt und glänzend. Auch die Lippen sind etwas gedunsen, trocken. Dieselben können frei bewegt werden beim Sprechen, aber Pat. hat dabei ein Gefühl von Steifigkeit in denselben. Mit Ausnahme dieser Theile ist das ganze übrige Gesicht nur unbedeutend wenn auch etwas gedunsen. Die Bewegungen der Gesichtsmuskeln sind frei, aber verursachen heftige Schmerzen; nirgends Parese. Die Augenbewegungen sind völlig normal und schmerzlos. Druck auf das Gesicht ruft heftige Schmerzen hervor, besonders derjenige auf die Lippen und Lider.

Die Schleimhaut des Schlundes ist leicht geröthet, besonders über den vorderen Gaumenbögen; der weiche Gaumen von normaler Beweglichkeit.

Am Rumpf ist die Gegend über den Mm. supraspinalis und cucullaris und an den Armen die Extensorseite hochgradig geschwollen. Die Haut ist hier kissenförmig emporgewölbt, sehr blass, ohne sonstige Veränderungen. Druck ruft hier lebhafte Schmerzen hervor, und die Gewebe fühlen sich eigenthümlich teigig an; eine nur unbedeutende Delle bleibt für kurze Zeit bestehen. In der Tiefe fühlt man die Muskeln als harte feste Massen, aber eine genauere Palpation derselben ist in Folge der hochgradigen Empfindlichkeit sowohl des Unterhautgewebes als auch, wie es scheint, der Muskeln unmöglich. Die übrigen Theile des Rückens wie auch die Gegend der Mm. infraspinati sind von normaler Configuration, aber alle Rückenmuskeln sind gegen Druck etwas, wenn auch nur unbedeutend empfindlich. Die Mm. deltoidei sind nicht geschwollen, dieselben scheinen eher etwas atrophisch zu sein. An den Armen sind die Muskeln der Beugeseite und die Hände nicht geschwollen, aber überall besteht eine gewisse Druckempfindlichkeit; die Consistenz der nicht geschwollenen Muskeln ist unverändert. An den Vorderarmen ist die Gegend um die Handgelenke und am Handrücken eigenthümlich verändert: die Haut ist hier trocken, etwas uneben und lebhaft diffus geröthet, ohne Prominenzen. Die lebhafte Röthung variirt jedoch bedeutend von Tag zu Tag; einmal ist dieselbe hellroth, am folgenden Tage bedeutend blasser.

Die Bewegungen der Arme sind kraftlos; Pat. kann dieselben nur bis zur Schulterhöhe erheben, worauf dieselben wieder herunterfallen; Supination der Vorderarme geschieht nur unvollständig, ebenso Streckung derselben, letzteres jedoch, wie es scheint, in Folge einer eintretenden Contractur des Musc. biceps, dessen Sehne stark gespannt wird und heftig schmerzt. Die Hand der einen Seite kann nicht zur Schulter der anderen erhoben werden; die Oberarme sind nach Aussage der Pat. schwer wie Blei. Alle Symptome sind mehr im linken als im rechten Arme ausgesprochen.

Pat. kann nicht ohne Stütze im Bette aufrecht sitzen; sie kann sich nicht aus liegender Stellung aufrichten theils in Folge der Schwäche, theils in Folge heftiger, beim Versuche auftretender Schmerzen. Der Kopf kann nicht vom Kissen gehoben werden, und beim Aufrichten fällt derselbe kraftlos nach vorne und hinten.

Die Beine sind normal, die grobe Kraft derselben nicht geringer, als man in Folge der allgemeinen Kraftlosigkeit der Pat. erwarten kann; keine Schwellung, keine Empfindlichkeit der Musculatur. Die Sensibilität ist überall normal für alle Sinnesqualitäten. Die Patellarreflexe sind deutlich

Innere Organe normal.

8. September. Die Schmerzen in den Armen haben zugenommen und sind auch in den Beinen aufgetreten. Die Dorsalseite der Hände ist heute geschwollen, wie auch die Streckseite der Vorderarme und Innenseite der Oberschenkel. Ichthyoleinreibungen ohne Erfolg. Zustand im Uebrigen unverändert.

12. September. Die Schmerzen im Nacken haben abgenommen, sind jedoch in den Beinen gesteigert; letztere jetzt gleichwie die Arme in ihrer ganzen Ausdehnung geschwollen. Die Schwellung ist am bedeutendsten an der Innenseite der Oberschenkel und an der Streckseite der Vorderarme; auch die Beugeseite der Vorderarme heute geschwollen. Die Muskeln überall an den Extremitäten äusserst empfindlich, schwer zu palpiren. Die Bauchmuskeln normal und unempfindlich. Das Schlucken heute weniger schmerzhaft als vorher, aber Pat. hat das Gefühl, als ob der Bissen mitten in der Speiseröhre stecken bliebe.

16. September. Die Schwellung der Beine hat zugenommen, hauptsächlich an der Streckseite, undeutliche Delle nach Fingerdruck, starke Empfindlichkeit dabei. An den Armen sind jetzt nur die Finger frei von Oedem, die Haut dort fortwährend ekzematös geröthet. Die Finger können gut bewegt werden, Arme und Beine sind unbeweglich, theils als Folge der Schwäche, theils als Folge grossen Spannungsgefühls und heftiger Schmerzen. Der Kopf kann heute nicht gedreht werden, sondern liegt unbeweglich auf den Kissen. Schlucken wieder etwas schmerzhaft, der Bissen geht nicht hinunter. Die Zunge etwas geschwollen, mit deutlichen Zahneindrücken an den Rändern; dieselbe ist an der Spitze belegt, glänzend roth und sehr empfindlich; die Bewegungen derselben schwer ausführbar; Pat. hält dieselbe meistens unbeweglich. Ausserdem klagt Pat. heute über Athemnoth und Druck auf der Brust, kann jedoch costal athmen. Die Intercostalmuskeln sehr empfindlich gegen Druck, jedoch nicht deutlich geschwollen. Die Bauchmuskeln heute auch recht empfindlich, aber nicht geschwollen; die Haut hier nicht ödematös. Puls 108, weich; Herztöne rein, aber schwach. Milzdämpfung fortwährend von normaler Ausdehnung.

20. September. Die Schwellung der Beine colossal; dieselben liegen unbeweglich im Bett, wie auch die gleichfalls colossal geschwollenen Arme; kein Oedem der Finger und der Brust- und Bauchgegend. Die Mm. pectorales fühlen sich schlaff und dünn an. Leichtes Verschlucken. Gesicht unverändert ödematös.

25. September. Die Athemnoth nimmt zu, Husten ohne Möglichkeit zu expectoriren. Beim Essen continuirliches Verschlucken. Heute Oedem auch an der Brust und den Fingern, nur die Bauchgegend noch frei, aber äusserst empfindlich. Die Empfindlichkeit der Arme und Beine etwas geringer. Beim Versuch die Finger passiv zu strecken, klagt Pat. über Spannungsgefühl in der Hohlhand. Heute zum ersten Mal Fieber: 39°. Rasselgeräusche rechts hinten unten.

26. September. Deutliche Pneumonie rechts hinten. Puls 140. Dyspnoe.

27. September. Exitus.

Section. Bronchopneumonie in beiden Lungen hinten unten. Herz schlaff, makroskopisch unverändert. Die Milz ist nicht vergrössert, innere Organe im Uebrigen normal. Gehirn und Rückenmark konnten nicht untersucht werden.

Das Unterhautgewebe überall hochgradig ödematös, mit Ausnahme der Bauchgegend; nirgends Blutaustritte in demselben. Die Muskeln sind im Allgemeinen blass, ödematös, nicht gespannt, ziemlich

fest anzufühlen. Keine Atrophie, aber die Mm. pectorales sind ungewöhnlich dünn; nirgends Blutaustritte oder Eiterbildung in der Muskelsubstanz. Die geringsten Veränderungen zeigen die Bauchmuskeln, die röther sind als die übrigen Muskeln.

Zur mikroskopischen Untersuchung wurden Stücke aus den Mm. biceps brachii, pectoralis major, intercostales, peroneus, der Zunge, der Larynx- und Pharynxmusculatur, dem Diaphragma und Herzen nebst Muskelnerven zu den Mm. peronei und der Vorderarmmusculatur sowie Stücke der Nn. peronei, ischiadici und radialis herausgenommen. Die Muskelstücke wurden theils in Müller'sche Flüssigkeit gelegt, theils in frischem Zustande auf Gregarinen und Bacterien untersucht. Die Veränderungen wurden theils an Zupfpräparaten, theils an Schnitten constatirt. Die Nerven wurden in 1 proc. Osmiumsäurelösung gelegt.

Mikroskopisch wurden in allen untersuchten Muskelstücken Veränderungen verschiedener Art constatirt. In vielen Muskelfasern war nur die Querstreifung undeutlich, in anderen war dieselbe ganz verschwunden, aber statt derselben trat eine feinfibrilläre Längsstreifung auf. In wieder anderen Muskelfasern fehlte jede Streifung und dieselben waren entweder hyalin entartet (wachsig degenerirt) oder mehr fein- oder grobkörnig.

Diese Veränderungen waren nicht an gewisse Muskelfasern gebunden, sondern sowohl die breiten wie die schmalen Fasern, welch letztere nicht in bemerkenswerther Menge vorhanden waren, zeigten dieselben. In dem inter- und intramusculären Bindegewebe war die constanteste Veränderung eine hochgradige Dilatation der Capillaren und kleineren Blutgefässe. Dieselben waren von rothen Blutkörperchen vollgepfropft, die in den Capillaren lückenlose Perlschnurreihen bildeten. Die Gefässwand war unverändert. Hier und dort wurden ausserdem in einigen Muskeln freie rothe Blutkörperchen in dem intramusculären Bindegewebe angetroffen und fleckenweise auch, hauptsächlich um die Gefässe herum, Anhäufungen von Rundzellen.

Die soeben geschilderten Veränderungen waren jedoch höchst verschieden in den resp. Muskeln vertheilt.

Am geringsten waren die Veränderungen des Herzfleisches. Hier war die Musculatur so gut wie unverändert, deutlich degenerirte Fasern wurden nicht gefunden; die einzige Veränderung war eine bedeutende Erweiterung der kleinsten Gefässe, wenn auch nicht so hochgradig wie in anderen Muskeln.

Unbedeutend waren die Veränderungen auch in der Zunge. Die meisten Muskelfasern waren normal, mit deutlicher Querstreifung; nur vereinzelte degenerirte Fasern mit undeutlicher Querstreifung oder feinkörnigem Inhalt ohne Streifung wurden entdeckt. Rundzellenanhäufung fehlte; die Capillaren waren, wenn auch verhältnissmässig sparsamer, erweitert.

Ebenso waren die Mm. biceps brachii verhältnissmässig wenig verändert; die überwiegende Mehrzahl der Fasern war normal. Die Capillaren waren erweitert, und fleckenweise wurde Rundzellenanhäufung im Bindegewebe um die Gefässe herum angetroffen.

Bedeutender schon waren die Veränderungen des Diaphragma, der Larynxmusculatur und des Musc. peroneus. Im Diaphragma wurden verhältnissmässig viele veränderte Muskelfasern gefunden, obgleich auch hier

die überwiegende Mehrzahl normal war. Die Capillaren waren colossal erweitert und fleckenweise fand sich Rundzellenanhäufung.

In der Larynxmusculatur zeigte ein grosser Theil der Fasern undeutliche Querstreifung und gekörnten Inhalt, und die Capillaren waren überall mit Blutkörperchen erfüllt.

Noch bedeutendere Veränderungen zeigte der Musc. peroneus. Ueberall wurden verändere Fasern angetroffen, bald allein, bald mehrere neben einander, und hier fand ich auch hyaline Fasern. Fleckenweise Rundzellenanhäufung und überall Dilatation der Capillaren.

Die bedeutendsten Veränderungen wurden jedoch in den Mm. intercostales, pectorales und denjenigen des Pharynx gefunden. In den Mm. pectorales enthielten ganze Faserbündel nur veränderte Fasern aller Qualitäten; die unveränderten waren in der Minderzahl, besonders die fein- und grobgekörnten waren reichlich vertreten, während die hyalin degenerirten nur sparsam vorhanden waren. Die Gefässe colossal gefüllt, sparsam hier und dort Rundzellenanhäufung.

Gleich bedeutend waren die Veränderungen der Mm. intercostales; doch scheinen hier die feinkörnigen und hyalinen Fasern über die grobkörnigen zu überwiegen.

In der Pharynxmusculatur wurden nur sparsame unveränderte Fasern gefunden, im Uebrigen das Bild wie in den vorher erwähnten Muskeln.

Die soeben geschilderten Veränderungen waren jedoch in ein und demselben Muskel sehr ungleichmässig vertheilt. Nur in den zuletzt erwähnten Muskeln traf ich ganze Bündel mit veränderten Fasern, in den übrigen waren normale mit veränderten bunt gemischt; je weniger ausgesprochen die Veränderungen, desto bunter war die Mischung. Neben einer hochgradig degenerirten Faser sah man dann solche ohne Streifung, mit hyalinem oder körnigem Inhalt; die nächste wiederum war normal, die folgende war undeutlich quergestreift u. s. w. Alle möglichen Variationen kamen vor.

Aber auch in so gut wie unveränderten Faserbündeln wurden erweiterte Capillaren gefunden.

Die Nerven und Nervenstämme waren normal.

Mikroorganismen und Gregarinen wurden trotz genauester Untersuchung nirgends gefunden.

Der soeben geschilderte Fall ist ein typischer des Leidens in dessen mehr subacuter Form. Wir finden in demselben den Beginn mit Schmerzen, hochgradige Oedeme nicht nur der Extremitäten und des Gesichts, sondern auch am Rumpf; hochgradige Empfindlichkeit der Musculatur mit Schmerzen bei Bewegungen; Erytheme, profuse Schweisse und Schluckbeschwerden u. s. w. Im Ganzen stimmt das Bild mit dem von Unverricht und Strümpell beschriebenen überein, wenn auch in einigen Hinsichten geringe Abweichungen vorkommen, die hier kurz erwähnt werden mögen. So finden wir in Betreff des Oedems, dass dasselbe recht bedeutend an den Augenlidern und Lippen entwickelt war und dass gleichfalls die Hände bedeutend geschwollen waren, während meistens die Schwellung

dieser Theile fehlt oder nur unbedeutend ist. Auch ist die Muskelveränderung keineswegs immer in meinem Fall von einem Oedem des Unterhautgewebes gefolgt, wie es in den meisten übrigen Beobachtungen der Fall gewesen ist.

Weiter ist die lähmungsartige Schwäche recht bedeutend in meinem Fall ausgesprochen, besonders die der Halsmuskeln, und auch die Contractur des Musc. biceps an den Armen und die, wenn auch geringe Atrophie der Mm. deltoidei und pectoralis verdient als relativ seltenes Symptom hervorgehoben zu werden.

In pathologisch-anatomischer Hinsicht finden wir im Falle ausschliesslich Veränderungen des Unterhautbindegewebes und der Musculatur verschiedener Art, in letzterer überwiegend parenchymatöser Natur. Die Veränderungen des interstitiellen Bindegewebes waren relativ unbedeutend und beschränkten sich auf sparsame Leukocyteninfiltration um die kleinen Gefässe herum. Ausser diesen degenerativen Muskelveränderungen fielen vor Allem in die Augen die colossale Dilatation der feinsten Capillaren, eine Dilatation, die nicht nur in denjenigen Muskeln hervortrat, deren Muskelsubstanz verändert war, sondern auch in solchen constatirt wurde, in denen die Muskelfasern normal waren. Wie bekannt, hält Unverricht es für charakteristisch, dass Herz, Diaphragma und Augenmuskeln sich nicht an dem Process betheiligen. Spätere Beobachtungen jedoch lehrten, dass dem nicht immer so ist. In Betreff der Augenmuskeln waren dieselben allerdings bisher nur in einem Fall (Strümpell) ergriffen, aber Veränderungen des Diaphragma sind seitdem mehrmals beobachtet worden (Senator, Wagner, Strümpell). Und auch das Herz scheint nicht immer unbetheiligt zu bleiben, wenigstens scheint in Wagner's Beobachtung eine Veränderung vorzuliegen und die klinischen Symptome deuteten auf deutliche Herzschwäche in ein paar Fällen von Löwenfeld, Prinzing und Buss. Die mikroskopische Untersuchung meines Falles zeigte auch, dass diese Theile nicht unbetheiligt bleiben. Im Herzen sind die Veränderungen allerdings relativ unbedeutend, indem hier die Muskelsubstanz normal war, aber die Dilatation der kleinsten Capillaren war hier auch deutlich ausgesprochen, und im Diaphragma war diese Erweiterung noch mehr ausgesprochen bei gleichzeitiger Veränderung der Muskelfasern. Der Unterschied ist nur quantitativ, nicht qualitativ.

Auch die als charakteristisch von Unverricht angenommene Milzvergrösserung fehlte in diesem Fall, jedoch ist eine solche nur in der Minderzahl der Fälle erwähnt (Unverricht, Plehn, Strümpell, Buss und in Herz's erstem Fall, sowie wahrscheinlich auch in Potain's und, wenn auch unbedeutend, in Prinzing's Fall), während die Milz ausdrücklich

als normal in den Fällen von Wagner, Hepp, Boeck, Senator (dem erstem Fall), Levy (erster und zweiter Fall), Herz (zweiter Fall), sowie Schultze bezeichnet wurde. Auch in dem zweiten von Unverricht veröffentlichten Fall scheint die Milz nicht vergrössert gewesen zu sein.

Das von Unverricht geschilderte Krankheitsbild ist zweifellos äusserst charakteristisch, und wer einmal einen Fall dieser Art gesehen hat, vergisst ihn so leicht nicht. Wie ich aber im Anfang erwähnte, zeigen die verschiedenen Fälle nicht unbedeutende Variationen, und manchmal kommen solche zur Beobachtung, in denen die Hauptsymptome zum Theil ausgeprägt sind, das eine oder andere aber fehlt. Theils findet man für diese Fälle keine bestimmte Aetiologie, und es kann zweifelhaft sein, ob dieselben zur vorliegenden Krankheit zu rechnen sind oder nicht; theils wiederum entstehen dieselben im Verlaufe eines anderen gut charakterisirten Leidens. So hatte ich Gelegenheit, einige solche Fälle zu beobachtem, die ein gewisses Interesse des Vergleichs halber und wegen der relativ ungewöhnlichen Symptome bieten. Der erste war folgender.

8jähr. Knabe. Aufgenommen den 23. November 1895, ausgeschieden am 24. Januar 1896.

Anamnese. Der Vater ist an Tuberculose gestorben, die Mutter leidet an asthmatischen Anfällen. Pat. ist immer gesund gewesen, hat keine Kinderkrankheiten durchgemacht. Ohne vorhergehendes Unwohlsein erkrankte er plötzlich den 2. November mit Schmerzen im Hals beim Schlucken, Frösteln und Fieber. Nach einigen Tagen Erbrechen, Verstopfung. Den 5. November klagte er über Schmerzen im Magen und den Beinen; letztere wurden empfindlich, jeder Druck rief heftige Schmerzen hervor und die Waden schwollen etwas an. Nach einigen Tagen traten Schmerzen in den Armen so heftig auf, dass dieselben auf weiche Kissen gebettet werden mussten und Pat. dieselben unbeweglich hielt, da jede Bewegung die Schmerzen erschwerte. Das Erbrechen trat nur 2 mal auf, die Anfangs vorhandenen heftigen Kopfschmerzen verschwanden gleichzeitig mit dem Fieber nach einigen Tagen. Kein Nasenbluten, Gesicht und Gehör normal; die ersten Tage gelinde Delirien, nachher klare Intelligenz; Schlaf infolge der Schmerzen gestört.

Status den 9. November. Pat. ist ein etwas magerer Junge von blassem Aussehen. Intelligenz frei, Appetit schlecht, Stuhl etwas träge. Sinnesorgane normal, wie auch die Temperatur. Urin enthält kein Eiweiss, aber das Urinlassen geschieht nur mit Schwierigkeit.

Pat. klagt über heftige Schmerzen in den Armen und Beinen; dieselben liegen auf weiche Kissen so gebettet, dass Hände und Füsse in die Höhe liegen, da in dieser Stellung die Schmerzen am gelindesten sind, und Pat. hält dieselben unbeweglich, da jede Bewegung die Schmerzen steigert. Er klagt auch über spontane Schmerzen in der Nabelgegend.

Objectiv ist im Munde und Pharynx nichts Abnormes zu constatiren. Dagegen ist die Vorderarm- und, obwohl weniger, die Wadengegend

leicht geschwollen, während die Gelenke ihre normale Form haben. Letztere sind unempfindlich bei Druck und Bewegungen; diese rufen dagegen heftige Schmerzen in den Vorderarm- und Wadenmuskeln hervor, die ausserdem wie auch die Vorderarm- und Vorderschenkelknochen gegen Druck äusserst empfindlich sind. Die Oberarme sind von normalem Aussehen und nicht empfindlich. Dagegen klagt Pat. über heftige Schmerzen bei Druck auf die untere Hälfte des Bauches, sowie bei Druck aufs Rückgrat, das auch beim Versuch des Pat., sich nach vorn zu beugen, schmerzhaft ist.

Gesicht, Augenbewegungen, Respiration normal, Herz und Lungen normal. Nirgends Veränderungen der Haut, auch nicht an den geschwollenen Theilen.

Ord.: Salicyl. natr.

15. November. Keine Wirkung der Salicylsäure. Heute wurden kleine punktförmige Blutungen über dem Ellbogen in der Oleçranongegend, in den Kniekehlen und auf beiden Fusssohlen constatirt, ausserdem symmetrisch einige mehrere Quadratcentimeter grosse blaue Flecken, den Ansatzpunkten des Musc. gracilis an beiden Beinen entsprechend. Das Allgemeinbefinden ist etwas besser, jedoch klagt Pat. immer noch über heftige Schmerzen, auch in der Unterbauchgegend, obgleich die Empfindlichkeit etwas abgenommen hat. Auch das Rückgrat ist weniger empfindlich. Heute wurde Eiweiss in dem Urin constatirt, aber kein Blut.

18. November. Die vorher erwähnten Blutungen abgeblasst, keine neue Blutungen oder sonstige Veränderungen der Haut. Die Empfindlichkeit der Arm- und Beinmuskeln verschwunden, aber Pat. klagt heute über besonders heftige Schmerzen im Bauche, obgleich Druck daselbst verhältnissmässig wenig schmerzt.

21. November. Pat. kann heute etwas stehen und gehen ohne Schmerzen; solche finden sich dagegen äusserst heftig spontan im Bauch; Pat. jammert laut deswegen, liegt zusammengekrümmt und zieht die Beine gegen den Bauch hinauf. Druck auf den Bauch wenig schmerzhaft.

23. November (Aufnahme in die Klinik). Pat. ist blass und sehr mager. Intelligenz und Sinnesorgane normal. Temperatur normal. Urinmenge nur 100 ccm in 24 Stunden, enthält Blut und 0,09 Proc. Eiweiss; im Sediment reichliche Menge rother Blutkörper wie Leukocyten, hyaline, fein- und grobkörnige und mit Blutkörperchen besetzte Cylinder. Pat. klagt heute nicht mehr über Schmerzen, weder beim Liegen noch Gehen.

Mund und Pharynx normal. Gang recht gut, wenn auch wie die Armbewegungen etwas kraftlos. Die Musculatur der Arme und Beine etwas reducirt, weich und schlaff. Druck auf Vorderarm und Vorderschenkel wie auf das Rückgrat nirgends empfindlich, dagegen bedeutende Empfindlichkeit der Oberschenkel bei stärkerem Druck, besonders an den Aussenseiten, während ein leichterer ihn wenig beschwert; die Muskeln von normaler Consistenz. Active und passive Bewegungen überall möglich, nur bei forcirter Beugung und Streckung der Beine gelinde Schmerzen im Oberschenkel. Auch Druck auf den Bauch in den Seitentheilen und unterhalb des Nabels ruft heftige Schmerzen hervor, obgleich objectiv nichts zu entdecken ist.

Nirgends Oedem, Haut überall von normalem Aussehen, Sensibilität in allen Hinsichten normal.

Die Patellarreflexe, Cremaster- und Bauchreflexe normal, die Cubitalreflexe schwach.

Innere Organe mit Ausnahme der Nieren normal, Milz nicht vergrössert.

Periphere Nerven normal mit Ausnahme des N. peroneus, der etwas empfindlich bei Druck, sonst aber von normaler Dicke ist.

Die Nephritis verschwand nach Verlauf einiger Monate, Pat. machte Anfang Januar eine Angina durch und verliess das Krankenhaus gesund den 24. Januar.

In diesem Falle entstanden also nach einer initialen Angina mit gastrischen Störungen, Kopfschmerzen und gelinden Delirien heftige Schmerzen in der Bauch- und Beinmusculatur mit hochgradiger Empfindlichkeit bei Druck und Bewegung, bald von ähnlichen Schmerzen im Rücken und Armen gefolgt, hauptsächlich auf die Vorderschenkel und Vorderarme beschränkt. Oedem fehlte, nur die Waden waren in toto etwas angeschwollen, auch beschränkten sich die Hautveränderungen auf punktförmige sowie einige grössere Blutungen um die Ellenbogen-, Knie- und Fussgelenke herum, während Erytheme niemals beobachtet wurden. Endlich traten nach Abnahme der Druckempfindlichkeit der Bauchmuskeln heftige Schmerzen im Hypogastrium auf und es entwickelte sich eine acute Nephritis. Nach zwei Monaten wurde Patient wieder völlig hergestellt, obgleich schon früher alle Symptome von Seiten der Musculatur verschwunden waren.

Gehört nun dieser Fall zu derselben Gruppe wie die von Unverricht und Anderen geschilderten Fälle? Ich glaube, dass dem so ist. Wir haben es in diesem Falle unzweifelhaft mit einer ziemlich diffusen und fast gleichzeitig auftretenden Muskelaffection zu thun; die ausgesprochenen, auf die musculösen Theile bei Bewegungen beschränkten Schmerzen und die hochgradige Empfindlichkeit dieser Theile bei Druck sprechen bestimmt hierfür. Andererseit fehlen aber hier alle Oedeme — die pralle, obgleich geringe Schwellung der Waden war mehr diffus, Fingereindrücke liessen sich nicht in der Haut hervorrufen — und auch die Hautveränderungen waren recht unbedeutend, indem Erytheme niemals beobachtet wurden, nur einige Blutungen um einige Gelenke herum. Aber die Abwesenheit letzterer Symptome scheint mir nicht bestimmt gegen die oben erwähnte Annahme zu sprechen. Wie später erwähnt werden soll, kann das Oedem in mehreren Fällen, die unzweifelhaft hierher gehören, über ergriffenen Muskeln fehlen, und auch der Charakter der Hautveränderung dürfte kaum von solcher durchschneidender Bedeutung sein, dass nur aus dem Fehlen derselben der Patient als nicht hierher gehörend betrachtet werden kann. Wenn man die proteusartigen Formen der Hautveränderungen, die bei der Dermatomyositis beobachtet worden sind, durchsieht, gewinnt man unzweifelhaft den Eindruck, dass keine derselben charakteristisch für vorliegen-

des Krankheitsbild ist. So finden wir erysipelasähnliche Röthung in Wagner's, Strümpell's, Senator's und Levy's zweitem Fall, ein Erythem in Potain's, Hepp's, und in Senator's erstem Fall ein Erythema contusiforme, endlich in Buss' Fall ein morbilliähnelndes Erythem, das endlich in ein Erythema contusiforme mit Blutungen überging. In Jacoby's Fall fand sich Röthung mit Blutungen, in Plehn's theils roseolaförmige, theils mehr diffuse Röthung und Blutungen, in Löwenfeld's rothe, nach und nach confluirende Flecken mit schmutzig braunem Centrum und bleibender Hautpigmentirung. In Herz's Fällen traten in dem ersten begrenzte Röthung an verschiedenen Stellen an einem Bein, in dem zweiten zwei begrenzte geröthete Partien, in Prinzing's Fall mehr blaurothe Flecken, in Levy's erstem linsen- bis grössere erhabene Flecke, später von einer Purpura gefolgt, in meinem Fall ein Erythem im Gesicht und gleichzeitig ein Ekzema rubrum an den Händen auf. Urticariaähnelnde Eruption fand sich in Unverricht's beiden und Senator's zweitem Falle, obgleich in Betreff des letzteren es zweifelhaft erscheinen dürfte, ob die Eruption als Symptom der Krankheit betrachtet werden kann, da dieselbe nur einmal nach einem Bade auftrat. Eigenthümliche erhabene bläuliche Ringe, den Strumpfbänderfurchen entsprechend, wurden in Levy's viertem Fall beobachtet. In Boeck's Fall endlich fehlten alle Erytheme und Blutungen. Die Variationen in Betreff der Form der Hautveränderung und der Intensität derselben sind also recht bedeutende, und nichts Unwahrscheinliches dürfte deshalb in der Annahme liegen, dass einmal dieselben minimal sein können oder sogar, wie im Boeck'schen Fall, ganz fehlen können und trotzdem der Fall zur selben Krankheitsgruppe gehört. Wenn auch zugegeben werden muss, dass die Form der Hautveränderung gewöhnlich anderer Art ist, als in meinem Falle, so sind doch purpuraähnliche Eruptionen auch in zweifellosen Fällen des Leidens beobachtet worden, und aus diesem Umstande allein dieselben nicht hierher zu rechnen, dürfte kaum berechtigt sein. Volle Sicherheit in dieser Hinsicht lässt sich nicht gewinnen, ehe das supponirte Krankheitsgift näher bekannt ist. Auch in dieser Hinsicht giebt die Krankengeschichte keine Anhaltspunkte, um denselben als nicht zur Dermatomyositis gehörend zu betrachten.

Eine periphere Neuritis liegt bestimmt nicht vor. Allerdings wurde eine leichte Empfindlichkeit des einen N. peroneus constatirt, jedoch war dieses Symptom ganz vereinzelt, und ähnliche Veränderungen fanden sich an keinem der anderen Nerven; ausserdem fehlten alle Sensibilitätsstörungen, und auch die Schmerzen waren nicht spontan, sondern traten nur bei Bewegungen auf. Eine Trichineninvasion, an die übrigens der behandelnde Arzt gedacht hatte, dürfte ausgeschlossen

werden können, da nach Aussage der Mutter der Knabe niemals Schweinefleisch oder Wurst verzehrte. Am schwierigsten dürfte die Ausschliessung eines acuten Rheumatismus sein. Der Sitz der Blutungen um die Gelenke herum lässt den Gedanken, die Blutungen als Ausdruck einer Peliosis rheumatica aufzufassen, recht annehmbar erscheinen. Die Gelenke waren jedoch immer frei; auch das Auftreten einer acuten Nephritis ist meiner Erfahrung nach relativ selten bei rheumatischen Affectionen. Wirkliche Nephritiden mit einem Sediment von Blutkörperchen, Leukocyten, fein- nnd grobkörnigen Cylindern habe ich nur ausnahmsweise bei rheumatischen Affectionen — ich verfüge augenblicklich über ca. 900 während der letzten sechs Jahre im Krankenhause beobachtete Fälle von acutem Gelenk- und Muskelrheumatismus — und immer nur bei solchen der Gelenke beobachtet, während dieselben mir bei acutem Muskelrheumatismus nicht begegnet sind. Andererseits finden wir in mehreren der bisher veröffentlichten Fällen von Dermatomyositis eine Nephritis beobachtet, so in Strümpell's, Senator's zweitem und Levy's zweitem Fall, also relativ oft, wenn man die geringe Zahl der bisher veröffentlichten Beobachtungen in Betracht zieht. Auch in den Fällen von Boeck und Hepp wurde bei verhältnissmässig geringem Fieber Albuminurie beobachtet, die also weniger auf Rechnung der erhöhten Temperatur als der Krankheitsursache zu setzen ist, während die Albuminurie im ersten Falle von Senator als Folge der hohen Temperaturen aufgetreten sein kann.

Die Annahme einer abortiven Dermatomyositis scheint mir deshalb für den Fall am wahrscheinlichsten zu sein.

Schwieriger zu entscheiden, ob zu vorliegender Krankheitsgruppe gehörig oder nicht, dürfte folgender Fall sein.

24jähriges Dientmädchen. Aufgenommen den 27. März 1896, ausgeschieden 12. Mai 1896.

Anamnese. Pat., ohne hereditäre Belastung und im Allgemeinen gesund, erkrankte vor 3 Wochen mit Frost, Kopfschmerzen, Fieber und Schmerzen beim Schlucken, Symptome die jedoch bald verschwanden. Vor 8 Tagen traten plötzlich heftige Schmerzen über der Mitte des Brustbeins auf unter gleichzeitigem Gefühl von Beklemmung, Athemnoth und Herzklopfen, die bis vor 4 Tagen anhielten, um dann zu verschwinden. Statt dessen traten Schmerzen in der linken Schenkelbeuge, in beiden Oberschenkeln und in der linken Wade auf; keine Schmerzen in den Gelenken, keine deutliche Schwellung der Beine. Niemals Gelenkrheumatismus, niemals Scharlach.

Status bei der Aufnahme. Pat. ist bleich und mager, Appetit und Stuhl gut, Intelligenz normal. Puls 116, etwas weich. Urin frei von Eiweiss und Zucker, Temperatur Abends 38,4°.

Pat. klagt über Schmerzen im ganzen linken Bein, besonders in den Muskelmassen sowie im rechten Oberschenkel, namentlich bei Bewegungen hervortretend. Sonst keine subjectiven Symptome.

Bei der Untersuchung der Beine bemerkt man einen deutlichen Unterschied in der Dicke der Beine, indem das linke dicker ist. Der Umfang des linken Oberschenkels, 20 cm oberhalb der Kniescheibe, ist 46 cm, des rechten 44; des linken Unterschenkels 15 cm unterhalb der Kniescheibe 34, des rechten 33 cm. Die Haut überall von normaler Farbe, ohne Ausschlag oder sonstige Veränderungen. Beim Palpiren der geschwollenen Theile kann kein Oedem constatirt werden im Unterhautgewebe. Die Theile, besonders die Waden, fühlten sich fest und hart an, gleichsam als ob die Muskelmassen geschwollen wären; kein Gefühl von Teigigkeit. Druck auf die geschwollenen Partien ist äusserst empfindlich. Bewegungen, sowohl activ wie passiv, rufen heftige Schmerzen in den geschwollenen Muskeln hervor. Die Gelenke sind frei, von normaler Configuration, Patellarreflexe vorhanden.

Herz nicht deutlich vergrössert. Ein schwaches präsystolisches Geräusch an der Spitze, der erste Ton über der Pulmonalis nicht scharf abgesetzt, der zweite Pulmonaliston accentuirt. Lungen sind normal. Milzdämpfung ist etwas vergrössert, geht bis nahe an die vordere Axillarlinie.

28. März. Heute auch heftige Schmerzen in der rechten Wade, die sich etwas teigig anfühlt und sehr empfindlich ist; keine Veränderung der Haut und des Unterhautbindegewebes. Temperatur 37,6°.

29. März. Deutliche Schwellung auch der rechten Wade; die Schwellung der linken hat noch zugenommen; nirgends ein Oedem zu constatiren mit Ausnahme der Gegend vor der linken Tibia, woselbst Fingerdruck eine seichte Grube hinterlässt, während sonst der ganze Vorderschenkel prall gespannt und äusserst empfindlich bei Druck ist. Heute auch deutliche Schwellung der Adductorengruppe an den Oberschenkeln; dieselbe fühlt sich fest und hart an und ist äusserst empfindlich; kein deutliches Oedem in derselben. Umfang der linken Wade 36 cm, der rechten 34,5 cm. Abends Temp. 38°.

31. März. Der linke Vorderschenkel weniger empfindlich; fühlt sich weniger prall an als vorher, ist aber noch immer recht empfindlich. Der rechte Vorderschenkel noch mehr geschwollen, heftige Schmerzen in demselben während der Nacht. Temperatur von jetzt an normal.

3. April. Zustand unverändert. Heute nicht unbedeutendes Oedem beider Füsse.

4. April. Schmerzen geringer, Zustand sonst derselbe.

5. April. Beide Vorderschenkel weicher und weniger empfindlich, noch immer Schmerzen, die Pat. in die Tiefe der Muskelmassen verlegt.

Nach und nach nahmen die Schwellung und die Schmerzen ab wie auch das Oedem am Fussrücken, und Pat. verliess gesund in Betreff der Beine das Krankenhaus, während die Symptome von Seiten des Herzens unverändert waren. Niemals Veränderungen der Haut.

Behandlung: Natr. salicyl. 1,5 g 3 mal tgl. — Cinq. Nept. — Euphorin. — Ichthyol äusserlich. — Antifebrin — Bäder, endlich gelinde Massage.

Irgend welche deutliche Einwirkung der inneren Medication war nicht zu constatiren; am meisten linderten die Umschläge die Schmerzen.

Bei der Patientin entwickelten sich also einige Zeit nach einer Angina heftige Schmerzen in den Muskeln der Beine, zuerst am linken, später am rechten, unter gleichzeitiger fester, praller Schwellung und Empfindlichwerden der Muskelsubstanz; eigentliches Oedem des Unterhautbindegewebes über den Muskelmassen fehlte, dagegen trat ein solches einige Zeit nach der Entstehung der Schmerzen an der Vorderseite der Tibia und an den Füssen auf. Ausserdem wurde auch Endocarditis der Mitralis und eine deutliche, wenn auch geringe Milzschwellung constatirt, während Hautveränderungen niemals beobachtet wurden. Der Process verlief unter geringer Temperatursteigerung.

Ob nun dieser Fall zur Dermatomyositis zu rechnen ist oder nicht, scheint mir wie gesagt etwas zweifelhaft. Man könnte ebenso gut an einen auf rheumatischer Basis entstandenen myositischen Process denken. Es ist vor Allem das Auftreten der Endocarditis in diesem Falle, die eine solche Annahme wahrscheinlich macht, denn Veränderungen der Klappen des Herzens sind bisher niemals bei der Dermatomyositis beobachtet worden. Auch das Begrenztbleiben der Veränderungen auf die unteren Extremitäten dürfte eher für als wider eine solche Annahme sprechen, obgleich Aehnliches auch in unzweifelhaften Fällen von Polymyositis beobachtet worden ist, wie in dem vierten Levy'schen Falle mit einem einer Thrombose der unteren Hohlvene ähnelnden Krankheitsbilde. Auch die Abwesenheit aller Hautveränderungen, obgleich, wie ich schon betont habe, dieser Umstand an und für sich keine entscheidende Bedeutung hat, dürfte unter diesen Umständen eher für den rheumatischen Charakter des Leidens sprechen. Nur die vorhandene Milzschwellung könnte Bedenken erwecken, denn dieselbe gehört meines Wissens nicht zum Symptombilde der rheumatischen Myositis, wohl ist dieselbe aber mehrmals bei der Dermatomyositis beobachtet worden. Möglicherweise könnte man an einen Zusammenhang derselben mit der vorhergehenden Angina und der dieselbe veranlassenden Infection denken. Alles in Allem scheint es richtiger den Fall, obgleich er mehrere Züge mit dem Bilde der Dermatomyositis gemeinsam hat, als eine rheumatische Affection aufzufassen.

Dagegen dürfte in dem folgenden Fall irgend ein Zweifel an der rheumatischen Natur des Leidens trotz der in mehreren Hinsichten recht grossen Uebereinstimmung mit der Dermatomyositis nicht entstehen können.

19jähriger Schuhmacher. Aufgenommen am 27. März 1896, ausgeschieden 17. April 1896.

Anamnese: Pat. stammt aus gesunder Familie und ist immer gesund gewesen. Im letzten Winter hat er fortwährend gehustet, meistens des Morgens, niemals Bluthusten, keine Nachtschweisse, geringe Abmagerung während der letzten Zeit. Vor 5 Tagen erkrankte er mit heftigen Schmerzen in beiden Kniegelenken und gleichzeitiger bedeutender Schwellung und Schmerzen der Weichtheile des Ober- und Vorderschenkels. Am folgenden Tage Schmerzen auch im rechten Ellenbogengelenk und Schwellung der Weichtheile des Ober- und Vorderarms nebst Schmerzen. Vor 2 Tagen fing auch das linke Fuss- und Ellenbogengelenk an zu schmerzen und die angrenzenden Weichtheile schwollen an. Beim Ergreifen neuer Gelenke wurden die Schmerzen in den vorher ergriffenen gelinder, die Schwellung bestand jedoch unverändert fort. Am Tage vor der Aufnahme Schmerzen beim Schlucken; keine Gonorrhoe.

Status bei der Aufnahme. Pat. ist mager, Hautfarbe blass. Intelligenz frei, Appetit und Stuhl normal. Puls weich, regelmässig, 136. Urin frei von Eiweiss und Zucker. Temperatur Abends 38,8°.

Pat. klagt über Schmerzen in den Gelenken, hauptsächlich bei Bewegungen hervortretend, wie auch in den dazwischen liegenden Muskelmassen.

Objectiv constatirt man in Betreff der Beine einen geringen Erguss in das rechte Kniegelenk, das linke ist nicht geschwollen, aber etwas empfindlich bei Druck, wie auch das rechte Hüftgelenk; das linke Fussgelenk und die umgebenden Theile sind bedeutend geschwollen, die Weichtheile dort ödematös und diffus bläulich verfärbt (Blutungen in das Unterhautgewebe). Der ganze linke Vorderschenkel ausserdem etwas, wenn auch unbedeutend geschwollen, nirgends Oedem, mit Ausnahme der Gegend des oben genannten Fussgelenkes, aber die Muskeln fühlen sich fest an und sind bei Druck sehr empfindlich; Schmerzen auch beim Versuch den Fuss activ und passiv zu bewegen. Der rechte Vorderschenkel ist normal.

An den Armen ist das rechte Ellenbogengelenk etwas geschwollen und empfindlich bei Druck und Bewegung; ausserdem sind die Weichtheile am rechten Vorderarm etwas geschwollen, fühlen sich fester an als normal und schmerzen bedeutend bei Druck und Bewegung. Am linken Arm sind die Veränderungen bedeutender. Die linke Hand und die Handgelenkgegend ist bedeutend geschwollen, geröthet und hochgradig empfindlich; die Haut an der Dorsalseite des Gelenks ausserdem schwach diffus bläulich gefärbt in Folge subcutanen Blutaustrittes. Gleich oberhalb des Handgelenkes ist der Vorderarm nur unbedeutend dicker als normal, aber höher hinauf findet sich eine bedeutende Anschwellung, $^2/_3$ des Vorderarmes und die Hälfte des Oberarmes umfassend, spindelförmig nach beiden Enden hin abnehmend. Die geschwollenen Theile sind hochgradig empfindlich bei Druck, der tiefe Dellen hinterlässt, besonders an der Streckseite; die Muskeln sind durch das Oedem hindurch nicht deutlich zu palpiren. Die Haut am Vorderarm ist blass, am Oberarm und über dem Ellenbogengelenk bedeutend geröthet und glatt, aber ohne subcutane Blutungen. Active und passive Bewegungen fast unmöglich in Folge heftiger Schmerzen.

Kopf- und Rumpfbewegungen normal; die Bauchmuskulatur ist etwas empfindlich bei Druck, aber nicht geschwollen.

Im Schlunde nichts Abnormes.

Herz nicht vergrössert, die Töne rein, aber dumpf.

In den Lungen reichliche Rasselgeräusche, nirgends Dämpfung. Milz und übrige Baucheingeweide normal.

28. März. Die Empfindlichkeit der linken Wade heute geringer. Frische diffuse Blutungen an der Innenseite des linken Ellenbogengelenkes und in den angrenzenden Weichtheilen. Temperatur Morgends 37,4°, Abends 37,2°.

29. März. Schwache Gelbfärbung der Haut an der Streckseite des linken Armes. Temperatur Morgens 37,6°, Abends 37,8°.

30. März. Nach noch mehr eingetretener Abschwellung des linken Armes fühlen sich die unterliegenden Muskeln teigig an und sind bei Druck etwas empfindlich. Der Umkreis des Oberarmes, früher 30 cm, heute nur 24 cm. Heute ist der rechte Oberarm bedeutend geschwollen, bei Druck empfindlich, der eine tiefe Delle hinterlässt, auch die Gegend des rechten Ellenbogengelenkes geschwollen, Umkreis 20 cm. Abends ausserdem Schwellung und Schmerzen an der rechten Seite des Halses mit nicht unbedeutender Druckempfindlichkeit. Temperatur Morgens 37,4°, Abends 38,1°.

1. April. Der obere Theil des rechten Musculus sternocleidomastoideus sowie die oberen Halsmuskeln derselben Seite deutlicher geschwollen und mehr empfindlich. Bewegungen des Kopfes rufen hier heftige Schmerzen hervor. Temperatur von jetzt an normal.

2. April. Die Schwellung am Halse heute verschwunden; statt dessen geringe Schwellung, Empfindlichkeit und Schmerzen in den linken Gesässmuskeln. Die Schwellung des rechten Armes hat bedeutend abgenommen.

3. April. Oedem jetzt überall verschwunden mit Ausnahme der Dorsalfläche der rechten Hand und des Handgelenkes. Die Haut an den Stellen der vorher erwähnten Blutungen gelblich gefärbt.

Die Besserung schritt hierauf continuirlich vorwärts und Pat. verliess gesund die Klinik am 17. April.

Behandlung: Natr. salicyl. 6 g pro die — Digitalis, Bäder.

Ein Fall, der in mehreren Hinsichten an das Unverricht'sche Krankheitsbild erinnert mit den successiv nach einander ergriffenen Muskelpartien des Körpers. Die Haut über den Muskelmassen war hochgradig ödematös, die Muskeln fühlten sich teigig an und waren hochgradig empfindlich bei Druck und auch bei Bewegung; auch Hautveränderungen in Form von theils diffuser Röthung theils Blutungen ins Unterhautgewebe fanden sich vor. Andererseits aber waren verschiedene Abweichungen zu constatiren. Das Oedem hatte niemals den eigenthümlich prallen Charakter, der so oft bei jenem Leiden erwähnt wird; eine tiefe Delle war leicht bei Druck hervorzurufen und blieb lange bestehen, auch fehlten die profusen allgemeinen Schweisse, die

so oft auftreten; endlich mögen die nicht unbedeutenden Gelenkveränderungen, die das Krankheitsbild einleiteten und lange Zeit bestehen blieben, hervorgehoben sein. Letztere fehlen dagegen so gut wie constant bei der Unverricht'schen Dermatomyositis und sprechen entschieden für die rheumatische Natur des eben geschilderten Krankheitsbildes. Auch die günstige Wirkung der Salicylsäure in diesem Falle, die bei der Dermatomyositis gewöhnlich ohne Einfluss ist, bestätigt diese Auffassung. Der Fall ist insofern von grossem Interesse, als er den unzweifelhaften Beweis liefert, dass auf rheumatischer Basis Krankheitsbilder entstehen können, die in vielen Hinsichten an das von Unverricht geschilderte Leiden erinnern.

Endlich erlaube ich mir der Vollständigkeit halber einen Auszug aus der Krankengeschichte eines Falles von multipler Neuritis mitzutheilen, in dem gewisse Symptome denen bei der Dermatomyositis ähneln.

24jähriger Mann, Bierzapfer. Aufgenommen am 10. September 1896, ausgeschieden 5. Februar 1897.

Anamnese: In der Familie keine hereditären Krankheiten. Spondylitis mit $1^1/_2$ Jahren, nach der er 5 Jahre bettlägerig war; Abscesse wurden in beiden Hüftregionen geöffnet. Seitdem schwach im Rücken beim Heben schwerer Lasten, sonst gesund. Pat. lebte unter guten Verhältnissen, hatte vor 3 Jahren Gonorrhoe, ist niemals luetisch inficirt worden. Niemals Diphtheritis. Seit dem Herbst 1895 in einem Biergeschäft, musste er in feuchten Kellern arbeiten und fing an nicht unbedeutende Quantitäten Bier zu trinken. Im Mai 1896 litt er durch 3 Wochen an einer am Tage um die Knöchel entstehenden und manchmal bis an die Knie reichenden Anschwellung der Beine, die jedoch des Nachts wieder verschwand. Während dieser Zeit fühlte er sich matt, die Beine wollten ihn nicht tragen; sonstige Beschwerden fehlten. Urin wurde nicht untersucht. Nach 3 Wochen verschwanden die Anschwellungen der Beine, die Müdigkeit blieb jedoch bestehen, und Pat. musste deshalb einen Platz als Schreiber annehmen. Anfang Juni bemerkte Pat. eine Schwäche der Hände, und während des Sommers variirten die eben genannten Beschwerden bedeutend. Bald war alle Schwäche fast verschwunden und Pat. fühlte sich recht wohl, bald trat dieselbe mehr hervor. Nach und nach fingen die Hände, besonders die rechte, an für kurze Zeit zu schwellen. Einen Monat vor der Aufnahme trat eine neue Anschwellung der Hände und Beine ein, und Pat. musste seine Schreiberarbeit aufgeben; die Beine wurden sehr dick und der herzugerufene Arzt constatirte eine unregelmässige, schwache Herzarbeit und diagnosticirte eine Myocarditis; von einer möglicherweise vorhandenen Parese wurde nichts beobachtet. Bis vor 14 Tagen war Pat. aufgewesen, musste aber seitdem das Bett hüten; die rechte Hand wurde gelähmt, und Pat. musste gespeist werden. Die letzten Tage konnte er sich nicht im Bette aufrichten, Pressen beim Stuhl war dagegen möglich.

Während der ganzen Zeit hat Pat. keine Symptome von Seiten der Nerven des Kopfes und Schlundes beobachtet. Er litt niemals an Krämpfen,

Zuckungen, niemals an Schmerzen oder Parästhesien mit Ausnahme eines leichten Gefühls von Eingeschlafensein der Finger und Zehen. Das Allgemeinbefinden ist immer gut gewesen, weder Frösteln, noch Fieber, noch Herzklopfen.

Status. Pat. ist schmächtig gebaut, von blassem, nur unbedeutend angegriffenem Aussehen. Appetit ist gut, Stuhl regelmässig. Puls bei der Aufnahme 110, weich, unregelmässig, heute nach 40 Tropfen Digitalinum crystallisatum Mialhé kräftiger, 68, aber noch unregelmässig. Temperatur afebril. Urin frei von Eiweiss und Zucker.

Subjectiv klagt Pat. noch über ein Gefühl von Mattigkeit, keine Schmerzen.

Eitriger Ausfluss aus der Urinröhre mit Gonokokken.

Die Hautfarbe blass, keine Cyanose des Gesichts, in beiden Hüftgegenden Narben. An der Aussenseite des rechten Oberschenkels einige Naevi. An der Aussenseite des linken Fussgelenkes einige punktförmige Blutungen, sonst nirgends Exantheme oder Ekzeme. Bedeutendes Oedem über den unteren Theilen des Rückens und den Rückseiten der Oberschenkel, besonders des rechten, der fast in toto ödematös ist. Die Haut der rechten Hand runzelig wie nach einem verschwundenen Oedem. Sonst nirgends deutliche Schwellung. Die geschwollenen Theile sind hochgradig empfindlich nicht nur bei Druck auf die oberflächlichen Theile, sondern noch mehr bei Druck in die Tiefe, bei dem die Muskeln jedoch nicht durchzufühlen sind.

Im Uebrigen fand sich eine hochgradige Tachycardie; deutliche Parese der Arme, des Rumpfes, des Diaphragma, mit hochgradiger Empfindlichkeit der Muskeln und Nerven ohne Sensibilitätsstörungen, mit nicht unbedeutender, stetig zunehmender Atrophie und hochgradig herabgesetzter elektrischer Reizbarkeit und verschwundene Patellarreflexe.

Weitere Oedeme entwickelten sich nicht, das Oedem der geschwollenen Theile war nach 14 Tagen geschwunden, aber die Muskeln blieben noch lange Zeit hochgradig empfindlich; ausgeprägte Teigigkeit derselben war jedoch niemals zu constatiren.

Pat. verliess gesund das Krankenhaus am 5. Februar 1897.

Einige Züge hat der vorliegende Fall mit der Dermatomyositis gemein, nämlich das bedeutende Oedem über einigen Muskelgruppen und die hochgradige Empfindlichkeit der Muskeln. Dass hier myositische Veränderungen als Folge eines neuritischen Processes, analog mit den von Senator als Neuromyositis beschriebenen, vorhanden waren, ist anzunehmen, obgleich die Oedeme nur in ziemlich beschränkten Bezirken auftraten. In Betreff des Falles im Uebrigen möge hier nur bemerkt werden, dass derselbe ein Pendant zu dem ersten von Rosenblath vor einiger Zeit veröffentlichten ist. —

In den 5 soeben mitgetheilten Fällen finden wir Veränderungen, die, wenn auch in Extensität und Intensität variirend, doch recht sehr an einander erinnern. Hochgradige Empfindlichkeit der Muskeln mit Schmerzen bei Druck und Bewegungen, Oedem des Unterhautgewebes

(den zweiten Fall ausgenommen) und, wenn auch in einigen Fällen nur unbedeutende Hautveränderungen in Form von Blutungen, Erythemen und Ekzemen. Sie unterscheiden sich jedoch in Betreff der Aetiologie dieser Veränderungen. Während im ersten und zweiten Falle dieselbe unbekannt ist, entstanden die Symptome im dritten und vierten auf rheumatischer Basis und im fünften als Begleiterscheinung einer multiplen Neuritis.

Die Frage ist gewiss berechtigt, ob irgend welche verwandtschaftliche Beziehungen zwischen diesen verschiedenen Fällen bestehen oder nicht?

In ätiologischer Hinsicht dürfte diese Frage noch nicht spruchreif sein, denn wir wissen nichts Bestimmtes über die Aetiologie der Dermatomyositis.

Der Versuch Fraenkel's, diese als Ausdruck einer septico-pyämischen Infection aufzufassen, sowie Herz's Annahme, dass die schwereren Fälle mit Eiterbildung auf virulentere, die leichteren auf abgeschwächte Krankheitserreger zurückzuführen sind, dürfte wenig Anklang finden. Wie schon Unverricht und Strümpell betonen, sind doch die Unterschiede der fraglichen Fälle gegenüber den als Dermatomyositis bezeichneten so bedeutende, dass dieselben als nicht zusammengehörend betrachtet werden können. Dort Eitererreger in den Muskeln, Eiterung und Entstehung im Zusammenhang mit irgend einem primären Infectionsherd, von dem die septische Erkrankung ausgegangen ist; hier niemals irgend welche Krankheitserreger nachweisbar, niemals Eiterung und kein primärer Infectionsherd. Die von Fraenkel und Anderen geschilderten Fälle sind meiner Ansicht nach nur als secundäre Muskelerkrankungen aufzufassen und scharf von den eigentlichen primären Dermatomyositiden zu trennen.

In Betreff letzterer sind, wie bekannt, in ätiologischer Hinsicht zwei Ansichten geltend gemacht worden: nach der einen, deren Hauptvertreter Unverricht ist, der noch in seinem letzten Artikel in den Encyklopädischen Jahrbüchern hervorhebt, dass wir über die wahren Ursachen der Dermatomyositis noch im Unklaren sind, dass aber die Annahme eines infectiösen Agens nach dem Stande unserer jetzigen Kenntnisse die grösste Wahrscheinlichkeit für sich hat, beruht die Krankheit auf einer Infection; nach der anderen, von Senator vertretenen, der jedoch gleichzeitig nicht die Möglichkeit verneint, dass ein von aussen in den Körper eingeführtes Gift das Symptomenbild hervorrufen kann, auf einer Autointoxication.

Die Abwesenheit aller geformten Krankheitserreger trotz genauester hierauf gerichteter Untersuchungen der Muskeln im frischen Zustand in meinem Falle, sowie die mit dem gleichen negativen Resultate unter-

suchten Fälle von Unverricht und Strümpell machen es recht wahrscheinlich, dass die Krankheit nicht als directe Folge einer Einwirkung organisirter Krankheitserreger betrachtet werden kann. Strümpell betont, dass dieses a priori wenig wahrscheinlich ist; nach ihm muss jedenfalls bei der fast allgemeinen diffusen Muskelerkrankung die Frage entstehen, ob eine derartige Erkrankung wirklich unmittelbar durch die örtliche Anwesenheit der Infectionserreger selbst hervorgerufen werden könne, oder ob es nicht wahrscheinlicher sei, dass eine derartige Erkrankung eher durch die Einwirkung im Blute gelöster und somit durch den Kreislauf allen Geweben (von denen in diesem Falle aber natürlich nur das Muskelgewebe angreifbar wäre) zugeführter Toxine entstehe. Strümpell hebt weiter hervor, dass in Bezug auf die multiple Neuritis ähnliche Erwägungen angestellt worden sind.

Die Möglichkeit einer solchen Toxinwirkung als Folge einer Infection ist ohne Weiteres zuzugeben. Ausschliesslich eine solche Aetiologie anzunehmen, scheint mir jedoch gewisse Bedenken zu erregen; die Hypothese Senator's dürfte neben dieser zu Recht bestehen. Wie bei der multiplen Neuritis unzweifelhaft oft eine Infection dem Leiden zu Grunde liegt, aber in gewissen Fällen ebenso unzweifelhaft dasselbe durch eine Intoxication hervorgerufen werden kann, so scheint mir auch für die Dermatomyositis letztere Möglichkeit nicht ohne Weiteres von der Hand gewiesen werden zu können. Für viele Fälle dieses Leidens sprechen die Symptome unzweifelhaft für eine Infection, und in Levy's Fällen haben wir ja ein Beispiel — das einzige bisher beobachtete — eines Ergreifens mehrerer Mitglieder derselben Familie, des einen nach dem anderen. Andererseits fehlen aber in einer ganzen Reihe von Fällen alle Zeichen einer solchen Infection; die Milzschwellung ist keineswegs constant — in Wagner's beiden Fällen, in Hepp's, Boeck's, Senator's erstem Fall, Levy's beiden ersten Fällen und in meinem Falle fehlte dieselbe trotz eines recht acuten Verlaufs — Fieber ist manchmal nicht vorhanden u. s. w. Für solche Fälle ist die Annahme Senator's ebenso berechtigt, als die Annahme einer Toxinwirkung als Folge einer Infection. Vor Allem möchte ich in dieser Hinsicht auf den Fall von Boeck aufmerksam machen, in dem das Leiden mit grosser Wahrscheinlichkeit als Folge einer Intoxication auftrat. In demselben finden wir kurze Zeit nach einer Einreibung mit Copaiva eine weit verbreitete Schwellung und Empfindlichkeit der Musculatur mit hochgradigem Oedem des überliegenden Unterhautbindegewebes; erst nach 9 Wochen trat Restitutio ad integrum ein. Das ganze Krankheitsbild gehört unzweifelhaft zu derselben Kategorie von Fällen, wie die von Unverricht geschilderten. Derselbe stützt die Annahme Senator's für seinen ersten Fall, dass ein mit verdor-

benen Krebsen aufgenommenes Gift die Symptome veranlasst hat; das Gift muss allerdings in den beiden Fällen verschiedener Art gewesen sein, aber, wie Senator betont, verschiedene Gifte können ganz gut dieselben anatomischen Veränderungen hervorrufen. In Betreff der Autointoxicationen sind die Thatsachen allerdings noch sehr gering; neuerdings hat Albu einen Fall veröffentlicht, der für eine solche Entstehungsmöglichkeit sprechen könnte, indem in demselben langwierige gastrische Störungen dem Ausbruch des Leidens vorangingen und anfangs auch das Krankheitsbild beherrschten; nach Aufhören der Diarrhöen trat das Symptomenbild ein, und der Fall wäre somit nach Albu ein Analogon zu einem von Ewald beobachteten Falle von Tetanie, in dem die Krampfanfälle regelmässig bei eintretender Verstopfung erfolgten, und in dem die Autointoxication vom Magendarmkanal exact nachgewiesen wurde. Albu selbst hebt aber hervor, dass, da ein stricter Beweis für den Zusammenhang einer Autointoxication in seinem Falle mit der Muskelerkrankung sich weder klinisch noch experimentell erweisen liess, derselbe höchstens eine solche Möglichkeit wahrscheinlich machen kann, ohne sie zu beweisen. Die soeben erwähnten Fälle wie auch der manchmal an alles Andere als an eine Infection erinnernde Verlauf lassen doch immerhin die Annahme eines ganz eigenartigen, durch Bacterien producirten Giftes als alleinige Ursache des Krankheitsbildes nicht mehr bewiesen als diejenige auch anderer Entstehungsweisen erscheinen; letztere dürfte sogar wahrscheinlicher sein.

Ebensowenig wie in ätiologischer Hinsicht lassen sich bei unseren jetzigen Kenntnissen des Leidens bestimmte verwandtschaftliche Beziehungen zwischen den Fällen von Dermatomyositis und den Fällen in anderer Hinsicht nachweisen. Wir kennen eben nichts Bestimmtes über das Entstehen der an einander erinnernden Symptome in den verschiedenen Fällen der Neuromyositis und den oben erwähnten Fällen auf rheumatischer Basis; wir wissen nicht, ob man dieselben als primär entstanden betrachten kann in Folge eines unbekannten Krankheitsgiftes, oder ob dieselben nur secundäre sind, ob z. B. bei der Neuromyositis die Muskelveränderungen und das Hautödem Folgen einer directen Einwirkung auf die Gewebe sind neben den Veränderungen der Nerven, oder ob dieselben secundär nach Ergreifen gewisser Nervenfasern entstehen. Diese Frage muss deshalb zur Zeit offen gelassen werden, indem man sich begnügen muss zu constatiren, dass bei Leiden mit rheumatischer Basis und bei gewissen Formen von multipler Neuritis auch der Dermatomyositis ähnelnde Symptome vorkommen können.

In Betreff der Dermatomyositisfälle sprechen dagegen gewisse Thatsachen für die Möglichkeit einer gemeinschaftlichen Genese der Symptome in den verschiedenen Fällen, auf die ich im Folgenden die

Aufmerksamkeit lenken möchte. Ich bin mir jedoch wohl bewusst, dass Manches sich gegen das sogleich Anzuführende einwenden lässt, und dass ein exacter Beweis in dieser Beziehung zur Zeit nicht zu liefern ist. Vorliegendes möge deshalb nur als ein Hinweis auf einen vielleicht möglichen Zusammenhang zwischen den verschiedenen Fällen betrachtet werden, als ein Versuch, einen Schritt weiter in der Erkenntniss des bisher so dunkeln Leidens zu kommen.

In Betreff der Genese der Symptome gehen die Meinungen nur über das Entstehen des Unterhautödems auseinander; dass die Muskel- und Hautaffection unabhängig von einander entstehen, wird dagegen ohne Weiteres zugestanden. Man findet nämlich gewöhnlich die Oedeme am meisten ausgeprägt über den ergriffenen Muskelmassen, und schon Wagner und Hepp haben deshalb die Ansicht vertreten, dass das Unterhautödem nur ein secundäres, inflammatorisches Oedem, eine Folge der Muskelveränderungen wäre. Gewisse Thatsachen lassen jedoch diese Auffassung als nicht ganz stichhaltig erscheinen. So betont Löwenfeld, dass theils im Hepp'schen Falle das Gesicht ödematös war, ohne dass die unterliegenden Muskeln ergriffen waren, theils in mehreren anderen Fällen die Muskeln ergriffen waren, ohne dass deshalb ein Oedem im Unterhautbindegewebe entstand; ausserdem hob er hervor, dass die Beschaffenheit desselben wesentlich verschieden von einem gewöhnlichen inflammatorischen Oedem ist, indem es gewöhnlich hart und fest ist und Fingerdruck nur mit Schwierigkeit eine Delle hinterlässt. Löwenfeld fand deshalb dasselbe mehr der bei der Sklerodermie auftretenden Infiltration ähnelnd.

Gegenüber dem Fehlen von Oedem über ergriffenen Muskeln könnte man allerdings den Einwand erheben, dass der Process in den Muskeln verhältnissmässig zu gering wäre, um ein secundäres Oedem zu veranlassen; für eine solche Auffassung könnten Fälle wie Strümpell's, Levy's erster und auch, z. B. für die Brustmuskeln, mein Fall sprechen, indem in demselben Anfangs Muskelveränderungen ohne Oedem in gewissen Theilen vorhanden waren, später aber letzteres sich entwickelte. Später beobachtete Fälle zeigen aber, dass trotz bedeutender Muskelveränderungen alles Oedem fehlen kann, so im Hepp'schen und meinem Falle in Betreff der Bauchmusculatur, in Levy's erstem Falle am linken Arm, im Löwenfeld'schen Fall im rechten Arm, in Boeck's Fall über den Mm. pectorales, in Herz's zweitem Falle am Unterarm. Die Berechtigung der Löwenfeld'schen Einwände auch in dieser Beziehung dürfte deshalb zu Recht bestehen und die Annahme eines secundären Oedems diesen Einwänden gegenüber sich nur schwer aufrecht erhalten lassen. Das Oedem wäre dem-

nach wie die Hautveränderungen als ein Symptom neben, nicht nach den Muskelveränderungen zu betrachten.

Liessen sich nun die nebeneinander entstandenen Hauptsymptome, die Haut-, Unterhaut- und Muskelveränderungen, auf ein primäres Ergreifen eines bestimmten Gewebes zurückführen, so würde dadurch das Verständniss des eigenthümlichen Symptomenbildes wesentlich erleichtert werden.

Factisch lässt sich nun ein Theil der Symptome als Folge einer Parese der Gefässe erklären, und beides, klinische und pathologisch-anatomische Befunde sprechen dafür, dass das Gefässsystem bei der Dermatomyositis speciell ergriffen ist. So vor Allem der Boeck'sche Fall, in dem, wie schon erwähnt wurde, das Krankheitsbild nach einer intensiven Copaivabalsameinreibung entstand. Bekanntlich ruft dieser Balsam Erytheme und Urticariaeruptionen hervor, auch Durchfälle, Hämaturie sind nach Vergiftungen mit demselben beobachtet worden, und experimentell ist erwiesen, dass derselbe oft eine Wirkung auf die Vasomotoren der Haut entfaltet in Form einer Lähmung derselben. Denkbar wäre es nun, dass auch eine solche Wirkung auf das vasomotorische System des Muskel- und Unterhautgewebes eintreten kann.

Auch der dritte Levy'sche Fall könnte herangezogen werden. In demselben traten ausschliesslich Purpuraflecke auf. Unter gewöhnlichen Verhältnissen könnte dieser Fall nicht als hierhergehörend aufgefasst werden, aber die besonderen Umstände, unter denen die Blutungen in diesem Falle auftraten — Auftreten von typischer Dermatomyositis bei Frau und Tochter des Patienten, bei beiden mit gleichzeitiger Purpura — machen doch eine solche Annahme, wie schon Levy hervorhebt, recht wahrscheinlich. Unverricht steht allerdings dieser Auffassung etwas skeptisch gegenüber; nach ihm wäre es denkbar, dass eine Mischinfection dem Krankheitsbilde zu Grunde läge, auf dessen Conto die Blutungen zurückzuführen wären. Eine solche Einwendung wäre auch berechtigt, wenn Blutungen sonst nicht bei der Dermatomyositis beobachtet worden wären. Dem ist aber nicht so, wenn auch zugegeben werden muss, dass Blutungen relativ selten sind; wir finden nämlich Blutungen erwähnt in den Fällen von Plehn, Buss und Jacoby. Ueberhaupt dürfte nicht allzu grosses Gewicht auf die Form der Hautveränderung zu legen sein, da, wie ich früher gezeigt, dieselbe höchst bedeutend variiren kann.

Blutungen von anderen Stellen, die wohl kaum anders als ein Ausdruck einer vasomotorischen Störung aufgefasst werden können, sind ausserdem in mehreren Fällen beobachtet worden, so wiederholte Darmblutungen in Buss' Fall, Nasenbluten in Potain's und heftige Menstruation in Levy's erstem Fall.

Endlich möge auch auf das oftmals plötzliche Auftreten und ebenso schnelle Verschwinden der Oedeme hingewiesen sein, das sich am leichtesten durch die Annahme einer vasomotorischen Störung erklären lässt, dagegen schwer zu verstehen wäre, falls dasselbe Folge eines inflammatorischen Processes in den angrenzenden Geweben wäre.

Vor Allem möchte ich aber auf den pathologisch-anatomischen Fund in mehreren Fällen und speciell in dem meinigen hinweisen, in denen eigenthümliche Veränderungen der kleinsten Gefässe constatirt wurden. Bei Durchsicht der mir zugänglichen Literatur über Myositis habe ich vergebens nach einer Erwähnung ähnlicher Veränderung gefahndet; dieselbe ist, soweit ich finden kann, nur in Fällen von Dermatomyositis so typisch und ausgeprägt beschrieben worden.

Diese Veränderung besteht in einer hochgradigen Dilatation der kleinsten Gefässe der Muskeln; die Capillaren derselben sind hochgradig gedehnt und durch perlschnurartig geordnete rothe Blutkörperchen erfüllt. Dass Bild ist äusserst charakteristisch; man sieht die gefüllten Capillaren parallel den Muskelbündeln zwischen diesen verlaufen, ohne dass die Wandungen derselben irgend welche Veränderungen zeigen. Eine solche Dilatation der kleinsten Gefässe beschrieben Wagner, Unverricht, Senator und Strümpell, und ganz dasselbe wurde in meinem Falle constatirt; in den übrigen zur Section gekommenen Fällen fehlen Angaben über das Verhalten der Gefässe.

Auch die etwas grösseren Gefässe waren in meinem Falle strotzend von Blutkörperchen erfüllt. Ausserdem wurde aber noch in demselben diese Veränderung nicht nur in denjenigen Muskeln gefunden, die mikroskopische Veränderungen der einen oder anderen Art der Muskelsubstanz zeigten, sondern sie wurde auch in Muskeln constatirt, deren Parenchym sich als nur unbedeutend ergriffen oder als normal erwies; speciell im Herzen war die einzige entdeckbare Veränderung eine solche Dilatation der kleinsten Capillaren mit strotzender Blutkörperchenfüllung. Dieser Befund lässt sich kaum anders als durch die Annahme erklären, dass vor allen übrigen Geweben die Gefässe, speciell des Muskelgewebes, von dem supponirten Krankheitsgift beeinflusst werden. Von Interesse wäre es gewesen eine genauere Untersuchung der Gefässe des subcutanen Gewebes, nicht nur der ergriffenen, sondern auch der unveränderten Theile, vorzunehmen; eine solche Untersuchung wurde aber in meinen wie überhaupt in allen bisher veröffentlichten Fällen versäumt, könnte aber vielleicht zur Klärung der Frage beitragen und deshalb in kommenden Fällen Beachtung verdienen.

Manches spricht also für eine Betheiligung des vasomotorischen Systems bei der Entstehung des Symptomencomplexes der Dermatomyositis. Ob aber dieselbe Folge einer directen Einwirkung der

Krankheitsgifte auf die kleinsten Gefässe ist oder mehr central bedingt ist, muss zur Zeit unentschieden gelassen werden. Das manchmal hochgradig symmetrische Auftreten der Symptome, das sich nicht nur in dem Ergreifen entsprechender an beiden Seiten, wie beider Arme, beider Bauchhälften u. s. w. zeigt, sondern sogar in dem Ergreifen beiden Körperhälften entsprechender Muskeln an seinen Ausdruck findet — um nur ein Beispiel zu erwähnen, so wurde in Prinzing's Fall an den Armen zuerst der rechte Triceps befallen, bald darauf ähnlich der linke Triceps —, könnte mehr für eine centrale Entstehung der Symptome sprechen. Andererseits muss aber zugegeben werden, dass diese Symmetrie keineswegs constant ist; die Fälle mit ausgesprochener Symmetrie sind in der Minderzahl, meistens ist die Ausbreitung der Symptome ziemlich regellos und lässt sich nur schwer mit einer solchen Annahme in Einklang bringen.

Der grösste Theil der Symptome der Dermatomyositis lässt sich nun ohne Schwierigkeit auf ein primäres Ergriffensein des Gefässsystems zurückführen. Das Oedem des Unterhautgewebes, die Hautveränderungen, als Erytheme, Urticariaeruptionen und Blutungen, sowie die reichlichen Schweisse können durch eine Parese der Gefässe hervorgerufen werden. Schwieriger ist es zu entscheiden, ob auch die Muskelveränderungen als Folge einer solchen betrachtet werden können. Dieselben bieten an und für sich nichts Charakteristisches, dieselben sind hauptsächlich degenerativer Natur; bei den verschiedensten Processen sind ähnliche Veränderungen der Muskelsubstanz beobachtet. Die Möglichkeit, dass dieselben auch secundär nach einer Gefässparese entstehen könnten, dürfte deshalb nicht ohne Weiteres von der Hand zu weisen sein; auch die mehrmals beobachtete Rundzelleninfiltration kann durch eine solche hervorgerufen werden. Andererseits könnte man aber auch die Möglichkeit in Betracht ziehen, dass das unbekannte Krankheitsgift direct auf die Muskelsubstanz einwirkt, ähnlich wie z. B. beim Typhoid, dass also das Symptomenbild der Dermatomyositis als Folge einer Giftwirkung auf Muskel- und Gefässsystem entstände.

Die bisher veröffentlichten Fälle erlauben nicht weiter auf die Frage einzugehen und muss es ferneren Beobachtungen überlassen sein, weiteres Licht auf die dunkle Natur des Leidens zu werfen.

# Literatur.


Albu, Ueber die Autointoxicationen des Intestinaltractus. Berlin 1895.

Boeck, C., Et tilfalde af Polymyositis acuta med Udgang i Helbredelse. Norsk Mag. for Laegevidenskab. 1891. S. 931.

Buss, Ein Fall von acuter Dermatomyositis. Deutsche med. Wochenschrift. 1894. S. 788.

Fenoglio, Deutsche med. Wochenschrift 1888. Nr. 48.

Fraenkel, Ueber eigenartig verlaufene septico-pyämische Erkrankungen nebst Bemerkungen über acute Dermatomyositis. Deutsche med. Wochenschr. 1894. Nr. 9—11.

Fuckel, Ein Fall von Dermatomyositis acuta. Corresp. d. allg. ärztl. Vereins von Thüringen. 1892. Nr. 3.

Gluzinski, Przeglad lekarski 1889. Nr. 12.

Hepp, Ueber Pseudotrichinose, eine besondere Form von acuter parenchymatöser Polymyositis. Berl. kl. Wochenschrift 1887. S. 389.

Herz, Ueber gutartige Fälle von Dermatomyositis acuta. Deutsche med. Wochenschrift. 1894. S. 790.

Jacoby, Subacute progressive Polymyositis. The journ. of nerv. and ment. disease. 1888. S. 697.

Kissel, Ein Fall von Polymyositis progressiva multiplex bei einem Kinde von 1 Jahre 7 Monaten. Wratsch 1893. Nr. 32.

Levy, Zur Lehre von der primären acuten Polymyositis. Berl. kl. Wochenschrift. 1893. S. 420.

Löwenfeld, Ueber einen Fall von Polymyositis. Münch. med. Wochenschr. 1890. S. 531.

Marchand, Bresl. ärztl. Zeitschrift 1880. S. 246.

Plehn, Ein neuer Fall von Polymyositis acuta mit Ausgang in Heilung. Deutsche med. Wochenschrift 1889. S. 227.

Potain, Morve chronique de forme anormale. L'Union méd. 1876. S. 269.

Prinzing, Ein Fall von Polymyositis acuta haemorrhagica. Münch. med. Wochenschrift 1890. S. 846.

Rosenblath, Ein Beitrag zur Pathologie der Polyneuritis. Deutsche Zeitschrift f. Nervenheilkunde. IX. S. 311.

Rovere, Poliomisito suppurativa in individuo diabetico. Rif. med. 1894. Nr. 155.

Schultze, Ein Fall von „Dermatomyositis chronica" mit Ausgang in Muskelatrophie bei einem 3jährigen Knaben. Deutsche Zeitschr. f. Nervenheilk. VI. S. 245.

Schulz, Sclerodermie, Morbus Addisonii und Muskelatrophie. Neurol. Centralblatt. 1889. S. 345.

Senator, 1. Ueber multiple Neuritis und Myositis. Deutsche med. Wochenschr. 1888. Nr. 23.

2. Ueber acute und subacute multiple Neuritis und Myositis. Zeitschrift f. klin. Med. XV. S 61.

3. Ueber acute Polymyositis und Neuromyositis. Deutsche med. Wochenschrift. 1893. S. 933.

Strümpell, Zur Kenntniss der primären acuten Polymyositis. Deutsche Zeitschrift f. Nervenheilkunde. I. S. 479.

Trzebinski, Przeglad lekarski. 1889. Nr. 18.

Unverricht, 1. Ueber eine eigenthümliche Form von acuter Muskelentzündung mit einem der Trichinose ähnelnden Krankheitsbilde. Münch. med. Wochenschrift. 1887. S. 488.

2. Polymyositis acuta progressiva. Zeitschr. f. klin. Med. XII. S. 533.

3. Dermatomyositis acuta. Deutsche med. Wochenschrift. 1891. S. 41.

4. Polymyositis. Eulenburg's Realencyklopädie. Ergänzungsband V.

Wagner, 1. Fall einer seltenen Muskelkrankheit. Arch. d. Heilkunde. 1863. IV. S. 282.

2. Ein Fall von acuter Polymyositis. Deutsch. Arch. f. klin. Med. XL. S. 241.

Wätzoldt, Beitrag zur Lehre von der Polymyositis acuta. Zeitschr. f. klin. Med. XXII.

# VII.

# Ueber chronische ankylosirende Entzündung der Wirbelsäule.

Von

**Prof. Dr. Ch. Bäumler**

in Freiburg i. Br.

Anknüpfend an die im letzten Bande[1]) enthaltenen Artikel der Herren v. Bechterew und v. Strümpell möchte ich, zunächst zur Vermehrung der Casuistik dieser auch für den Neurologen interessanten Affection, eine vor Jahren von mir gemachte Beobachtung von ankylosirender Entzündung der Wirbelsäule und der Hüftgelenke mittheilen. Der Fall unterschied sich von dem von v. Strümpell mitgetheilten dadurch, dass wahrscheinlich die Entzündung beider Hüftgelenke das Erste war, woran sich dann die chronische Entzündung der Gelenke der Wirbelsäule allmählich anschloss. Es liess sich allerdings über den Verlauf der, wie es schien, acuten Erkrankung, bei welcher zuerst die betr. Gelenke befallen worden waren, nichts Genaueres eruiren, so dass immerhin die Möglichkeit besteht, dass gleichzeitig mit den Hüftgelenken auch wenigstens ein Theil der Wirbelsäule befallen wurde. Als ich den Kranken zu sehen bekam, war der oberste Theil der Wirbelsäule an die Reihe gekommen, wie mir schien, in Folge der mechanischen Wirkungen der bereits seit längerer Zeit vorhandenen Ankylosen und der durch dieselben völlig veränderten statischen Verhältnisse für den obersten Theil der Wirbelsäule. Ich lasse zunächst die Krankengeschichte, soweit sie aus meinen zur Zeit der persönlichen Beobachtung gemachten Notizen und aus brieflichen Erkundigungen sich zusammenstellen liess, folgen:

H. L., den ich im September 1873 als 25jährigen Mann kennen lernte, hatte in seinem 17. Lebensjahre eine Krankheit durchgemacht, die mit Ankylose beider Hüftgelenke in völlig gestreckter Stellung der Beine endigte. Er war in der meinem Besuche vorausgehenden Zeit auf einem Bureau beschäftigt und konnte nur auf einem hohen Stuhle mit den Sitzknorren am Stuhlrande mehr hängend als auf dem Stuhle sitzend

1) Bd. XI. S. 327 u. 338. Vgl. auch v. Bechterew, Steifigkeit d. Wirbelsäule u. ihre Verkrümmung als besond. Erkr. Form. Neurol. Ctrlbl. XII. 1893. S. 426.

an einem Pulte arbeiten. Da auch die Wirbelsäule ganz gerade gestreckt verlief und nur der Kopf noch etwas mehr beweglich war, konnte er nur durch starkes Vornüberbeugen des Kopfes die beim Schreiben nöthige Haltung desselben bewirken. Allmählich hatten sich nun, offenbar durch Ueberanstrengung der Gelenke der Halswirbelsäule, immer heftiger werdende, schliesslich auch in der Bettlage nicht mehr verschwindende Schmerzen im Nacken eingestellt. Bei meinem ersten Besuche wurde auch in der Rückenlage im Bette der Kopf etwas vornüber gebeugt gehalten, das Kinn dem Brustbeine genähert. Activ und passiv war nur eine geringe Beweglichkeit in der sich verdickt anfühlenden Halswirbelsäule und in dem Atlas-Occipitalgelenke vorhanden, jede Bewegung sehr schmerzhaft, insbesondere die nur in sehr geringem Grade ausführbare Rückwärtsbeugung des Kopfes. Von sonstigen Gelenken war nur das linke Sterno-claviculargelenk schmerzhaft und etwas geschwollen. Es bestand eine geringe Temperaturerhöhung. Am Herzen nichts Abnormes. Kein Zeichen von Tuberculose oder Lues.

Es wurde völlig horizontale Lage mit Unterschieben eines schmalen Rollkissens unter den Nacken verordnet und Jodkalium mit Natr. bicarbon. verschrieben.

Die anfänglich unbequeme und schmerzhafte Lagerung begann bald ihre günstige Wirkung zu äussern, die Schmerzen wurden geringer, die Verdickung der Halswirbelsäule nahm ab, der Kopf sank allmählich durch seine eigene Schwere mehr zurück, so dass er sich Anfangs November in ganz normaler Stellung befand, aber auf der Wirbelsäule nur sehr wenig beweglich war.

Unter Gebrauch von Leberthran und Chinin mit Eisen besserte sich das Allgemeinbefinden und verschwanden die Erscheinungen an der Halswirbelsäule bis auf Steifigkeit, bezw. hochgradige Beschränkung der Beweglichkeit, vollständig.

Gegenwärtig befindet sich H. L. völlig wohl, er hat sich 1891 verheirathet und hat ein gesundes Kind. Nach brieflicher Mittheilung ist die Halswirbelsäule unbeweglich geblieben, „von Drehen oder Bewegen des Kopfes ist keine Rede". „Bewegung des Körpers ist nur in geringem Maasse durch Verschiebung der Fuss- und Kniegelenke möglich." Im rechten Schultergelenk scheint inzwischen eine Beweglichkeitbeschränkung bezüglich der Hebung des Armes eingetreten zu sein. Alle anderen Gelenke ausser den genannten sind und waren stets völlig frei geblieben.

Ich habe diesen Fall bereits unter den Anmerkungen zu meinem auf dem XV. Congress für innere Medicin erstatteten Referat über „chronischen Gelenkrheumatismus" (Arthritis deformans) mitgetheilt und ihn als Beispiel angeführt für die Beeinflussung von Gelenken durch die in Folge von Ankylose an anderen Gelenken veränderte Statik. Es kann dadurch an den noch beweglichen Gelenken, indem sie bei gewissen Bewegungen oder auch nur bei Erhaltung des Gleichgewichts überangestrengt werden, allmählich zu entzündlichen Veränderungen kommen. Wiederholt habe ich beobachtet, dass selbst bei normalem Verhalten aller Gelenke eine ungewöhnliche, allzu andauernde Inan-

spruchnahme eines Theils der Wirbelsäule in Folge einer bestimmten, durch äussere Umstände (irgend eine Arbeit, ungeeignete Art am Arbeitstisch zu sitzen u. dgl.) bedingten Haltung zu sehr heftigen Schmerzen und zu Druckempfindlichkeit des betr. Theils Anlass geben kann, zu deren Beseitigung länger dauernde Ruhe erforderlich wird. War in derartigen Fällen wohl auch noch keine wirkliche Entzündung anzunehmen, so konnten doch die ersten Anfänge einer solchen vorhanden sein, und musste man mit Recht fürchten, dass bei Fortwirken der Ursache eine Entzündung würde zu Stande kommen können.

In dem oben mitgetheilten Fall wurde eine ganz aussergewöhnlich starke und abnorme Inanspruchnahme der sämmtlichen Gelenke der Halswirbelsäule dadurch herbeigeführt und unterhalten, dass der Betreffende, wiewohl er Sitz und Pult bereits den Eigenthümlichkeiten seines Körpers angepasst hatte, doch noch die Halswirbelsäule übermässig nach vorne biegen musste, um beim Schreiben Kopf und Augen in die richtige Stellung zu bringen. Diese Haltung wurde täglich viele Stunden hindurch innegehalten, und so entwickelten sich allmählich immer stärker werdende Schmerzen und endlich die entzündlichen Erscheinungen, mit welchen ich den Kranken zuerst antraf.

Es ist wohl anzunehmen, dass in derartigen Fällen ein solches „Trauma", denn so ist die Wirkung einer lange innegehaltenen abnormen Stellung eines Theils der Wirbelsäule doch wohl aufzufassen, an den betr. Gelenken Aenderungen der Blutfüllung hervorruft, sie dadurch allmählich zu Loci minoris resistentiae macht, an welchen dann Bakterien, an denen es ja in keinem Körper mangelt, ihre entzündungserregenden Wirkungen entfalten können.

In ähnlicher Weise, wie hier das Sitzen am Schreibpult bei so sehr veränderten statischen Verhältnissen der Wirbelsäule, kann in einem anderen Fall, wie z. B. in dem von Strümpell mitgetheilten, die durch eine schmerzhafte Steifigkeit des unteren Theils der Wirbelsäule veränderte Statik schon bei der gewöhnlichen Inanspruchnahme der Wirbelsäule im Stehen und Gehen die übrigen Abschnitte derselben allmählich in Mitleidenschaft ziehen. Langsam, aber sicher kommt es bei fortwirkender Ursache zu dauernden Veränderungen allmählich in der ganzen Ausdehnung der Wirbelsäule.

Von gleicher Bedeutung wird eine durch anhaltendes Tragen schwerer Lasten oder die besondere Art der Belastung des Rückens bedingte ungleiche Inanspruchnahme verschiedener Abschnitte der Wirbelsäule für die langsame Entstehung solcher Veränderungen werden können, welche pathologisch-anatomisch in das Gebiet der „Arthritis deformans" gehören, wie dies auch für die von v. Bechterew und

Strümpell mitgetheilten Fälle angenommen werden darf. Oppenheim bezeichnet derartige Fälle direct mit diesem Namen.

Veränderte Statik wird jedoch nur dann derartige Folgezustände herbeiführen, wenn durch dieselbe oder durch die Erfordernisse einer zu leistenden Arbeit eine übermässige Inanspruchnahme eines oder mehrerer Gelenke oder eines ganzen Abschnitts der Wirbelsäule in ganz einseitiger Weise bedingt wird. Solange noch ein gewisser Spielraum für die Bewegungen der freigebliebenen, aber durch Ankylose anderer indirect beeinflussten Gelenke übrig geblieben ist, wird Entzündung und Ankylose auch an ersteren nicht so leicht eintreten. Bei der so häufigen einseitigen Hüftgelenksankylose durch Coxitis, bei der angeborenen doppelseitigen Hüftgelenksluxation wird die Statik der Wirbelsäule auch sehr erheblich verändert, werden einzelne Theile der Wirbelsäule auch mehr als unter normalen Verhältnissen in Anspruch genommen, aber wir sehen, wenn auch selbstverständlich einzelne Wirbelkörper, Zwischenwirbelknorpel und Wirbelgelenke erhebliche Formveränderungen erfahren, ankylosirende Entzündung in der Regel nicht auftreten, weil eben Druck oder Zug nicht andauernd nur in einer Richtung wirken, sondern die Möglichkeit abwechselnder Bewegungen noch geblieben ist. Kommen jedoch ausserdem noch infectiöse Momente hinzu, so können derartig ungewöhnlich in Anspruch genommene Gelenke oder Abschnitte der Wirbelsäule auch in Form chronischer, zu Ankylose führender Entzündung erkranken.

Die nicht so selten bei älteren Arbeitern, welche Jahre lang schwere Lasten zu tragen hatten, zu beobachtende Spondylitis deformans oder ossificans mit Schwund der Zwischenwirbelknorpel, mit Exostosen und brückenartiger Fixirung oder förmlicher knöcherner Verschmelzung der Wirbelkörper unter einander darf wohl als Paradigma für die vorwiegend durch mechanische Wirkungen allmählich hervorgebrachten Veränderungen betrachtet werden. S. Wilks[1]) giebt an, dass im Sectionssaal des Guy's Hospital alljährlich 30—40 derartiger Fälle zur Beachtung kommen. Der Pathogenese dieser Veränderungen an den Zwischenwirbelknorpeln und Wirbelkörpern ist neuerdings Rud. Beneke[2]) auch von histologischer Seite näher getreten und macht dabei gleichfalls besonders auf den Einfluss der mechanischen Momente für die Entstehung derselben aufmerksam.

Auch in Fällen, wie in den von v. Bechterew mitgetheilten, mit kyphotischer Krümmung, scheinen die mechanischen Momente die Haupt-

1) Guy's Hosp. Reports. 3. Ser. IV. 1858. S. 65.

2) Dr. Rud. Beneke, Zur Lehre von der Spondyl. deform. Beitr. z. wissenschaftl. Medicin. Festschrift zur LXIX. Vers. d. Naturf. u. Aerzte in Braunschweig 1897. S. 109.

rolle unter den Ursachen zu spielen, während in den von Strümpell mitgetheilten Fällen und in meiner Beobachtung, welche sich von den v. Bechterew'schen in wesentlichen Punkten unterscheiden, noch andere, infectiöse Ursachen hinzugekommen sein müssen, beziehungsweise als Erstes eingewirkt haben. Ueberhaupt wird derselbe Endeffect, nämlich die völlige Versteifung oder gar Ankylosirung der Wirbelsäule, wohl durch verschiedene Vorgänge und von verschiedenen Ausgangspunkten aus allmählich herbeigeführt werden können. Ich behandle zur Zeit auf meiner Klinik einen 45j. Mann, welcher im J. 1881, ausweislich der mir gütigst zur Verfügung gestellten Krankengeschichte, in der Klinik in Strassburg einen acuten Gelenkrheumatismus durchgemacht und seit einem neuen Anfall derselben Krankheit im J. 1893 an langsam fortschreitender mit Knorpelusur einhergehender Gelenkentzündung an den Gliedern und im Rücken leidet. Beim Eintritt war die Halswirbelsäule vom Atlanto-Occipitalgelenk abwärts steif, verdickt, sehr schmerzhaft, der Kopf wurde vornüber gebeugt gehalten; der untere Theil der Wirbelsäule starr, ohne Schwellung, die Lumballordose abgeflacht. Nach Monaten erst gingen die Erscheinungen an der Halswirbelsäule zurück, aber ihre Beweglichkeit ist nahezu aufgehoben.

Schwere infectiöse Arthritis (durch die verschiedenartigsten Infectionen hervorgerufen) kann sowohl in directer Weise durch Befallenwerden der Wirbelgelenke von Anfang an, als in indirecter, wie in dem oben mitgetheilten Fall, zu Ankylosirung der Wirbelsäule führen. Einen Fall der Art, in welchem im Verlauf von 5 Jahren das ganze Skelett in Mitleidenschaft gezogen wurde, erzählt B. E. Brodhurst in seinem Artikel „Gonorrhoeal rheumatism" in J. Russell Reynolds's System of Medicine[1]). In diesem Fall scheint gonorrhoische Arthritis in wiederholten, sich jedesmal an eine frische Gonorrhoe anschliessenden Anfällen den ersten Anstoss zu multiplen Gelenkveränderungen gegeben zu haben, von welchen zunächst nur Steifigkeit zurückblieb, bei einem erneuten Anfall aber in langsamer Aufeinanderfolge Ankylose eines jeden Gelenkes zu Stande kam: „der Atlas war mit dem Proc. odont. ankylosirt, infolge dessen konnte der Kopf nicht bewegt werden; alle Wirbel waren mit einander fest verbunden, die Hüften, Kniee, Fussgelenke, Schulter-, Ellbogen- und Handgelenke, ebenso die Kiefergelenke waren so fest fixirt, dass keine Bewegung irgend welcher Art in ihnen ausgeführt werden konnte."

Aehnliche Fälle in Bezug auf die Wirbelsäule sind namentlich in der englischen und amerikanischen Literatur mehrfach zu finden und jede grössere pathologisch-anatomische Sammlung enthält Präparate

1) London 1866. Vol. I. S. 923.

von solchen durch knöcherne Ankylose starr gewordenen Wirbelsäulen. Auf einige interessante Fälle dieser Art, welche von Howard Marsh in einem Artikel „On the pathology and clinical history of some rare forms of bony ankylosis“ [1]) mitgetheilt sind, hat Herr Prof. Goldmann hier mich aufmerksam gemacht. Marsh bildet unter anderen eine Wirbelsäule aus dem Museum in Cambridge ab, welche ganz der Beschreibung der v. Bechterew's entspricht. Dass schon in grauer Vorzeit als Theilerscheinung polyarticulärer deformirender Arthritis derartige Wirbelerkrankung vorgekommen ist, beweist die interessante Beschreibung des Skeletts einer egyptischen Mumie aus dem von Flinders Petrie untersuchten Gräberfeld der 5. Dynastie durch W. Page May[2]). Die Wirbel sind in geradem Verhältniss zur Beweglichkeit des Theiles der Wirbelsäule, welchem sie angehören, die Halswirbel am meisten, erkrankt.

Für den Neurologen sind Fälle dieser Art in doppelter Beziehung von Interesse. Einmal kann eine Affection des Nerven- oder Muskelsystems (Syringomyelie, progressive Muskelatrophie oder Muskeldystrophie) durch Aenderung der statischen Verhältnisse der Wirbelsäule den Ausgangspunkt für ankylotische Wirbelsäulenversteifung abgeben; dann aber können durch letztere, mag sie in dieser Weise oder durch andere Ursachen entstanden sein, secundär spinale Wurzelerscheinungen hervorgerufen werden, worauf Oppenheim und v. Bechterew bereits aufmerksam gemacht haben.

In diagnostischer Beziehung ist noch zu bemerken, dass in Fällen von zunächst beschränkter Steifigkeit der Wirbelsäule, namentlich in Fällen mit langsam sich ausbildender Kyphose, wie sie v. Bechterew beschreibt, die Frage nach einer etwaigen tuberculösen Spondylitis auch zu berücksichtigen ist. Ich erinnere mich mehrerer Fälle, in denen eine langsam sich entwickelnde flache Kyphose in der Lenden- oder Brustwirbelsäule durch die begleitenden oder allmählich sich entwickelnden Erscheinungen sich als tuberculöse Affection erkennen liess. Vor Allem ist in solchen Fällen, ganz abgesehen von sorgfältigster Untersuchung der Lungen, auf, wenn auch nur sehr geringe, Fiebererscheinungen und das Vorhandensein von Diazoreaction im Harn zu achten. Bei tuberculöser Spondylitis mit Kyphose treten übrigens in der Regel neben Wurzelerscheinungen auch frühzeitig eigentliche Spinalerscheinungen auf, was bei der hier in Rede stehenden Wirbelsäulenerkrankung wohl nur unter ganz besonderen Umständen vorkommt.

Eine therapeutische Bemerkung möchte ich noch anfügen. Die günstige Wirkung, welche in dem oben mitgetheilten Fall länger fort-

1) Brit. med. Journ. 1895. Vol. II. S. 1087.
2) Brit. med. Journ. 1897. Vol. II. S. 1631.

gesetzte horizontale Lage mit der durch das Zurücksinken des Kopfes bewirkten Extension der Halswirbelsäule auf die Schmerzen und den ganzen Process gehabt hat, und die man ja auch in Fällen von tuberculöser Spondylitis so häufig beobachten kann, muss dazu auffordern, in derartigen Fällen möglichst frühzeitig durch Ruhigstellen der ergriffenen Theile und durch Entlastung der einem abnormen Druck ausgesetzten Gewebe normale Ernährungsverhältnisse wieder herzustellen und entzündlichen Veränderungen vorzubeugen, wo dies aber nicht mehr möglich ist, wenigstens dafür zu sorgen, dass dem ankylosirenden Theil der Wirbelsäule und namentlich dem Kopfe eine einigermaassen brauchbare Stellung erhalten bleibe.

von solchen durch knöcherne Ankylose starr gewordenen Wirbelsäulen. Auf einige interessante Fälle dieser Art, welche von Howard Marsh in einem Artikel „On the pathology and clinical history of some rare forms of bony ankylosis“ [1]) mitgetheilt sind, hat Herr Prof. Goldmann hier mich aufmerksam gemacht. Marsh bildet unter anderen eine Wirbelsäule aus dem Museum in Cambridge ab, welche ganz der Beschreibung der v. Bechterew's entspricht. Dass schon in grauer Vorzeit als Theilerscheinung polyarticulärer deformirender Arthritis derartige Wirbelerkrankung vorgekommen ist, beweist die interessante Beschreibung des Skeletts einer egyptischen Mumie aus dem von Flinders Petrie untersuchten Gräberfeld der 5. Dynastie durch W. Page May[2]). Die Wirbel sind in geradem Verhältniss zur Beweglichkeit des Theiles der Wirbelsäule, welchem sie angehören, die Halswirbel am meisten, erkrankt.

Für den Neurologen sind Fälle dieser Art in doppelter Beziehung von Interesse. Einmal kann eine Affection des Nerven- oder Muskelsystems (Syringomyelie, progressive Muskelatrophie oder Muskeldystrophie) durch Aenderung der statischen Verhältnisse der Wirbelsäule den Ausgangspunkt für ankylotische Wirbelsäulenversteifung abgeben; dann aber können durch letztere, mag sie in dieser Weise oder durch andere Ursachen entstanden sein, secundär spinale Wurzelerscheinungen hervorgerufen werden, worauf Oppenheim und v. Bechterew bereits aufmerksam gemacht haben.

In diagnostischer Beziehung ist noch zu bemerken, dass in Fällen von zunächst beschränkter Steifigkeit der Wirbelsäule, namentlich in Fällen mit langsam sich ausbildender Kyphose, wie sie v. Bechterew beschreibt, die Frage nach einer etwaigen tuberculösen Spondylitis auch zu berücksichtigen ist. Ich erinnere mich mehrerer Fälle, in denen eine langsam sich entwickelnde flache Kyphose in der Lenden- oder Brustwirbelsäule durch die begleitenden oder allmählich sich entwickelnden Erscheinungen sich als tuberculöse Affection erkennen liess. Vor Allem ist in solchen Fällen, ganz abgesehen von sorgfältigster Untersuchung der Lungen, auf, wenn auch nur sehr geringe, Fiebererscheinungen und das Vorhandensein von Diazoreaction im Harn zu achten. Bei tuberculöser Spondylitis mit Kyphose treten übrigens in der Regel neben Wurzelerscheinungen auch frühzeitig eigentliche Spinalerscheinungen auf, was bei der hier in Rede stehenden Wirbelsäulenerkrankung wohl nur unter ganz besonderen Umständen vorkommt.

Eine therapeutische Bemerkung möchte ich noch anfügen. Die günstige Wirkung, welche in dem oben mitgetheilten Fall länger fort-

1) Brit. med. Journ. 1895. Vol. II. S. 1087.
2) Brit. med. Journ. 1897. Vol. II. S. 1631.

gesetzte horizontale Lage mit der durch das Zurücksinken des Kopfes bewirkten Extension der Halswirbelsäule auf die Schmerzen und den ganzen Process gehabt hat, und die man ja auch in Fällen von tuberculöser Spondylitis so häufig beobachten kann, muss dazu auffordern, in derartigen Fällen möglichst frühzeitig durch Ruhigstellen der ergriffenen Theile und durch Entlastung der einem abnormen Druck ausgesetzten Gewebe normale Ernährungsverhältnisse wieder herzustellen und entzündlichen Veränderungen vorzubeugen, wo dies aber nicht mehr möglich ist, wenigstens dafür zu sorgen, dass dem ankylosirenden Theil der Wirbelsäule und namentlich dem Kopfe eine einigermaassen brauchbare Stellung erhalten bleibe.

von solchen durch knöcherne Ankylose starr gewordenen Wirbelsäulen. Auf einige interessante Fälle dieser Art, welche von Howard Marsh in einem Artikel „On the pathology and clinical history of some rare forms of bony ankylosis“ [1]) mitgetheilt sind, hat Herr Prof. Goldmann hier mich aufmerksam gemacht. Marsh bildet unter anderen eine Wirbelsäule aus dem Museum in Cambridge ab, welche ganz der Beschreibung der v. Bechterew's entspricht. Dass schon in grauer Vorzeit als Theilerscheinung polyarticulärer deformirender Arthritis derartige Wirbelerkrankung vorgekommen ist, beweist die interessante Beschreibung des Skeletts einer egyptischen Mumie aus dem von Flinders Petrie untersuchten Gräberfeld der 5. Dynastie durch W. Page May[2]). Die Wirbel sind in geradem Verhältniss zur Beweglichkeit des Theiles der Wirbelsäule, welchem sie angehören, die Halswirbel am meisten, erkrankt.

Für den Neurologen sind Fälle dieser Art in doppelter Beziehung von Interesse. Einmal kann eine Affection des Nerven- oder Muskelsystems (Syringomyelie, progressive Muskelatrophie oder Muskeldystrophie) durch Aenderung der statischen Verhältnisse der Wirbelsäule den Ausgangspunkt für ankylotische Wirbelsäulenversteifung abgeben; dann aber können durch letztere, mag sie in dieser Weise oder durch andere Ursachen entstanden sein, secundär spinale Wurzelerscheinungen hervorgerufen werden, worauf Oppenheim und v. Bechterew bereits aufmerksam gemacht haben.

In diagnostischer Beziehung ist noch zu bemerken, dass in Fällen von zunächst beschränkter Steifigkeit der Wirbelsäule, namentlich in Fällen mit langsam sich ausbildender Kyphose, wie sie v. Bechterew beschreibt, die Frage nach einer etwaigen tuberculösen Spondylitis auch zu berücksichtigen ist. Ich erinnere mich mehrerer Fälle, in denen eine langsam sich entwickelnde flache Kyphose in der Lenden- oder Brustwirbelsäule durch die begleitenden oder allmählich sich entwickelnden Erscheinungen sich als tuberculöse Affection erkennen liess. Vor Allem ist in solchen Fällen, ganz abgesehen von sorgfältigster Untersuchung der Lungen, auf, wenn auch nur sehr geringe, Fiebererscheinungen und das Vorhandensein von Diazoreaction im Harn zu achten. Bei tuberculöser Spondylitis mit Kyphose treten übrigens in der Regel neben Wurzelerscheinungen auch frühzeitig eigentliche Spinalerscheinungen auf, was bei der hier in Rede stehenden Wirbelsäulenerkrankung wohl nur unter ganz besonderen Umständen vorkommt.

Eine therapeutische Bemerkung möchte ich noch anfügen. Die günstige Wirkung, welche in dem oben mitgetheilten Fall länger fort-

1) Brit. med. Journ. 1895. Vol. II. S. 1087.
2) Brit. med. Journ. 1897. Vol. II. S. 1631.

gesetzte horizontale Lage mit der durch das Zurücksinken des Kopfes bewirkten Extension der Halswirbelsäule auf die Schmerzen und den ganzen Process gehabt hat, und die man ja auch in Fällen von tuberculöser Spondylitis so häufig beobachten kann, muss dazu auffordern, in derartigen Fällen möglichst frühzeitig durch Ruhigstellen der ergriffenen Theile und durch Entlastung der einem abnormen Druck ausgesetzten Gewebe normale Ernährungsverhältnisse wieder herzustellen und entzündlichen Veränderungen vorzubeugen, wo dies aber nicht mehr möglich ist, wenigstens dafür zu sorgen, dass dem ankylosirenden Theil der Wirbelsäule und namentlich dem Kopfe eine einigermaassen brauchbare Stellung erhalten bleibe.

von solchen durch knöcherne Ankylose starr gewordenen Wirbelsäulen. Auf einige interessante Fälle dieser Art, welche von Howard Marsh in einem Artikel „On the pathology and clinical history of some rare forms of bony ankylosis“ [1]) mitgetheilt sind, hat Herr Prof. Goldmann hier mich aufmerksam gemacht. Marsh bildet unter anderen eine Wirbelsäule aus dem Museum in Cambridge ab, welche ganz der Beschreibung der v. Bechterew's entspricht. Dass schon in grauer Vorzeit als Theilerscheinung polyarticulärer deformirender Arthritis derartige Wirbelerkrankung vorgekommen ist, beweist die interessante Beschreibung des Skeletts einer egyptischen Mumie aus dem von Flinders Petrie untersuchten Gräberfeld der 5. Dynastie durch W. Page May[2]). Die Wirbel sind in geradem Verhältniss zur Beweglichkeit des Theiles der Wirbelsäule, welchem sie angehören, die Halswirbel am meisten, erkrankt.

Für den Neurologen sind Fälle dieser Art in doppelter Beziehung von Interesse. Einmal kann eine Affection des Nerven- oder Muskelsystems (Syringomyelie, progressive Muskelatrophie oder Muskeldystrophie) durch Aenderung der statischen Verhältnisse der Wirbelsäule den Ausgangspunkt für ankylotische Wirbelsäulenversteifung abgeben; dann aber können durch letztere, mag sie in dieser Weise oder durch andere Ursachen entstanden sein, secundär spinale Wurzelerscheinungen hervorgerufen werden, worauf Oppenheim und v. Bechterew bereits aufmerksam gemacht haben.

In diagnostischer Beziehung ist noch zu bemerken, dass in Fällen von zunächst beschränkter Steifigkeit der Wirbelsäule, namentlich in Fällen mit langsam sich ausbildender Kyphose, wie sie v. Bechterew beschreibt, die Frage nach einer etwaigen tuberculösen Spondylitis auch zu berücksichtigen ist. Ich erinnere mich mehrerer Fälle, in denen eine langsam sich entwickelnde flache Kyphose in der Lenden- oder Brustwirbelsäule durch die begleitenden oder allmählich sich entwickelnden Erscheinungen sich als tuberculöse Affection erkennen liess. Vor Allem ist in solchen Fällen, ganz abgesehen von sorgfältigster Untersuchung der Lungen, auf, wenn auch nur sehr geringe, Fiebererscheinungen und das Vorhandensein von Diazoreaction im Harn zu achten. Bei tuberculöser Spondylitis mit Kyphose treten übrigens in der Regel neben Wurzelerscheinungen auch frühzeitig eigentliche Spinalerscheinungen auf, was bei der hier in Rede stehenden Wirbelsäulenerkrankung wohl nur unter ganz besonderen Umständen vorkommt.

Eine therapeutische Bemerkung möchte ich noch anfügen. Die günstige Wirkung, welche in dem oben mitgetheilten Fall länger fort-

1) Brit. med. Journ. 1895. Vol. II. S. 1087.
2) Brit. med. Journ. 1897. Vol. II. S. 1631.

gesetzte horizontale Lage mit der durch das Zurücksinken des Kopfes bewirkten Extension der Halswirbelsäule auf die Schmerzen und den ganzen Process gehabt hat, und die man ja auch in Fällen von tuberculöser Spondylitis so häufig beobachten kann, muss dazu auffordern, in derartigen Fällen möglichst frühzeitig durch Ruhigstellen der ergriffenen Theile und durch Entlastung der einem abnormen Druck ausgesetzten Gewebe normale Ernährungsverhältnisse wieder herzustellen und entzündlichen Veränderungen vorzubeugen, wo dies aber nicht mehr möglich ist, wenigstens dafür zu sorgen, dass dem ankylosirenden Theil der Wirbelsäule und namentlich dem Kopfe eine einigermaassen brauchbare Stellung erhalten bleibe.

von solchen durch knöcherne Ankylose starr gewordenen Wirbelsäulen. Auf einige interessante Fälle dieser Art, welche von Howard Marsh in einem Artikel „On the pathology and clinical history of some rare forms of bony ankylosis“ [1]) mitgetheilt sind, hat Herr Prof. Goldmann hier mich aufmerksam gemacht. Marsh bildet unter anderen eine Wirbelsäule aus dem Museum in Cambridge ab, welche ganz der Beschreibung der v. Bechterew's entspricht. Dass schon in grauer Vorzeit als Theilerscheinung polyarticulärer deformirender Arthritis derartige Wirbelerkrankung vorgekommen ist, beweist die interessante Beschreibung des Skeletts einer egyptischen Mumie aus dem von Flinders Petrie untersuchten Gräberfeld der 5. Dynastie durch W. Page May[2]). Die Wirbel sind in geradem Verhältniss zur Beweglichkeit des Theiles der Wirbelsäule, welchem sie angehören, die Halswirbel am meisten, erkrankt.

Für den Neurologen sind Fälle dieser Art in doppelter Beziehung von Interesse. Einmal kann eine Affection des Nerven- oder Muskelsystems (Syringomyelie, progressive Muskelatrophie oder Muskeldystrophie) durch Aenderung der statischen Verhältnisse der Wirbelsäule den Ausgangspunkt für ankylotische Wirbelsäulenversteifung abgeben; dann aber können durch letztere, mag sie in dieser Weise oder durch andere Ursachen entstanden sein, secundär spinale Wurzelerscheinungen hervorgerufen werden, worauf Oppenheim und v. Bechterew bereits aufmerksam gemacht haben.

In diagnostischer Beziehung ist noch zu bemerken, dass in Fällen von zunächst beschränkter Steifigkeit der Wirbelsäule, namentlich in Fällen mit langsam sich ausbildender Kyphose, wie sie v. Bechterew beschreibt, die Frage nach einer etwaigen tuberculösen Spondylitis auch zu berücksichtigen ist. Ich erinnere mich mehrerer Fälle, in denen eine langsam sich entwickelnde flache Kyphose in der Lenden- oder Brustwirbelsäule durch die begleitenden oder allmählich sich entwickelnden Erscheinungen sich als tuberculöse Affection erkennen liess. Vor Allem ist in solchen Fällen, ganz abgesehen von sorgfältigster Untersuchung der Lungen, auf, wenn auch nur sehr geringe, Fiebererscheinungen und das Vorhandensein von Diazoreaction im Harn zu achten. Bei tuberculöser Spondylitis mit Kyphose treten übrigens in der Regel neben Wurzelerscheinungen auch frühzeitig eigentliche Spinalerscheinungen auf, was bei der hier in Rede stehenden Wirbelsäulenerkrankung wohl nur unter ganz besonderen Umständen vorkommt.

Eine therapeutische Bemerkung möchte ich noch anfügen. Die günstige Wirkung, welche in dem oben mitgetheilten Fall länger fort-

1) Brit. med. Journ. 1895. Vol. II. S. 1087.
2) Brit. med. Journ. 1897. Vol. II. S. 1631.

gesetzte horizontale Lage mit der durch das Zurücksinken des Kopfes bewirkten Extension der Halswirbelsäule auf die Schmerzen und den ganzen Process gehabt hat, und die man ja auch in Fällen von tuberculöser Spondylitis so häufig beobachten kann, muss dazu auffordern, in derartigen Fällen möglichst frühzeitig durch Ruhigstellen der ergriffenen Theile und durch Entlastung der einem abnormen Druck ausgesetzten Gewebe normale Ernährungsverhältnisse wieder herzustellen und entzündlichen Veränderungen vorzubeugen, wo dies aber nicht mehr möglich ist, wenigstens dafür zu sorgen, dass dem ankylosirenden Theil der Wirbelsäule und namentlich dem Kopfe eine einigermaassen brauchbare Stellung erhalten bleibe.

# VIII.

Aus der medicinischen Klinik (Prof. Erb) und dem patholog. Institut (Prof. Arnold) in Heidelberg.

## Untersuchung über das Verhalten der hinteren Wurzeln bei einem Falle von Tabes dorsalis.

Von

**Dr. E. Dambacher.**

Umfassende Darstellungen der Entwicklung und des heutigen Standes der Tabesfrage [v. Leyden[1]), Michaelis[2]) u. A.] zeigen, dass wohl kein Zweifel mehr darüber besteht, dass die Tabes im Wesentlichen anzusehen ist als eine auf das Rückenmark fortgesetzte Erkrankung der hinteren Wurzeln. Die demnächst sich aufdrängende Frage ist die nach dem Ursprungsort oder dem Angriffspunkt der Schädlichkeit. Nach einer Zusammenstellung Obersteiner's[3]) kommen dabei in Betracht und sind schon wiederholt untersucht worden folgende Stellen:

1. Die peripheren Nerven mit ihren peripherischen Endigungen. 2. Die Spinalganglienzellen. 3. Die hinteren Wurzeln selbst. 4. Der intramedulläre Theil der hinteren Wurzeln.

Die letzten Erklärungsversuche des Wesens und der Pathogenese der tabischen Hinterstrangsdegeneration beziehen sich auf den unter 3. genannten Abschnitt und stammen von Redlich und Obersteiner[4]), welche eine Compression der hinteren Wurzeln bei ihrer Eintrittsstelle in das Rückenmark durch Schrumpfungsprocesse in der Pia annehmen, und von Nageotte[5]), der die primäre Läsion der Tabes in einer Peri- und Mesoneuritis der hinteren Wurzeln zwischen Ganglion und Arachnoidealraum annimmt.

1) Zeitschrift f. klin. Med. 1894. Bd. 25.

2) D. med. Wochenschr. 1893. Nr. 47.

3) Intern. med. Congress. Moskau. 23. VIII. 97.

4) Arbeiten aus d. Institut f. Anat. u. Path. des Centralnervensyst. Wien 1894 u. 1895.

5) Bullet. d. la Soc. anat. 1894, Nov. u. Dec.

Bald nach dem Erscheinen dieser Arbeiten habe ich einen Fall von Tabes speciell auf diese von Obersteiner und Nageotte angeführten Veränderungen hin untersucht. Ich theile in Folgendem die Ergebnisse mit und bin mir dabei des Mangels sehr wohl bewusst, der der Untersuchung dadurch anhaftet, dass sie sich nur auf einen einzigen Fall bezieht.

Das untersuchte Material stammt von einer 57jährigen Frau, die in früheren Lebensjahren gesund war; in 30jähriger Ehe 5 Geburten, darunter 1 Abort; Lues wird verneint. 1880 Schlaganfall mit Bewusstlosigkeit und Lähmung der rechten Gesichts- und Körperhälfte. Seit 1885 reissende Schmerzen in beiden Beinen; seit 1887 Schwäche auch in den Extremitäten der linken Seite. 1891 Parese der unteren Facialis-Aeste rechts, Pupillendifferenz, träge Reaction der Pupillen bei Lichteinfall; Parese des rechten Armes mit erhaltenen Sehnenreflexen und leichten Contracturen. Parese des rechten Beines und Ataxie geringen Grades; Fehlen des Kniephänomens beiderseits; Herabsetzung und verlangsamte Leitung der Schmerzempfindung.

5. November 1893 wegen Lungenaffection in der medicin. Klinik; Status des Nervensystems: Tieferstehen des rechten Mundwinkels; leichte Parese des rechten Gaumensegels; Pupillendifferenz; reflectorische Starre der Pupillen. Parese des rechten Armes und rechten Beines mit Muskelspannungen; deutliche Ataxie; Fehlen der Sehnenreflexe an allen Extremitäten; Retentio urinae.

20. Decemb. Nach hinzugetretener Cystitis und Decubitus erfolgt Exitus.

Die Section ergiebt als Todesursache subacute Bronchopneumonie; disseminirte Lungentuberculose, Cystitis, Pyelonephritis.

Die makroskopische Besichtigung der nervösen Centralorgane lässt Folgendes erkennen: Normaler Zustand der Gehirnhäute; Dura weit; Gehirn klein; Sinus long. leer; starke Ependymgranulationen in den Seitenventrikeln und im vierten Ventrikel, im letzteren überdies diffuse Verdickung des ganzen Bodens des Rautengrube. Adhäsionen zwischen der Rückseite des Rückenmarks und der Dura. Starke Abplattung des Rückenmarks in der sagittalen Richtung, namentlich im Dorsalmark; asymmetrisches Verhalten der beiden Hälften durch Verschmälerung der rechten. Niedrige Hinterstränge, die in der ganzen Breite grau sind im Dorsalmark, nach oben durchscheinender und in schmälerem Bezirke verändert. Der rechte Seitenstrang enthält ein grau degenerirtes Feld, das genau der Pyramidenbahn entspricht und vom Hals- bis Lendenmark nachweisbar ist. In den höheren Abschnitten der Pyramidenbahn ist kein Herd aufzufinden.

Gehirn und Rückenmark werden in Müller'scher Flüssigkeit gehärtet, letzteres im Zusammenhang mit den vorderen und hinteren Wurzeln und fast sämmtlichen Spinalganglien beider Seiten. Bei der Zerlegung des Rückenmarks zur mikroskopischen Untersuchung wurde darauf Bedacht genommen, dass die Zusammengehörigkeit der einzelnen Segmente mit den entsprechenden Wurzeltheilen, Ganglien und Duraabschnitten jederzeit leicht festgestellt werden konnte. Von Färbemethoden kamen zur Verwendung: Weigert'sche Markscheidenfärbung, Axencylinderfärbung nach Freud's Goldmethode, Carmin- Hämatoxylin- Eosin- und van Gieson'sche Färbung.

Die mikroskopische Untersuchung des Rückenmarks zeigt leichte Veränderungen der Pia, intramedullärer und pialer Gefässe geringen Grades; Degeneration, Faserausfall und Gliawucherung der rechten Pyramidenbahn in ihrem ganzen Verlauf durchs Rückenmark; Degeneration der Hinterstränge von im Allgemeinen diffusem Charakter und verschiedener Vertheilung und Intensität in den einzelnen Rückenmarksabschnitten.

### Oberes Cervicalmark.

Degeneration fast ausschliesslich in den Goll'schen Strängen, am hochgradigsten in den peripher an hintere Längsfurche, Burdach'sche Stränge und Rückenmarksperipherie angrenzenden Gebieten. Die Hauptmasse der Burdach'schen Stränge, das ventrale Feld der Hinterstränge sowie die Wurzeleintrittszone lassen keinen Faserausfall erkennen; es besteht kein wesentlicher Unterschied zwischen rechter und linker Seite des Rückenmarks. Die Zona terminalis zeigt beiderseits keine Lichtung ihrer feinen Fasern. Nur äusserst spärliche gut gefärbte Fasern durchziehen das ganze der rechten Pyramidenbahn entsprechende hochgradig degenerirte Gebiet, während dagegen der linke Pyramiden-Vorderstrang nur durch eine ganz minimale Lichtung seiner medialsten Schichten charakterisirt ist. Die Ganglienzellen der Vorder- und Hinterhörner zeichnen sich durch starke Pigmentirung aus, verhalten sich aber bezüglich ihrer Gestalt, Zahl und Gruppirung normal. Pia mater etwas dicker als normal, auf der ventralen Fläche = 0,2 mm, auf der dorsalen = 0,15 mm, sonst ohne Veränderungen entzündlicher Art.

### Unteres Cervicalmark.

Gleichmässige Degeneration der Goll'schen Stränge mit abnehmendem Gehalt an färbbaren Fasern. Die im mittleren Halsmark noch kaum angedeutete Degeneration der Burdach'schen Stränge ist hier wesentlich stärker ausgeprägt, namentlich in ihren Randgebieten. Einen Faserausfall zeigt hier auch die Wurzeleintrittszone. Die Zona terminalis ist noch verhältnissmässig reich mit Fasern versehen, zeigt aber doch deutlich eine von der Peripherie ausgehende Lichtung. Rechte Pyramide degenerirt wie oben. Pyramiden-Vorderstrang nahezu normal. Ventrales Feld der Hinterstränge intact. Ganglienzellen normal. In den perivasculären Räumen der intramedullären Gefässe Anhäufungen von Lymphzellen. Ganz geringe rundzellige Infiltration der Wandungen der pialen Venen. Pia wie oben.

### Oberes Dorsalmark. I—III.

Hinterstränge in ihrer Gesammtheit gleichmässig degenerirt; Unterschiede im Grade der Erkrankung sind bei den einzelnen Fasersystemen kaum festzustellen; vielleicht könnte man sagen, dass Wurzelzone und Zona terminalis am stärksten geschädigt sind. Als dunkler, schmaler Halbmond hebt sich in Weigert-Präparaten das ventrale Feld von seiner hellen, degenerirten Umgebung ab. Deutlich werden hier auch die Clarke'schen Säulen als faserarme, helle, rundliche Flecke sichtbar. Pyramiden, Gefässe u. s. w. wie oben. Dicke der Pia ventral und dorsal = 0,1—0,075 mm. Faserlichtung in den Hinterhörnern (?).

### Mittleres Dorsalmark. IV—VIII.

Auch hier gleichförmige Degeneration der Hinterstränge mit nur wenigen, gleichmässig über den ganzen Querschnitt vertheilten, gut erhaltenen Fasern. Am besten erhalten die peripheren Randpartien der Burdach'schen Stränge. Hochgradigste Degeneration der Wurzeleintrittszone; totaler Faserschwund in der Zona terminalis und in den Clarke'schen Säulen. Vermehrtes Gliagewebe auch in dem ventralen Feld der Seitenstränge. Hinterhörner heller. Pia nicht dicker wie oben, erscheint in ihren untersten Schichten oft wie aufgelockert, mit Einschluss einiger Rundzellen; keine Residuen von Blutungen oder dgl.

### Unteres Dorsalmark. IX—XII.

Stärkste Degeneration im Centrum der gesammten Hinterstränge; nach unten zu erscheinen in den gegen Medianlinie, Hinterhörner und dorsale Rückenmarksperipherie mehr erhaltene Fasern. Die Wurzeleintrittszone wird faserreicher, ebenso enthält die Zona terminalis wieder feine Fasern. Das ventrale Feld hebt sich nicht scharf ab, ist sehr schmal und mit Inseln gewucherter Glia durchsetzt. Die Clarke'schen Säulen haben hier ihre grösste Ausdehnung und sind stark degenerirt.

### Oberes Lumbalmark.

Im Wesentlichen derselbe Befund, nur sind hier mehrere stärkere Faserbündel wahrzunehmen, die aus den hinteren Wurzeln in die Wurzeleintrittszone einstrahlen; Faserzunahme in der Zona terminalis; deutliches Hervortreten des ventralen Feldes. Clarke'sche Säulen noch angedeutet.

### Unteres Lumbalmark.

Wiederum hochgradige Degeneration mit Ausnahme des hier sehr gut erhaltenen ventralen Feldes; Wurzelzone ännserst faserarm; Zona terminalis total gelichtet.

Die Verdickung der Pia hat in den oberen Abschnitten stets abgenommen; hier ist von einer solchen kaum mehr zu reden.

### Sacralmark.

Diffuse Degeneration der Hinterstränge einschliesslich Wurzelzone. Degeneration der Pyramidenseitenstrangbahn bis zu Ende.

Ganglienzellen-Apparate, Vorderstränge auf sämmtlichen Schnitten normal; Pyramidenvorderstränge da, wo sie nicht mehr erwähnt wurden, ebenfalls vollkommen erhalten. Hier und da zweifelhafte, nicht deutliche Verdickung der Muscularis der arteriellen Gefässe (?). An verschiedenen Stellen, wie oben erwähnt, geringfügige rundzellige Infiltration der Venenwände.

Die vorderen Wurzeln zeigen keinerlei Veränderungen.

### Die hinteren Wurzeln.

Die hinteren Wurzeln wurden an verschiedenen Stellen, nahe bei ihrem Eintritt ins Rückenmark, während ihres Verlaufes im Arachnoidealraum, meist etwa in der Mitte und in der Nähe des Spinalganglions in Längs- und Querschnitten einzeln untersucht. Dabei zeigt sich zunächst, dass in ein

und derselben Wurzel während ihres ganzen Verlaufes das Stadium der Degeneration gleich bleibt; mag auch der Fasergehalt in Wurzeln aus verschiedenen Höhen des Rückenmarks noch so wechselnd sein, in ein und derselben Wurzel ist sowohl im proximalen wie im distalen Ende, stets wenigstens schätzungsweise, dieselbe Anzahl von erhaltenen Nervenfasern nachzuweisen.

Je nach der Zugehörigkeit der Wurzeln zu den einzelnen Rückenmarkssegmenten lässt sich an ihnen mikroskopisch schon eine Verschiedenheit bezüglich ihres Calibers erkennen. Die Wurzeln der Halsanschwellung und der oberen Dorsalsegmente weichen noch nicht, bezw. nicht wesentlich von der Norm ab; nach unten zu aber werden sie dünner, manche sind zu ganz schmächtigen Strängen zusammengeschrumpft, ein Verhalten, das besonders auffallend beim Vergleich mit den normalen vorderen Wurzeln in die Augen springt.

In den ersten fünf Cervicalwurzel-Paaren konnte man mikroskopisch noch keine Veränderungen erkennen; erst im sechsten begann der Krankheitsprocess, sichtbar an Ausfall von Nervenfasern, Zunahme der bindegeweblichen Bestandtheile mit Kernwucherung und Vermehrung der Blutgefässe. Die Verarmung an Nervenfasern nahm caudalwärts in den Wurzeln stetig zu, um bei dem VI.—VIII. Dorsalwurzelpaar ihren Höhepunkt zu erreichen. Hier war in den meisten Faserstämmchen, in die sich die hinteren Wurzeln bei ihrem Eintritt ins Rückenmark auflösen, auch nicht eine einzige gut gefärbte Nervenfaser aufzufinden. In grösserer Zahl begegneten wir ihnen dann wieder bei Schnitten von der X. Dorsalwurzel an, in der XII. waren sie ziemlich reichlich, ebenso in der II. Lumbalwurzel; von da an herrschte abermals fast vollkommene Verödung ziemlich gleichmässig in sämmtlichen hinteren Wurzeln der Cauda equina.

Innerhalb der einzelnen Wurzeln und namentlich innerhalb der aufgelösten Wurzelstämmchen zeigen die übrig gebliebenen Fasern ein scheinbar regelloses Verhalten bezüglich ihrer Vertheilung auf den Quer- und Längsschnitten, sowie ihres Calibers; oft scheint die Resistenzfähigkeit von der Stärke der Nervenfaser abhängig zu sein, so dass die gröbsten am längsten erhalten bleiben; dem gegenüber begegnet man dann und wann wieder Bündeln, in denen sich nur eine Anzahl allerfeinster Fäserchen erhalten hat; hier haben die überlebenden Faserzüge, und zwar grobe und feine, einen centralen Verlauf, dort halten sie sich an die Peripherie, während das Centrum verödet ist; eine Gesetzmässigkeit lässt sich hierin nicht erkennen.

Von besonderem Interesse war die Eintrittsstelle der hinteren Wurzelbündel ins Rückenmark. Es wurden Segmente aus Cervical-, Dorsal-, Lumbal- und Sacral-Mark in der Längsrichtung und zwar in der Ebene des Faserverlaufs der hinteren Wurzel so geschnitten, dass sowohl die Durchtrittsstelle der hinteren Wurzel durch die Pia wie auch der diesseitige und jenseitige Wurzelabschnitt übersichtlich und im Zusammenhang bezw. auf Serienschnitten zur Anschauung gebracht werden konnte.

Bei der Beschreibung der Rückenmarksquerschnitte wurde schon eine leichte Verdickung der Pia erwähnt; sie ist am stärksten an der ventralen Seite des oberen Halsmarkes und nimmt allmählich nach unten ab. Beide Schichten, die man an der Pia zu unterscheiden pflegt, participiren gleichmässig an der Verdickung; die obere macht den Eindruck eines mehr derben,

kernarmen Gefüges von Bindegewebsfasern; die untere erscheint gelockert, indem zahlreiche Lymphspalten zwischen ihren Lamellen hinziehen; diese Lymphräume sind mehr oder weniger mit Rundzellen erfüllt, und als Prädilectionsstelle derartiger Zellanhäufungen ist die Umgebung des Wurzeleintritts hervorzuheben. Längs des ganzen Rückenmarks, hauptsächlich im Dorsal- und Lumbaltheil sind in der Pia zahlreiche Pigmentkörperchen eingestreut. Die pialen Gefässe, vielleicht auch in vermehrter Anzahl in der Gegend der hinteren Wurzeln, sind ziemlich prall mit Blut gefüllt. Einzelne Arterien, mittleren und kleineren Calibers, zeigen zweifelhafte Verdickung ihrer Muscularis; ihr Endothel ist überall glatt, zart und unversehrt. Rundzellige Infiltration der Venen sehr geringen Grades wurde schon erwähnt. Blutungen sind nicht zu finden.

Von unten ansteigend treten die einzelnen Bündel der hinteren Wurzeln in spitzem Winkel in das Rückenmark ein. An der Eintrittsstelle geht die Pia als Nervenscheide vom Rückenmark auf die einzelnen Wurzelbündel über; dabei schmiegt sie sich entweder beiden Theilen so weit wie möglich dicht an und tritt in ihrer ganzen Dicke oben in den stumpfen Winkel, den die Wurzel mit dem Rückenmark bildet, unten als Umschlagsfalte in den spitzen Winkel bis zum Scheitel ein; oder aber — und das wurde in diesem Falle weitaus am häufigsten beobachtet — ihre oberen, derberen Schichten lösen sich vor der Eintrittsstelle von der Rückenmarksfläche ab, überbrücken die Winkel und treten erst in einiger Entfernung von der Eintrittsstelle auf die hinteren Wurzeln über; dabei wird der überbrückte Raum von den unteren, aufgelockerten Schichten der Pia theilweise ausgefüllt. Die Wurzel selbst verhält sich in einem Falle genau so wie in dem anderen, d. h. sie tritt nicht in einem scharfen spitzen Winkel an das Rückenmark, sondern senkt sich in leichtem Bogen in dasselbe ein; auf diese Weise entspricht der unteren Ausbuchtung stets eine Wölbung nach oben; eine Verringerung des Durchmessers des Wurzelquerschnittes findet nirgends statt. Die erhaltenen Nervenfasern zeigen stets einen den Conturen des Bogens parallelen Verlauf.

Oft beherbergt der Winkel zwischen hinterer Wurzel und Rückenmark eine kleine Arterie; weit häufiger aber hat sich das Gefäss einen tieferen Verlaufsort gewählt und kann so zu der hinteren Wurzel in keine Beziehung treten.

Diese Zustände der Wurzeleintrittsstelle bilden den constanten Befund am ganzen Rückenmark und zwar sowohl an den normalen Wurzeln des oberen Halsmarks als auch an den fast faserlosen des Brust- und Lendenmarks. Die in den einzelnen Abschnitten etwas wechselnden Dickenverhältnisse der Pia spielen dabei keine Rolle.

An der Eintrittsstelle ins Rückenmark erleiden die Nervenfasern der hinteren Wurzeln keine Unterbrechung in ihrer Continuität. Von dieser Thatsache kann man sich leicht direct überzeugen bei Schnitten, die genau den Längsverlauf des Sulcus lat. post. und die Ebene der einstrahlenden Fasern treffen. Man sieht die erhaltenen Nervenfasern unverändert die Piapforte passiren und kann sie eine kürzere oder längere Strecke weit innerhalb des Rückenmarks verfolgen, jedoch verschwinden sie in Folge ihrer trichterförmigen Ausbreitung meist bald aus der Schnittebene. Durch Anfertigung von Serienschnitten lässt sich ferner feststellen, dass bei einer Reihe von Wurzeln, die sich in den verschiedensten Degenerationsstadien

befinden, kein durchgreifendes Missverhältniss besteht zwischen dem Fasergehalt im intramedullären Wurzelabschnitt und dem Fasergehalt, der jeweils an derselben Wurzel in ihrem ganzen extramedullären Verlauf beobachtet worden war. Diese Verhältnisse sind am deutlichsten an den besser erhaltenen unteren Dorsalwurzeln und den zugehörigen Rückenmarkssegmenten zu sehen.

## Die Spinalganglien.

Die weitere Verfolgung der hinteren Wurzeln in ihre distalsten Gebiete führt uns zu einer Untersuchung der Spinalganglien.

Diese Gebilde wurden derart eingebettet, dass man in den später angefertigten Schnitten die vordere und hintere Wurzel von ihrem Verlauf im Arachnoidealraum an bis zu ihrer Vereinigung zum gemeinsamen Nervenstamm am peripheren Pol des Ganglions ohne Unterbrechung überblicken konnte. Dies gelang bei den II., IV., VI. und VII. Cervicalnervenpaaren, beim I., II., III. und XII. Paare der Dorsalganglien, beim II. und III. Lumbalganglion links, dem IV. rechts und bei einigen Sacralganglien.

In durchaus tadellosem Zustande präsentirt sich in ihrem ganzen Verlauf die vordere Wurzel. Diese Behauptung lässt sich in vorliegendem Falle mit derselben Bestimmtheit auch von dem gemeinsamen Nervenstamm am distalen Ende des Ganglions aufstellen. Berechtigung dazu giebt eine genaue Vergleichung mit normalen Präparaten sowie eine Gegenüberstellung der gesunden oberen Halsganglien, bei denen auch die hintere Wurzel genau so faserreich war wie die vordere, und den übrigen mehr oder weniger intensiv erkrankten Ganglien bei demselben Fall.

Der vom vereinigten Nervenstamm sich abzweigende sensible Theil tritt in den distalen Pol des Ganglions ein, strahlt sofort nach seinem Eintritt in zahlreiche einzelne Aestchen auseinander und nimmt so mit den dazwischen eingelagerten zelligen Elementen in Kegelform etwa ein Drittel des Ganglions ein; die Aeste lösen sich rasch in Fasern auf, und diese bieten etwa im mittleren Drittel des Ganglions ein wirres, die Ganglienzellen umspinnendes Netzwerk. Schon gegen Ende des mittleren Drittels beginnen die Fasern sich zwischen den Zellen wieder zu sammeln und treten zu allmählich immer stärkeren, gegen den spinalen Pol convergirenden Bündeln und Aestchen zusammen; die letzten stärksten Aeste passiren Pol und Durapforte noch getrennt und vereinigen sich meist erst innerhalb des Arachnoidealraumes zum fertigen Stamm der hinteren Wurzel. Im gesunden Spinalganglion färben sich alle eben beschriebenen Nervenbestandtheile ganz gleichmässig ohne Unterschied. In den tabisch erkrankten Ganglien und zwar bei allen Phasen der Erkrankung färbt sich der distale Faserkegel genau ebenso wie in gesunden; Degeneration setzt stets erst an der Stelle ein, wo die hintere Wurzel nach der Auffaserung sich aus den ersten convergirenden Fasern aufzubauen beginnt. In allen Fällen, in denen ein Faserschwund in den hinteren Wurzeln besteht, lässt er sich auch nachweisen bis hierher, und hier macht er immer Halt.

Erkrankung innerhalb der Ganglien einerseits und Erkrankung im Verlauf der zugehörigen hinteren Wurzel andererseits halten immer gleichen Schritt. Wie bei der hinteren Wurzel bestehen auch im Spinalganglion dieselben graduellen Unterschiede der Degeneration, je nachdem sie den verschiedenen Rückenmarkssegmenten angehören. Die obersten Cervicalganglien unterscheiden sich in keiner Weise von den zum Vergleich herangezogenen

normalen; schon im III. Dorsalganglion ist gegenüber dem tief schwarz gefärbten distalen Faserkegel das proximale Ende des Ganglions hell und von spärlichen Fasern durchzogen; im XII. Dorsalganglion ist entsprechend den Verhältnissen in der zugehörigen hinteren Wurzel und auch in der Wurzeleintrittszone des Rückenmarks ein ziemlich reichliches Netz vorhanden; die sacralen Ganglien wiederum sind in ihrem proximalen Ende fast faserlos.

Die Untersuchung der Ganglienzellen hat kein positives Ergebniss geliefert. Mit Hülfe der angewandten Färbungen konnte kein wesentlicher Unterschied zwischen normalen Ganglien und den Ganglien unseres Falles festgestellt werden.

Auf den Längsschnitten durch Ganglien und Wurzeln sieht man die beiden Blätter der Dura an die vordere und die hintere Wurzel herantreten; sie bildet eine für beide gemeinsame Scheide und geht dann auf das Ganglion über. Diese Strecke vom Arachnoidealraum bis zum Ganglion ist je nach der Gegend, aus der das Ganglion stammt, verschieden lang, am längsten bei den Sacralganglien. Die Dura selbst ist weder in ihren freien noch in den die Wurzeln einschliessenden Theilen verdickt, zeigt normalen Zellgehalt, keine Infiltrationen, keine Auflagerungen, weder auf der inneren noch auf der äusseren Fläche. Die vordere Wurzel durchzieht diese Strecke als ein einziger geschlossener Strang, wie sie auch schon zur Seite des Ganglions auftritt, die hintere Wurzel dagegen, wie schon mitgetheilt, in mehr oder weniger zahlreichen, noch nicht zu einem gemeinsamen Stamm vereinigten Bündeln. Die Räume und Winkel zwischen diesen Bündeln sind ausgefüllt durch Fettgewebe, lockeres Bindegewebe aus den Ganglien und auch einzelne derbe Fasern, die von der Dura zu stammen scheinen. In diesem Zwischengewebe finden sich kleinere nicht veränderte Gefässe und ab und zu wohl auch Anhäufungen von Lymphzellen. Das Perineurium liegt den sensiblen Wurzelbündeln ebenso wie der motorischen Wurzel glatt an ohne Zwischenlagerung pathologischer Producte und zeigt nirgends Veränderungen, woraus man auf entzündliche Vorgänge schliessen könnte.

Auf Querschnitten derselben Stelle erblickt man die vordere Wurzel als einzige schwarze Scheibe und daneben, eingebettet in das oben beschriebene Zwischengewebe, die Querschnitte der hinteren Wurzeläste als kleinere Scheiben. Abermals sorgfältige Vergleichung normaler Ganglien und solcher, deren hintere Wurzeln sich in verschiedenen Stadien der Degeneration befinden, lehrt, dass es sich hierbei in der Umgebung der Nerven nur um physiologische Zustände handelt, auch wenn in Folge des Faserschwundes im Erkrankungsfalle die Querschnittsbilder ein etwas verändertes Aussehen erhalten. Je mehr die Fasern schwinden und durch kernreiches Gewebe ersetzt werden, desto undeutlicher ist auf Querschnitten die Grenze des Perineuriums zu erkennen, und desto mehr gewinnt es den Anschein, als ob die erhaltenen, hier und dort zerstreuten Nervenfasern durch gewuchertes, von aussen in das Wurzelinnere vorgedrungenes Bindegewebe auseinandergesprengt seien; dass dem nicht so ist, zeigt am besten das unzweideutige Bild der Längsschnitte, das durch den Faserschwund und dessen Folgen nicht in dem Maasse verwischt werden kann.

In Medulla oblongata und Pons wurde die Degeneration der Pyramidenbahn weiter verfolgt und gefunden, soweit das Material vorhanden war, etwa bis zum Ende des Facialiskerns. Leider fehlt von da an der

**übrige Theil der Brücke, er muss bei der Conservirung oder möglicherweise auch durch Unvorsichtigkeit beim Schneiden verloren gegangen sein. In den höheren Abschnitten der motorischen Bahn, einschliesslich Gehirnschenkel, konnte weder eine Degeneration noch ein Herd noch sonstige pathologische Zustände aufgefunden werden auch bei der peinlichsten makroskopischen und mikroskopischen Durchsicht.**

---

Auf eine klinische Besprechung des Falles soll hier nicht näher eingegangen werden, insbesondere da von dieser Seite keine Auffälligkeiten vorliegen, die eine eingehende Erörterung verlangten. Die intra vitam beobachteten tabischen Erscheinungen sind ohne Weiteres mit dem pathologisch-anatomischen Befund in den Hintersträngen in Einklang zu bringen.

Gemeinsames Vorkommen von Tabes und Hemiplegie ist keine allzugrosse Seltenheit; Edwards[1]), Weil[2]) und Minor[3]) beschrieben solche Fälle, wobei der letzte Autor besonders den gemeinsamen Ursprung der beiden Krankheitsprocesse betont, die Syphilis. In vorliegendem Falle könnten vielleicht die geringfügigen Veränderungen der pialen Venen als syphilitische gedeutet werden. Die Art. basilaris und die übrigen Gefässe des Gehirns waren nicht verändert.

Auffallend ist das Fehlen eines Herdes, der bei den klinischen Erscheinungen und bei der ausgesprochenen einseitigen Degeneration der rechten Pyramidenseitenstrangbahn mit Wahrscheinlichkeit in der linken Capsula interna zu erwarten war. Da es sehr leicht möglich ist, dass sich ein Herd gerade in dem verloren gegangenen Stück der Brücke befunden hat, ist die Erwägung weiterer Eventualitäten überflüssig; man hätte sonst vielleicht an Fälle von Hemiplegie ohne Herdleiden, wie sie Jacobson[4]) beschrieben und zusammengestellt hat, oder an die Fälle von Schmaus[5]) im Sinne einer Westphal'schen combinirten Systemerkrankung denken können.

Die Veränderungen der Hinterstränge bestehen kurz recapitulirt in Folgendem: Degeneration der Goll'schen Stränge bis in das obere Cervicalmark, wo sie auf die der hinteren Längsfurche zunächst anliegenden Abschnitte beschränkt ist. Degeneration des ganzen Areals der Burdach'schen Stränge in gleichmässig diffuser Weise bis zum oberen Dorsalmark; im unteren Halsmark nur noch deutliche Veränderung in den an die Goll'schen Stränge angrenzenden Regionen. Degeneration der hinteren Wurzelzone, stark im Sacralmark, abnehmend

---

1) Publicat. d. progr. medical 1889.
2) Archiv f. Psychiatr. u. Nervenkrankh. Bd. XXVI.
3) Zeitschrift f. kl. Med. XIX. Heft 6.
4) Deutsche Zeitschr. f. Nervenh. 1893. IV.
5) Deutsches Archiv f. kl. M. 1890. XLVI.

vom oberen Lumbalmark gegen das untere Dorsalmark zu, am hochgradigsten im mittleren und oberen Dorsalmark, um dann im unteren Halsmark zu verschwinden.

Fast vollständige Verschonung des ventralen Feldes der Hinterstränge. Degeneration der Zona terminalis im Sacralmark und bis an das obere Lumbalmark hin, da und im unteren Dorsalmark geringer; total im mittleren und oberen Dorsalmark; nur noch angedeutet im mittleren Cervicalmark. Degeneration der Clarke'schen Säulen. Faserlichtung der Hinterhörner im Dorsalmark.

Dieser Befund mehr diffuser, sprungweiser Erkrankung der Hinterstränge wird bei schon älteren Tabesfällen in der Regel erhoben. Hier gewinnt er ein gewisses Interesse durch die vergleichende Beobachtung mit den oben geschilderten Zuständen in den hinteren Wurzeln. Dabei stellt sich eine nicht zu verkennende Uebereinstimmung heraus, indem die hinteren Wurzeln sich stets in demselben Stadium der Erkrankung befinden wie die zugehörigen Abschnitte des Markes. Diese Erkrankung betrifft die hinteren Wurzeln durchaus gleichmässig und continuirlich in ihrer ganzen Ausdehnung und konnte hier verfolgt werden von der Einstrahlung der hinteren Wurzelfasern in die Wurzelzone bis zu ihrem Ursprung im Ganglion.

Diese Thatsache lässt es mit Rücksichtnahme auf das Waller'sche Gesetz von vorneherein zweifelhaft erscheinen, dass an irgend einer zwischen Ganglion und Rückenmark gelegenen, umschriebenen und constanten Stelle eine Unterbrechung der Nervenleitung sich vollzogen hat. Denn, einerlei wann und an welchem Ende die von ihrer Ganglienzelle getrennte Nervenfaser zu degeneriren beginnt, in einem gewissen Zeitpunkte des Degenerationsprocesses müssten sich doch die peripher und die central von der Läsionsstelle gelegenen Strecken des hinteren Wurzelverlaufes in irgend einer Weise von einander unterscheiden lassen. In keinem Stadium der Degeneration konnte in diesem Falle eine derartige Beobachtung gemacht werden.

Die Degeneration der hinteren Wurzel bis ins Ganglion hinein, die übrigens schon häufig beschrieben [Wollenberg [1]), Ströbe [2])] und erwähnt [Oppenheim [3]), Gowers [4]), Raymond [5])] ist, führt auch Leyden (l. c.) und Münzer [6]) als Beweis an gegen die Möglichkeit, dass die primäre Läsion bei Tabes ausgehe von einer Leptomeningitis spinal. poster.

1) Archiv f. Psychiatr. Bd. 24.
2) Centralbl. f. allg. Pathol. u. path. Anat. 1894. V.
3) Lehrbuch d. Nervenkrankh. 1894.
4) Handbuch d. Nervenkrankh.
5) Maladies du Syst. nerv. 1894.
6) Prager med. Wochenschr. 1894. 13. 14.

Obgleich nicht geleugnet werden kann, dass chronisch meningitische Processe vielleicht bei der Mehrzahl der Tabesfälle sich finden, so sind doch auch schon eine Reihe von anderen Gründen geltend gemacht worden, die gegen einen ursächlichen Zusammenhang von chronischer Meningitis und Erkrankung der hinteren Wurzeln sprechen; es giebt Tabesfälle, wo Meningitis fehlt [Borgherini[1]), Münzer[2])] namentlich, wo sie im Anfang des Processes vermisst wird (Leyden l. c.), und andererseits wieder syphilitische Meningitis ohne Tabes (Nageotte); ferner sind meningitische Veränderungen ein häufiger Befund bei anderen chronischen Rückenmarkserkrankungen mit intacten hinteren Wurzeln. Aus der Betrachtung des vorliegenden Falles könnte man noch hinzufügen, dass der Sitz der intensivsten tabischen Erkrankung nicht immer mit der Localisation der stärksten Pia-Verdickung zusammenfällt, denn wie wir gesehen haben, ist die Pia am meisten verdickt an der ventralen Seite des Halsmarks, fast doppelt so dick wie am oberen Brustmark.

Obersteiner hält jedoch die sichtbaren Veränderungen, namentlich die Verdickung, nicht für das Wesentliche, sondern nimmt einen in der Pia verlaufenden Reizzustand an, der in seinem weiteren Verlauf zur Schrumpfung und Retraction führt; bei angenommener geringer primärer Wucherung und hochgradiger Schrumpfung wäre dann möglicherweise eine auffallende Veränderung an der Pia überhaupt nicht zu sehen.

Dem gegenüber verdient die Beobachtung hervorgehoben zu werden, dass hier die untersten Schichten der Pia sich in einem auffallenden Zustande von Lockerung befanden und zwar gerade an den in Frage kommenden Stellen. Diese Schichten können sich also jedenfalls an einem Schrumpfungsprocess nicht betheiligt haben, und unter Voraussetzung einer möglichen Retraction in den oberen derberen Schichten müsste diese doch zunächst durch Druck eine Compression der unteren Schichten bewirkt und die zahlreichen Lymphspalten zum Schwinden gebracht haben.

Dann entsteht aber immer noch die Frage, ob überhaupt eine Retraction der Pia einschnürend auf die Eintrittsstelle der hinteren Wurzeln wirken kann, wie auch von P. Marie[3]) in geringem Grade schon für normale Verhältnisse zugegeben wird.

Bei der oben gegebenen Darstellung der Zustände, wo nur die unteren aufgelockerten Schichten der Pia als Ring an die Eintrittsstelle herantreten und die oberen die Stelle überbrückend früher abbiegen, dürfte diese Frage der Compressionsmöglichkeit vielleicht doch verneinend beantwortet werden müssen, besonders da auch sehr häufig das der Mitwirkung an der Compression angeschuldigte Gefäss weit weg von der Eintrittsstelle gefunden wird.

1) Klin. Zeit- u. Streitfragen. Wien 1894. 2) l. c.
3) Bullet. et mém. d. l. soc. méd. des Hôpit. d. Paris 1894.

Siebert[1]) kommt zu dem Resultat, dass die Erkrankung der hinteren Wurzeln, deren Beginn er auch an die Eintrittsstelle verlegt, nicht allein durch die Piaeinschnürung bedingt sei.

C. Mayer[2]), wie auch Lenhossek[3]), machen der Theorie von Obersteiner und Redlich zum Vorwurf, dass sie nicht im Stande sei, den electiven Charakter des Krankheitstypus zu erklären. Obersteiner entgegnet, dass gerade einzelne Faserabschnitte wegen ihrer topographischen Lage — etwa die peripher gelegenen — unter der comprimirenden Wirkung der sich retrahirenden Pia zuerst und am meisten leiden können.

Wir haben in diesem Falle gesehen, dass die topographische Lage keinen Einfluss auf die zeitliche Degenerationsweise der Fasern zu haben scheint, und dass in vielen Nervenbündeln gerade die peripher gelegenen Fasern am längsten erhalten bleiben, während die centralen total zerstört sind.

Der Theorie Nageotte's, welcher, wie gesagt, die primäre Läsion der Tabes in einer Peri- und Mesoneuritis der hinteren Wurzeln zwischen Ganglion und Arachnoidealraum sieht, widerspricht Obersteiner aufs Entschiedenste, indem er seine eigenen Nachprüfungen entgegenhält. Auf Grund meiner Untersuchung kann ich mich in diesem Punkte Obersteiner's Ansicht nur anschliessen.

Die negativen Befunde in den Zellen der Spinalganglien dürften in diesem Falle nicht maassgebend sein, weil bei der Unzuverlässigkeit der vorgenommenen Härtungs- und Färbemethoden ein Urtheil über die Structurverhältnisse dieser feinen Gebilde nicht gewonnen werden kann. Es ist nicht unmöglich, dass mit der Methode von Nissl doch noch einmal ausgiebige pathologische Veränderungen in den Nervenzellen der Spinalganglien gefunden werden, auf die doch, wie schon von mancher Seite zugegeben, viele Thatsachen als auf den Ausgangspunkt der tabischen Wurzelerkrankung hinzuweisen scheinen. Aber auch eine solche Entdeckung würde voraussichtlich keine vollständige Lösung der Frage herbeiführen; denn warum bei Erkrankung der gemeinsamen Nervenzellen die centripetalen Nervenfasern der hinteren Wurzeln unmittelbar von der Zelle an hochgradig degeneriren, die Fasern der peripheren sensiblen Nerven dagegen in vielen Fällen, wie in dem unseren, in der Nähe ihrer Ganglienzellen ganz intact erscheinen, in manchen Fällen nur ganz geringe Veränderungen zeigen, das bliebe dann ebenso unerklärt wie bisher.

1) Inaug.-Diss. München 95.
2) Jahrb. f. Psychiatr. Bd. VIII.
3) Der feinere Bau d. Nervensyst. 1895.

# IX.

# Besprechungen.

## 1.

Die Geschwülste des Nervensystems (Hirngeschwülste — Rückenmarksgeschwülste — Geschwülste der peripheren Nerven). — Eine klinische Studie von Ludwig Bruns. Karger-Berlin. 1897. 388 Stn.

Die Geschwülste des Nervensystems sind vielfach Gegenstand casuistischer Mittheilungen und umfassender Bearbeitungen gewesen, eine Thatsache, die unschwer aus der hohen Wichtigkeit einer richtigen und frühzeitigen Allgemein- u. Localdiagnose für die Möglichkeit erfolgreicher Operationen erklärbar ist. Zwar hat die chirurgische Behandlung zu hoch gespannte Erwartungen getäuscht, der anfängliche Enthusiasmus darf daraus aber nicht in das Gegentheil umschlagen, statt Resignation muss vielmehr das Bestreben nach Verfeinerung unserer diagnostischen Kenntnisse fortdauern und es mag als Trost gelten, dass gerade die hirnchirurgischen Misserfolge nicht selten Bereicherungen unseres Wissens schaffen. — „Das praktische Endziel unserer ärztlichen Thätigkeit, hier die heilende Operation, möglichst zu fördern" war das Bestreben des Autors, der Dank grosser eigener Erfahrung und langjähriger Beschäftigung mit dem Thema ein vortreffliches Werk geschaffen hat. Neben dieser Betonung des praktisch-klinischen Standpunktes möchte ich als Hauptvorzüge der Arbeit hervorheben die ausgezeichnete, überaus klare Diction und die abwägende Kritik, welche Br. an Anderen wie auch an sich selbst ausübt. Gerade mustergültig nach dieser Richtung sind die Kapitel über die Localdiagnose des Hirntumors, die Segmentdiagnose der Rückenmarkstumoren, die chirurgische Behandlung der Geschwülste. — Wo strittige Punkte berührt werden, in denen unsere Kenntnisse über das Anfangsstadium noch nicht hinausgekommen sind, wird der Leser sich naturgemäss nicht immer mit dem Autor in Uebereinstimmung finden. Im Folgenden möchte ich einzelne Punkte hervorheben.

Die Beschreibung der Degenerationsformen der Gliome — auch des Rückenmarks — dürfte wohl zu kurz ausgefallen sein, da bekanntlich sehr namhafte Autoren (Schultze, Weigert) hier abweichende Ansichten vertreten. — Die Bruns'sche, wohl ziemlich allgemeine Annahme, dass „eine besondere Localisation der psychischen Functionen nicht möglich ist", schliesst meines Erachtens eine besondere Bedeutung des Stirnhirns für den Intellect nicht aus. Jedenfalls lassen die Flechsig'schen Forschungsresultate, das an-

erkannt häufige Auftreten der Witzelsucht, eines psychischen Symptoms gerade bei Frontallappengeschwülsten und andere klinische Erfahrungen (vgl. Starr, Giannelli u. A.) einen schroff ablehnenden Standpunkt nicht zu, ebensowenig berechtigt dafür das Vorkommen psychischer Störungen auch bei Tumoren anderer Hirnprovinzen. — Wenn der Verfasser in ca. 80 Proc. der Hirntumoren eine sichere Localdiagnose für möglich hält, so möchte ich bei aller Anerkennung seiner diagnostischen Fähigkeiten doch glauben, dass er vom Glücke begünstigt wurde, da die Zahl der Fälle mit sicherer Localdiagnose im Allgemeinen niedriger geschätzt werden muss. — Bei der Darstellung der multiplen Neurofibromatose wäre wohl der sehr interessante Fall von Berggrün (Arch. f. Kinderheilkunde. 21) der Berücksichtigung werth gewesen.

Das erschöpfende, ausgezeichnete Werk, welches gleichzeitig zahlreiche und gute Abbildungen bringt, kann zu eingehendem Studium angelegentlichst empfohlen werden. Rich. Pfeiffer (Cassel).

---

2.

A. Cramer, Gerichtliche Psychiatrie. Ein Leitfaden für Mediciner und Juristen. Jena, G. Fischer. 1897. 187 Stn.

Ein sehr empfehlenswerther Leitfaden! Kurz, klar und verständig abgefasst, ertheilt er den Juristen wie Aerzten, die sich in diese von Tag zu Tag an praktischer Wichtigkeit wachsende Disciplin einarbeiten wollen, ein vorzügliches Propädeuticum. Die rechtliche Materie ist dem Mediciner leicht fasslich zurecht gelegt, wie auch umgekehrt dem Verständniss der Juristen eine schlichte, ungekünstelte Behandlung des psychiatrischen Stoffes entgegenkommt. Von der Beigabe zu vieler und zu detaillirter Krankheitsgeschichten, die von Jenen, die es am nöthigsten hätten, doch nicht gelesen werden, wurde glücklicherweise Umgang genommen, auch ist der Verfasser der naheliegenden Versuchung aus dem Weg gegangen, mit criminal-anthropologischer Zukunftsmusik zu brilliren. Sein über diesen Punkt gleich auf den ersten Seiten präcisirter Standpunkt ist für ein Buch, wie das vorliegende, der einzig richtige. Specht (Erlangen).

---

3.

O. Snell. Grundzüge der Irrenpflege für Studirende und Aerzte. Berlin, G. Reimer. 1897. 132 Stn.

Ein treffliches Schriftchen, das Jedem, der über die Gesammtheit der vielgestaltigen therapeutischen Factoren, wie sie sich in der modernen Irrenanstalt zu einem einheitlichen Heilapparat vereinigt finden, Belehrung sucht, solche in bündiger Kürze und doch ziemlich erschöpfender Weise

verschafft, das dem psychiatrischen Neuling beim Beginn seiner praktischen Thätigkeit einen sehr brauchbaren Mentor abgiebt, desgleichen auch dem praktischen Arzt, soweit er sich psychiatrisch-curativen Aufgaben gegenüber sieht, für die wichtigsten Vorkommnisse genügende Berathung ertheilt und überdies noch historischen Bedürfnissen in einem einleitenden geschichtlichen Rückblick gerecht wird. Infolge dieser mehrfachen Brauchbarkeit möchte ich es zunächst jedem Gebildeten zur Erweiterung seines Gesichtskreises empfehlen, insbesondere sollte es aber neben der speciellen Dienstanweisung die allererste Lectüre jedes angehenden Anstaltsarztes sein und sollte schliesslich in keiner Bücherei der praktischen Aerzte fehlen.

Specht (Erlangen).

---

4.

M. Tippel. Leitfaden zum Unterricht in der Behandlung und Pflege der Geisteskranken für das Pflegepersonal. Berlin. G. Reimer. 1897. 60 Stn.

Für Anstaltsärzte, die sich die Zeit nicht nehmen können, nach eigenen Heften ihr Pflegepersonal zu unterrichten, sind solche Leitfäden, wie sie jetzt in grösserer Anzahl zum Angebot kommen, gewiss willkommen. Das vorliegende Schriftchen ist jedoch, da es sich an Diakonissen, die in der Krankenpflege bereits bewandert sind, wendet, zur allgemeinen Verwendbarkeit nicht recht geeignet, denn mit einfachen Ergänzungen, wie der Verfasser meint, ist es da nicht gethan. Zur Weckung von Berufsverständniss und Berufsfreudigkeit muss man bei dem Novizenpersonal, wie es uns sonst zur Verfügung steht, ganz andere Töne anschlagen. Specht (Erlangen).

# X.

# Ueber die Veränderungen der motorischen Functionen bei Störungen der Sensibilität.[1])

Von

**A. v. Korniloff,**

Privatdocent zu Moskau.

Die Frage, mit welcher sich meine Versuche beschäftigen, streift das Gebiet eines der Hauptthemata der neurologischen Section dieses Congresses, denn sie betrifft den Einfluss der Sensibilität auf die Bewegungen.

Ueber diesen Gegenstand finden sich aber in den Lehrbüchern der Physiologie entweder gar keine oder nur ganz unbestimmte, einander widersprechende Angaben. Zum Belege will ich die betreffenden Stellen wenigstens einigen der neuesten derartigen Handbücher citiren. So heisst es z. B. bei Landois in der Auflage vom Jahre 1896: „In den gefühllosen Theilen (z. B. den Extremitäten) ist die Bewegung völlig erhalten", obwohl er weiter sagt: „Nach Durchschneidung der hinteren Wurzeln haben zwar die Muskeln ihre Bewegung behalten, allein nichtsdestoweniger erkennt man charakteristische Störungen der letzteren . . . Die Thiere führen die Bewegungen in einer scheinbar ungeschickten Weise aus, der die Harmonie und gleichmässige Eleganz abgeht . . . zeigten auch Schwierigkeiten in der Balancirung des Hinterkörpers, der beim Laufen oder Schwanzwedeln oft umsank."

Beaunis in seiner Physiologie humaine schreibt: „La section des racines n'abolit pas la motilité dans les parties correspondantes. En effet si après la section on pique la peau d'une autre region, des mouvements se produisent dans la region, qui correspond aux racines sectionnés."

Bernstein sagt in seinem Lehrbuch d. Physiologie 1894: „Hat man die hinteren Wurzeln für die Nerven einer Extremität durchschnitten, so sind die Empfindungen jeder Art in derselben vollständig

1) Vortrag, gehalten auf den internationalen medicinischen Congress in Moskau, August 1897.

aufgehoben, wohl aber kann das Thier mit dieser Extremität alle Bewegungen ausführen. Man hat indessen beobachtet, dass Thiere mit durchtrennten hinteren Wurzeln die coordinirten Bewegungen nicht mit der normalen Geschicklichkeit ausführen."

Sehen wir aber nun zu, was für Bewegungsstörungen in Wirklichkeit zu Stande kommen nach Durchschneidung der hinteren Wurzeln, z. B. der hinteren Extremität! Hierbei muss betont werden, dass die Operation schwierig ist, und dass die Hunde dieselbe nur bei einer zuverlässigen, sehr genauen Beaufsichtigung überleben.

Bereits in den Jahren 1892 und 1893, als ich an den arthropathischen Amyotrophien arbeitete und die Versuche von Deroche und Raymond nachprüfte, d. h. die hinteren Wurzeln durchschnitt und sowohl in der einen, als in der anderen hinteren Extremität eine Arthritis erzeugte, frappirte mich der Umstand, dass besonders in der ersten Zeit, d. h. an den ersten Tagen, der gefühllose Fuss wie gelähmt war. Anfangs glaubte ich, dass ich die Operation ungewandt ausgeführt und wahrscheinlich im Versehen auch vordere Wurzeln durchschnitten hätte. Als ich aber dann die betreffenden Hunde secirte, überzeugte ich mich davon, dass letzteres nicht der Fall war. Ich beobachtete damals, dass der Hund trotz vollkommen intacter motorischer Wurzeln in der ersten Zeit nach der Operation die betreffende Extremität nicht bewegen konnte.

Damals war es mir unmöglich, mich weiter mit den Veränderungen zu beschäftigen, welche in der gefühllosen Extremität auftreten, und erst nach 3—4 Jahren nahm ich diese Experimente wieder auf.

Ich will Ihnen nun einige Hunde demonstriren, welche mir gelungen ist für diesen Congress aufzubewahren, denen die hinteren Wurzeln durchschnitten worden sind. Erinnert sei hierbei, dass beim Hunde sowohl die sensiblen, als auch die motorischen Nerven der hinteren Extremität an den 4., 5., 6., 7. Lumbal- und der 1. Sacralwurzel ihren Ursprung nehmen. In einigen Fällen beobachtet man Anastomosen von der 3. Lumbal- und der 2. Sacralwurzel. Um also eine mehr oder weniger vollkommene Anästhesie der Extremität zu erzielen, ist es somit beim Hunde nothwendig 5 Wurzeln zu durchschneiden, und will man eine noch grössere Garantie haben, dann durchschneide man 7 Wurzeln. In letzterem Fall ist aber das durch die Operation gesetzte Trauma sehr gross und wird von den Hunden schlecht überstanden.

Ich habe nun Hunde mit verschiedenartigen Durchschneidungen aufbewahrt. Zunächst will ich einen Hund demonstriren, dem vor ungefähr $2^1/_2$ Monaten 7 hintere Wurzeln, d. h. die 3. bis 7. Lumbal- und die 1. und 2. Sacralwurzel durchschnitten wurden. In der ersten

Zeit nach der Operation zeigte sich eine vollständige Unbeweglichkeit des linken Beines. Der Hund zog dasselbe ganz so nach sich, als wenn die vorderen Wurzeln oder die gemischten Nervenstämme durchschnitten worden wären. In keinem einzigen der Gelenke der hinteren Extremität liess sich eine Bewegung constatiren: weder im Hüftgelenk, noch im Knie-, noch im Sprunggelenk. Ganz allmählich kehrte aber doch einige Beweglichkeit zurück.

Ehe ich aber auf diese Bewegungen näher eingehe, will ich noch anführen, dass der Verlust der Sensibilität beim Hunde ein vollkommener ist vom Knie bis zur Peripherie und vom Knie nach oben fast bis zur Leiste, Lig. Poupartii. Weder Stechen, noch Kneifen, noch starke elektrische Ströme rufen hier einen Effect hervor, und ebensowenig wird es vom Hunde gespürt, wenn die Muskeln stark zwischen den Fingern zusammengedrückt werden. Es besteht somit beim Hunde eine vollständige Anästhesie, sowohl eine der Oberfläche, als eine der Tiefe. Die Sehnenreflexe lassen sich weder am Knie, noch an der Achillessehne hervorrufen. Eine geringe Hyperästhesie oder vielleicht auch nur ein erhöhter Reflex bei Reizung der Haut findet sich gleich oberhalb der anästhetischen Zone. Durch Kneifen, wie auch durch Streichen (mit einer stumpfen Nadel) über die Haut ruft man eine Contraction des M. ileopsoas und möglicherweise auch des M. tensor fasciae latae hervor. Die Reizung der Haut in dem anästhetischen Gebiet bewirkt dagegen gar keinen Reflex.

Die elektrische Erregbarkeit bietet keine Abweichungen von der Norm.

Die Ernährung der Musculatur hat anscheinend, soviel sich wenigstens durch Befühlen schliessen lässt, nicht gelitten, aber sie ist welk und schlaff geworden. Nun aber wende ich mich zu der interessantesten Erscheinung, nämlich der Motilität der Extremität. Wie oben erwähnt wurde, war die hintere Extremität anfangs wie gelähmt; jetzt sind zwar, wie Sie sehen, einige Bewegungen zurückgekehrt, aber dieselben sind sehr schwankender Natur und ganz ungeordnet. Wenn der Hund läuft, so hinkt er grösstentheils auf der operirten Seite und stützt sich auf den Fussrücken, weshalb es daselbst zur Decubitusbildung gekommen ist. Zuweilen giebt er der ganzen Extremität einen Schwung nach vorn und tritt auf die Fusssohle auf, wobei aber der Fuss zur Seite fliegt. Beim Sitzen kehrt sich der Fuss häufig nach hinten und der Hund kann endlos lange so sitzen bleiben, ohne dass er die unbequeme Lage seines Fusses bemerkt.

Bei aufmerksamer Betrachtung sieht man, dass in den Zehengelenken fast gar keine Bewegungen erfolgen und dass die Zehen dauernd wie in gelähmtem Zustande sich befinden. Wenn der Hund

sich mit diesem Fuss kratzen will, so konnte ich kein einziges Mal eine Streckbewegung constatiren, schon eher liess sich zuweilen, wie mir schien, ohne dass ich es aber behaupten will, eine geringe Beugung wahrnehmen. Ebenso sind auch im Fussgelenk, trotz der verschiedensten Versuche, Bewegungen nur spärlich zu erkennen. Am deutlichsten werden noch dieselben, wenn man den Hund mit dem Rücken nach unten legt, welche Stellung für ihn äusserst unbequem ist, so dass er aus derselben auf jede nur mögliche Weise herauszukommen sucht. Hierbei tritt dann der Unterschied zwischen dem gesunden und dem kranken Bein ganz besonders vor die Augen. Das Kniegelenk befindet sich grösstentheils in Extensionsstellung: wenn der Hund sich erhebt, ist das Bein gerade wie ein Stock. —

Die meisten und kräftigsten Bewegungen sieht man noch im Hüftgelenk, und zwar beobachtet man hier — wenn der Hund sich kratzt oder wenn er aus einer unbequemen Stellung herauszukommen sucht, — Beugungen und Streckungen, zuweilen auch mit einer Abduction oder Adduction verbunden. Aber die ausgeführten Bewegungen sind ungeordnet, ungewandt; oft gleitet der Hund auf dem kranken Bein, und man merkt, dass ihm dasselbe ein Fremdkörper geworden ist. Im Grossen und Ganzen muss aber gesagt werden, dass die Anzahl der Bewegungen fast gleich Null ist und dass die wenigen, welche nachgeblieben sind, gleichsam atactisch gemacht werden. Die Bewegungen sind um so schlechter, je peripherer das ausführende Segment liegt. Der Wunsch eine Bewegung auszuführen, sei es eine willkürliche — um z. B. eine juckende Stelle zu kratzen — oder eine gewohnte, wie z. B. beim Laufen — misslingt dem Hunde entweder völlig, oder wenn er eine Bewegung macht, so wird sie in ungenügendem Maasse, in falscher Richtung und ohne jede Coordination vollführt.

Dieser Hund bietet ein typisches Beispiel für diejenige Motilitätsstörung, welche nach Durchschneidung der hinteren Wurzeln eintritt. Ist nur eine kleinere Zahl der Wurzeln durchschnitten worden, so beobachtet man beim Hunde auch nur einen geringen Grad dieser Störungen. —

Hier ist ein Hund, welchem vor 3 Monaten 6 Wurzeln durchschnitten wurden nämlich die 4., 5., 6. und 7. Lumbal- und die 1. und 2. Sacralwurzel. Sie erkennen bei ihm denselben Gang wie beim anderen, aber in Anbetracht dessen, dass die 3. Lumbalwurzel intact blieb, ist es nicht zu so ausgedehnten Bewegungsstörungen gekommen, wie beim ersten Hund. Er bedient sich besser seines Beines, und wenn man genauer zusieht, speciell in dem Gelenk, wo die Muskeln und die Haut weniger gefühllos sind, und das ist das Hüftgelenk. Der Fuss und die Krallen sind ganz ebenso unbeweglich, oder werden nur

zu denselben atactisch-ähnlichen Bewegungen gebraucht, wie vom ersten Hund.

Je weniger Wurzeln durchschnitten worden sind, desto mehr bleiben, wenigstens in gewissen Gelenken, die Bewegungen erhalten und desto besser werden sie vollführt. —

Hier sind zwei Hunde, denen die 4., 5., 6., 7. hintere Lumbal- und die 1. Sacralwurzel, d. h. im Ganzen 5 Wurzeln durchschnitten worden sind. Der eine von diesen, nämlich der schwarze, hält seine hintere Extremität fortdauernd im Hüftgelenk gebeugt. Dieses ist, soviel ich bemerken konnte, die gewöhnliche Haltung bei Hunden, denen fünf Wurzeln durchschnitten werden, wenn die Anästhesie nach dieser Operation eine recht ausgedehnte ist. Vom Knie an hängt das Bein wie gelähmt herab, und man merkt in demselben nur wenig Bewegungen. Der Hund benutzt sein Bein vom Knie herab fast gar nicht, so dass er wie auf drei Füssen läuft. Hebt man den Hund an seinem Körper nach oben, so befindet sich das kranke Bein anfangs in einer mehr gekrümmten Stellung infolge von Flexion im Hüftgelenk, dann aber sinkt es infolge von Erschlaffung in diesem Gelenk, auch ermattet in den anderen Gelenken, nach unten. Bisweilen streckt sich der Hund und reckt dabei diesen Fuss; dann ist eine Erhaltung der Extensions- und vielleicht auch der Flexionsbewegungen zu bemerken. Wenn er auf seinen gefühllosen Fuss auftritt, so extendirt er denselben gleich den Atactikern übermässig. Infolge eines Ausschlages kratzt er sich oft und dabei wird das kranke Bein im Hüftgelenk gut bewegt, aber die Zehen mit den Krallen vermag er trotz dieser grössten Bestrebungen nicht zu benutzen und kann sich nicht kratzen. Der Verlust der Sensibilität erstreckt sich bei ihm vom Fuss bis zum Knie. Ueber dem Knie beginnt schon das Gefühl. Die elektrische Erregbarkeit ist normal. Dieselben Besonderheiten beobachtet man auch beim gelben Hunde.

Wenn Sie aber nun Ihre Aufmerksamkeit auf das folgende Versuchsthier richten wollen, so werden Sie sich überzeugen, dass dieser Hund seiner Bewegungen nicht beraubt ist, aber dass er mit dem kranken Fuss ganz eigenartig auftritt. Es wurden hier auch fünf Wurzeln durchschnitten, aber es müssen bei ihm, augenscheinlich, in grösserer Anzahl Anastomosen mit anderen Wurzeln existiren, welche die durchschnittenen, wenn auch nicht vollständig, ersetzen. Die Sensibilität ist bei ihm in der That herabgesetzt, aber auf einer verhältnissmässig nicht grossen Strecke und nicht tief, denn die Anästhesie reicht nicht einmal bis zum Knie. Interessant ist an diesem Hunde, dass er auf seinen Fuss wie bei einer Ataxie auftritt. Derselbe ist nicht gelähmt, denn der Hund kann auf den Fuss auftreten, kann ihn heben, aber alle diese Bewegungen sind durch charakteristische

Störungen der Coordination ausgezeichnet, die man ohne grossen Zwang den atactischen zuzählen kann. — Ferner erlaube ich mir Ihnen diesen (einen gelben) Hund zu demonstriren, dem nur 4 Wurzeln durchschnitten worden sind, aber die allerwichtigsten, nämlich die 4., 5., 6. und 7. Lumbalwurzel. Der Gang dieses Hundes zeigt eine gewisse Unbeholfenheit; er tritt nämlich ungeschickt auf. Die Sensibilität ist jedoch fast überall erhalten.

Endlich sei noch ein Hund vorgeführt, welchem 5 Wurzeln durchschnitten worden sind, nämlich die 3. 5. 7. Lumbal- und die 1. u. 2. hintere Sacralwurzel, so dass 2 Wurzeln, die 4. und 6., undurchschnitten geblieben sind. Wenn etwas an diesem Hunde auffällt, so ist es verhältnissmässig sehr wenig. Die Bewegungen desselben sind fast normal. —

Resumire ich die von mir erhaltenen Resultate, so komme ich zunächst zum Schluss, dass man bei Durchschneidung der hinteren Wurzeln Bewegungsstörungen erhält, welche der Anzahl der durchschnittenen Wurzeln entsprechen. Je mehr Wurzeln durchschnitten worden sind, desto mehr geht auch die Motilität verloren, und bei Durchschneidung aller zur Extremität gehenden hinteren Wurzeln geräth die Extremität beinahe in einen Lähmungszustand. Sind aber nicht alle zur betreffenden Extremität gehörigen Wurzeln durchschnitten worden, dann erleidet die Motilität Störungen, welche den atactischen ähnlich sind.

Natürlich ist immer der Zweifel zulässig: wurden nicht bei diesen Hunden die vorderen Wurzeln mitgetroffen und resultiren nicht daraus die Bewegungsstörungen? Dagegen lässt sich aber vor Allem einwenden, dass ja dann bei allen Hunden immer dieselben vorderen Wurzeln verletzt worden sein müssten, denn, wie aus dem klinischen Bilde ersichtlich, sind die Bewegungsstörungen in dem einen Fall ausserordentlich ähnlich denjenigen in den anderen Fällen. Es wäre doch eine seltsame Uebereinstimmung der zufälligen Verletzung der vorderen Wurzeln, welche stets ein und dasselbe klinische Bild ergiebt! Zweitens, wenn die vorderen Wurzeln mitgetroffen wären, so müssten doch die Muskeln in ihrer Ernährung ganz anders verändert sein und es hätten aller Wahrscheinlichkeit nach in dieser Zeit die äusserste Atrophie und der Verlust der elektrischen Erregbarkeit eintreten müssen. Drittens sehen wir, dass der Hund zuweilen seinen Fuss, wenigstens in gewissen Theilen, bewegt, was darauf hindeutet, dass er doch die Muskeln contrahiren kann.

Alles dieses führt zur Ueberzeugung, dass im gegebenen Fall nicht die vorderen Wurzeln die Bewegungsstörungen veranlassen,

sondern die Durchschneidung gerade der hinteren Wurzeln. — Die Autopsie bestätigt übrigens unsere Schlussfolgerung.

Auf Grund der Untersuchungen über die Sensibilität lässt sich behaupten, dass die Bewegungsstörungen direct abhängig sind von dem Grad der Erhaltung oder Vernichtung derselben. Je stärker und ausgedehnter die Anästhesie ist, desto grösser sind die Motilitätsstörungen, wobei es gleichgültig ist, ob die eine oder die andere Wurzel erhalten geblieben ist.

Ich legte mir nun die Frage vor, wovon diese Bewegungsstörung abhängt: ob vom Verlust der Hautsensibilität oder vom Verlust der Muskel-, Gelenk- und der fascialen Sensibilität u. s. w.? Zu diesem Zweck versuchte ich eine Anästhesie der Haut mittels Durchschneidung der sensiblen Hautnerven zu erzeugen, und zwar folgte ich hierbei den anatomischen Lehren, wie sie in der Anatomie des Hundes von Ellenberg und Baum angegeben werden. Es gelang mir jedoch nicht eine vollkommene Anästhesie der Haut zu erzielen, deshalb denn auch die Experimente kein befriedigendes Resultat ergeben konnten. Der Hund konnte laufen und verschiedene Bewegungen ausführen, obgleich vielleicht einige geringe, aber nicht auffällige Störungen vorhanden waren. Claude-Bernard, Mott und Sherrington, welche ich später genauer citiren werde, bemühten sich gleichfalls diese Frage aufzuklären, aber sie kamen zum entgegengesetzten Resultate. Claude-Bernard zog bei Fröschen die Haut ab und beobachtete, dass sie, ins Wasser gelassen, gut schwammen. Ganz ebenso sagt er, „kann ein Thier ebenso gut wie früher gehen, wenn man auch die Haut nach Durchschneidung der subcutanen Nervenäste in der Extremität ganz unempfindlich gemacht hat, wahrscheinlich weil die Muskelsensibilität erhalten geblieben ist.“ — Wie schon gesagt, gelang es mir nicht auf diesem Wege eine völlige und ausgedehnte Anästhesie zu erzielen, aber in Anbetracht des Umstandes, — dass es, wie aus den Versuchen mit Durchschneidung der Wurzeln hervorgeht, zu keiner Motilitätsstörung kommt, wenn die Sensibilität auch in gar nicht besonders hohem Grade erhalten geblieben ist, — kann ich in Folge meiner Erfahrungen die Annahme Claude-Bernard's nicht bestätigen. — Andererseits schreiben Mott und Sherrington in ihrer vorläufigen Mittheilung, dass „die Durchschneidung der 5.—7. postdorsalen Wurzeln bei Affen, bei denen die Sensibilität der Fusssohle aufgehoben ist, während die von den Plantarmuskeln kommenden Fasern erhalten sind, starke Störungen der Motilität erzeugt. Durchschneidung der 7., 8. und 9. postdorsalen Wurzel mit Zerstörung der von den Plantarmuskeln kommenden Fasern und Erhaltung der Sensibilität der Fusssohle bewirkt dagegen keine nennenswerthe Motilitätsstörung.“ Ich vermag natürlich nicht mit den

Autoren über eine derartige Anordnung der Wurzeln bei den Affen zu streiten, aber bei den Hunden verhält sich die Sache anders. Nicht nur eine Durchschneidung von 3 Wurzeln: der 5., 6. und 7., sondern sogar eine solche der 4., 5., 6. u. 7. Lumbal- oder postdorsalen Wurzeln führt zu keiner absoluten Anästhesie der Fusssohle und, wie Sie sahen, zu fast gar keiner Motilitätsstörung. In Anbetracht dieses Umstandes erachte ich diese Frage noch offen, obgleich meine, wenn auch nur unvollkommenen Versuche, mich zur Annahme Claude-Bernard's hinneigen, dass nicht die Hautsensibilität die Hauptrolle spielt, sondern gerade die tiefe (der Muskeln, Gelenkoberflächen u. s. w.) Anästhesie diejenigen Störungen bewirkt, welche zur Beobachtung kommen, wenn es auch keinem Zweifel unterliegt, dass auch die Hautsensibilität einen gewissen Antheil daran hat.

Die Resultate meiner physiologischen Experimente bestätigen somit das Charles Bell'sche Gesetz, nach welchem die hinteren Wurzeln die Sensibilität vermitteln, wozu aber noch hinzugefügt werden muss, dass auch die Motilität, entsprechend dem Grade und der Verbreitung der Anästhesie, von einer kaum merkbaren atactisch-ähnlichen Störung bis zu fast vollständiger Lähmung verändert wird. Dieses Ergebniss scheint mir mit der zweiten, von unserer Section als Programm aufgestellten Frage nach der Pathogenese der Tabes in inniger Verbindung zu stehen, denn es bestätigt die Hypothese von dem exogenen Ursprung derselben. Ich spreche nicht von der anatomischen Bestätigung, welche schon von vielen Autoren erbracht worden ist, d. h. von der Degeneration der hinteren Stränge in Folge Durchschneidung der hinteren Wurzeln, sondern meine Versuche bilden gleichsam eine klinische Bekräftigung. Experimentelle periphere Sensibilitätsstörungen veranlassen Veränderungen der Motilität, welche den atactischen ähnlich sind, und diese Ataxie kann bei noch grösserer Störung der Sensibilität, d. h. bei vollständiger Anästhesie beinahe zu einem lähmungsähnlichen Zustand führen. Selbstverständlich ist das Experiment sehr grob, es kann weder anatomisch noch physiologisch das reproduciren, was uns die feinen Erkrankungen des Nervensystems bieten, die bedingt werden durch einen electiven Process in Folge irgend eines im Blute kreisenden Toxins und gewisser Prädisposition zu Nervenkrankheiten. Wir vermögen nicht experimentell das System von Fasern zu zeigen, welche z. B. den Verlust des Sehnenreflexes oder der lancinirenden Schmerzen bedingen, gleichwie das Experiment machtlos ist, eine typische Ataxie hervorzurufen; aber sowohl dort als hier sind wir gezwungen, auf indirectem Wege das Problem zu lösen. Gleichwie dort die Durchschneidung der hinteren Wurzeln die Pathogenese von der anatomischen Seite beleuchtete, so hilft sie uns auch hier die Ataxie von der patho-

logisch-physiologischen Seite aufzuklären. Hiermit will ich durchaus nicht sagen, dass meine Versuche die Möglichkeit eines endogenen Ursprungs der Tabes wiederlegen, aber sie bringen noch einen Stützpunkt mehr für die exogene Hypothese.

Es liegt mir fern, hier von der interessanten Schlussfolgerung sprechen zu wollen, welche sich ziehen lässt und die ich in meiner grossen Arbeit vom Jahre 1895 über die Atrophie der Muskeln bei Gelenkerkrankungen — derart formulirte, dass vielleicht „beim Fehlen einer reflectorischen Sensibilität die Motilität unmöglich ist, selbst wenn der ganze motorische Apparat von den psycho-motorischen Centren ab bis einschliesslich dem Muskel selbst intact ist". Keine Motilität ohne Sensibilität! Aber ich erachte es nicht für unnütz, zu erwähnen, dass augenscheinlich eine vollständige Anästhesie à la longue Einfluss hat auf die Ernährung der Muskeln. Es stehen mir im Augenblick keine Muskelpräparate zu Verfügung, wo die Anästhesie eine dauernde war, aber ich kann Ihnen einige Schnitte von Muskeln demonstriren, welche noch im Jahre 1893 hergestellt wurden und von einem Hunde stammen, dem auf der einen Seite eine einfache Arthropathie des Knies gemacht wurde, auf der anderen Seite zwar auch eine Arthritis des Kniegelenks, aber gleichzeitig waren auf dieser Seite noch fünf Wurzeln durchschnitten worden. Auf der gesunden Seite rief die Arthritis eine einfache Atrophie hervor, welche ein charakteristisches Merkmal der arthropathischen Amyotrophie bildet, auf der anderen Seite aber rief sie ein ganz eigenartiges Bild hervor, da, wie aus den Präparaten ersichtlich, die Muskeln fettig degenerirten. Diese interessanten Details gehören aber nicht mehr in das Programm meiner augenblicklichen Mittheilung.

---

In der physiologischen Literatur konnte ich über die besprochene, mich interessirende Frage nur sehr wenig finden, so dass Charles Richet nicht mit Unrecht sagt: „Claude Bernard a prouvé que si l'on detruit la sensibilité soit en coupant les racines posterieures, soit en enlevant le tegument externe, on rend la motilité volontaire très imparfaite. Il semble que la coordination volontaire ne se fasse, que si la sensibilité est intacte. Les experiences physiologiques, peu nombreuses, faites après Cl. Bernard, sur le même sujet n'ont donné que les resultats médiocres."

Ueber directe Experimente an den hinteren Wurzeln und den Einfluss der Durchschneidung derselben auf die Motilität lassen sich fast nur Claude-Bernard und aus letzter Zeit Mott und Sherrington anführen.

Claude Bernard lenkt in seinen Vorlesungen über Physiologie und Pathologie des Nervensystems die Aufmerksamkeit auf die Bedeutung der Erhaltung der Sensibilität für die regelmässige Bewegung.

Nach Durchschneidung der hinteren Wurzeln bei Fröschen kam er zu dem Endresultat, dass „je nach dem Grade der Zerstörung der Sensibilität auch, wie es scheint, die willkürliche Bewegung vernichtet wird". So z. B. bei Durchschneidung von 3 hinteren Wurzeln der hinteren Extremität „verlor die Extremität gleich nach der Operation ihre Sensibilität, und wenn man den Frosch ein wenig aufhob, so blieb die Extremität schlaff und ausgestreckt, aber sie behielt ihre Beweglichkeit. Wenn man den Frosch frei liess, so sprang und schwamm er, wie es schien, mit Hülfe beider hinteren Extremitäten ebensogut, wie früher. Obgleich das rechte Bein ganz unempfindlich war, hatte er doch, wie es schien, die Gewandtheit für die Bewegungen nicht verloren. Wenn man den Frosch an seinem Kopf erfasste und ihn in hängender Lage hielt, so versuchte er sich mit den hinteren Extremitäten an die Finger, welche ihn gepackt hatten, anzuklammern und freizumachen. Am bemerkenswerthesten ist aber der Umstand, dass der Frosch mit den Zehen desjenigen Fusses ankam, welcher noch Gefühl hatte, das andere Bein dagegen bewegte sich und zitterte gleichsam ohne genau bestimmten Zweck."

„Bei einem anderen Frosch wurden die hinteren Wurzeln beider hinteren Extremitäten durchschnitten. Als man den Frosch darauf ins Wasser liess, verharrten seine beiden hinteren Extremitäten in hängender Stellung und wurden wenig bewegt. Als man ihn hinter den vorderen Extremitäten anfasste, so machte er keine Bewegungen, um sich von den ihn haltenden Fingern zu befreien." In noch einem anderen Versuch sagt Claude Bernard: „Dann können Sie sehen, dass die Bewegungen beider hinteren Extremitäten, welche noch fähig sind sich zu bewegen, nicht mit einander verglichen werden können. Dasjenige Bein, welches sowohl die Sensibilität als auch die Motilität behalten hat, vollführt ganz genau bestimmte Bewegungen, wogegen bei dem anderen Frosch mit unempfindlichem Bein die Bewegungen unbestimmt und ungeordnet sind."

„Legt man beide Frösche mit dem Rücken ins Wasser, so bleibt letzterer Frosch ganz unbeweglich liegen, während der andere Frosch mit seinem unversehrten Bein willkürliche Bewegungen macht, augenscheinlich geleitet von dem Wunsch sich umzukehren." Weiter führt Claude Bernard seine Versuche an Hunden an. So „wurde bei einem anderthalb Monate alten Hunde im Lumbaltheil das Rückgrat breit eröffnet und darauf das Thier losgebunden und in Freiheit gelassen. Es ging und hielt sich ganz gut auf den hinteren Extremitäten, nur

mit dem einzigen Unterschied, dass letztere von der Operation gleichsam geschwächt waren. Nun wurden auf der rechten Seite die hinteren Wurzeln durchschnitten, worauf in der Extremität, in der sich diese Wurzeln verbreiten, völlige Unempfindlichkeit eintrat. Wiederum wurde das Thier losgebunden, und man merkte, das in der linken Pfote, welche ihre Sensibilität behalten hatte, die Bewegungen unverändert geblieben waren, während die rechte, unempfindliche Pfote nachgeschleppt wurde. Hier waren die Bewegungen unbestimmt und zwecklos. Wenn das Thier stehen blieb, so berührte die rechte Pfote nicht den Erdboden, sondern blieb erhoben und gekrümmt. Beim Laufen konnte die rechte Pfote ihre Bewegungen nicht denen der linken anpassen und wurde daher auf dem Erdboden nachgeschleppt. Wenn das Thier sich langsamer bewegte, dann stimmten die Bewegungen der rechten Pfote besser mit denen der linken überein.

Am 8. Tage starb das Thier. In der letzten Zeit war das unempfindliche Glied ganz unbeweglich geworden, während in der linken, gesunden Pfote sowohl die Bewegungen, als auch die Sensibilität erhalten blieben.

Bei der Section zeigte sich, dass alle hinteren Wurzeln, welche die rechte Pfote versorgen, vollkommen durchschnitten waren, nur waren bei der Operation die zwei ersten vorderen Lumbalwurzeln mit lädirt worden. Indessen muss bemerkt werden, dass diese Wurzeln nur einen sehr kleinen Antheil an der Bildung des Plexus haben, aus welchem die zur Extremität gehenden Nerven ihren Anfang nehmen, so dass diese Verletzung nicht so bedeutende Störungen der Bewegungen erklären konnte. Es wurde auch bei der Autopsie genau darauf geachtet, ob nicht die Ernährung des Gliedes gelitten hätte, aber es wurde nichts Derartiges gefunden, so dass dies bewies, dass im Verlauf von drei Tagen nach Durchschneidung der hinteren Wurzeln zwischen dem Ganglion und dem Rückenmark keine Störung in der Ernährung zu Stande gekommen war.

Bei einem anderen Hunde wurden zwei oder drei hintere Lumbalwurzeln durchschnitten, und auch dieses Thier hielt die Pfote gekrümmt."

Bei einem anderen Hunde „wurden die hinteren Wurzeln der sechs letzten Lumbal- und Sacralpaare durchschnitten. Als das Thier auf der operirten Pfote zu stehen versuchte, knickte es sofort im Knie zusammen und fiel auf die Diele. Bei beschleunigter Bewegung ging das Thier in Wirklichkeit nur auf drei Füssen und bediente sich nicht der rechten hinteren Extremität.

Eine halbe Stunde nach der Operation war die rechte Pfote, wie früher, fast ganz unbeweglich und wurde beim Gehen des Thieres nachgeschleppt.

Am vierten Tage nach der Operation befand sich das Thier in gutem Zustand und frass ziemlich viel. Die rechte Hinterpfote war wie früher ganz unempfindlich und entbehrte der willkürlichen Bewegung. Das Thier benutzte diese Pfote nicht beim Gehen. Indess, wenn das Thier gelegen hatte und sich darauf versuchte zu erheben, so bemerkte man in beiden Extremitäten Bewegungen.

Am sechsten Tage nach der Operation verschied das Thier in Folge Erschöpfung durch Eiterung. Die hinteren Extremitäten blieben bis zuletzt in dem früheren Zustande, d. h. die rechte unempfindlich und bar der willkürlichen Bewegung, obgleich das Thier zuweilen auch diese Extremität bewegte; aber es geschah ungeordnet und zwecklos. In der Ruhelage befand sich diese rechte Pfote wie früher in stark gespannter und gezwungener Stellung. Die linke Pfote behielt ihre frühere Sensibilität und willkürliche Bewegung bei."

In einem weiteren Versuch wurden die vier hinteren Lumbalwurzeln und das erste Sacralpaar vollständig, d. h. also auch die vordere Wurzel, durchschnitten. „Das Thier konnte sich gleichfalls nicht auf dieser Pfote, welche sich jetzt in halb flectirter Stellung befand, halten."

Bei einem Hunde wurden die Lumbal- und zwei hintere Sacralwurzeln durchschnitten: „Das Thier konnte sich nicht einmal auf die Extremität stützen, sondern schleppte dieselbe beim Laufen nach sich, gleich als ob das Glied der Fähigkeit bewegt zu werden beraubt worden wäre. Indessen waren doch einige Bewegungen in diesem Gliede erhalten geblieben, dieselben machten aber den Eindruck von unwillkürlichen und uncoordinirten."

Ferner wurden bei einem Hunde die hinteren Lumbalwurzeln und die erste hintere Sacralwurzel durchschnitten, „worauf die Sensibilität in der ganzen Extremität, mit Ausnahme der Fusssohle, verschwand. Die Bewegungen waren auf der rechten Seite fast ganz aufgehoben, während linkerseits — die Pfote vollständig ihre Sensibilität und Beweglichkeit behielt."

Claude Bernard kam auf Grund seiner Versuche zu dem Schluss, dass, „solange ein, wenn auch nur kleiner, Theil der Sensibilität erhalten geblieben ist, so lange auch die Bewegungen eine gewisse Regelmässigkeit beibehalten, welche sich sofort nach Schwinden dieses Restes von Sensibilität verliert", und „dass die Sensibilität und die willkürliche Bewegung physiologisch gebunden zu sein scheinen".

Geleitet von dem Wunsche zu entscheiden, ob diese Motilitätsstörungen von der Haut- oder Muskelsensibilität abhängen, zog er bei Fröschen die Haut ab und schnitt bei Hunden die Hautnerven durch.

Diese Versuche ergaben ein negatives Resultat, d. h. dass die Zerstörung der Hautsensibilität gar keine Veränderungen in den willkür-

lichen Bewegungen hervorruft, woher er schloss, dass die Muskelanästhesie bei den Motilitätsstörungen eine Hauptrolle spielt.

Es muss aber bemerkt werden, dass fast kein einziges Experiment von Claude Bernard rein genannt werden kann, denn bald erwiesen sich bei ihm die vorderen Wurzeln mit durchschnitten, bald irgend eine hintere Wurzel nicht durchschnitten. Indessen hat er Störungen in der Bewegung beschrieben, die ausserordentlich den von mir beobachteten gleichen.

Nach Claude Bernard wiederholten einige Physiologen seine Versuche, andere citirten nur seine Worte, die dritten vergassen sowohl seine Versuche, als auch seine Worte. So ist z. B. bei Cyon, Sigmund Mayer u. A. fast nichts darüber gesagt. Erst 30 Jahre später wurden diese Versuche im Jahre 1893 von Hering an Fröschen und von Mott und Sherrington an Affen nachgeprüft. Leider ist mir die vorläufige Mittheilung letzterer Autoren im Original nicht zugänglich geworden und so muss ich dieselbe nach dem Mendel'schen Centralblatt und dem physiologischen Jahresbericht citiren.

Hering bemühte sich augenscheinlich, vor Allem durch seine Versuche zu beweisen, dass es keine Bewegung ohne centripetale Impulse giebt und dass eine automatische Bewegung bisher nicht bewiesen ist. Wie bekannt, beobachtet man bei Fröschen nach Decapitation in den ersten vier Wirbeln, dass sich der Frosch so zu sagen auf seine Hinterfüsse setzt, indem er sie an seinen Körper anzieht und den Rest des Kopfes, oder besser gesagt, den vorderen Theil des Körpers in die Höhe reckt. Dieses ist das sogenannte Beugephänomen. Durchschneidet man nun bei einem solchen Frosch die hinteren Wurzeln irgend einer Extremität, so befindet sich letztere in einem unbeweglichen Zustande, d. h. sie wird an den Körper herangezogen. Wurde aber die Durchschneidung an beiden Extremitäten vorgenommen, so sind beide unbeweglich. Demnach ist die Erhaltung der hinteren Wurzeln nothwendig, damit bei einem decapitirten Frosch (Rückenmarksfrosch) irgend welche Bewegungen in den Extremitäten zu Stande kommen. Mit anderen Worten, eine Anästhesie der Extremität in Folge Durchschneidung der hinteren Wurzeln zieht bei völligem Erhaltensein der motorischen Wurzeln dennoch einen Verlust der Bewegung, gleichsam einen paralytischen Zustand der Extremität nach sich. Hering constatirte demnach eine der Claude-Bernard'schen vollkommen analoge Erscheinung, dass — wenn nur eine sensible Wurzel intact geblieben ist, die Bewegung (das Beugephänomen, d. i. die allereinfachste Bewegung) zu Stande kommt.

Wie aber aus dem oben Erwähnten hervorgeht, war der Zweck Hering's ein anderer, als den Einfluss totaler Anästhesie auf die Mo-

tilität zu prüfen. Dagegen stellten sich im Jahre 1895 Mott und Sherrington, soviel sich aus dem Referat über ihre vorläufige Mittheilung schliessen lässt, gerade dieses zum Ziel.[1])

Mott und Sherrington haben an Affen am Arm die 4 Cervical- und ersten 4 Dorsalwurzeln, am Bein die 2. bis 10. postdorsale Wurzel durchschnitten. Es wurde eine Aufhebung der Bewegungen von Hand und Fuss constatirt, besonders die Greifbewegungen waren niemals zu consiatiren. Dagegen waren die Bewegungen in den höheren Gelenken der Glieder weit weniger behindert. Alle diese Symptome zeigten selbst bei einer Beobachtungszeit von über 3 Monaten keine Besserung oder Verschlechterung. Wird nur eine einzelne sensible Nervenwurzel durchschnitten, so ist kein Einfluss auf die Bewegung zu constatiren, selbst wenn die wichtigsten sensiblen Wurzeln — die 8. Cervical- und die 6. postdorsale Wurzel — durchschnitten werden. Wenn die ganze Hand oder der ganze Fuss der Sensibilität beraubt ist, so ist die Störung der Motilität genau so gross wie bei Durchschneidung sämmtlicher sensibler Wurzeln der Extremitäten. Umgekehrt bleibt bei Durchschneidung sämmtlicher sensibler Wurzeln mit Ausnahme der die Hand und Fuss besonders versorgenden 8. Cervical- und 6. postdors. Wurzel die Motilität fast vollkommen erhalten.

Der Muskelsinn spielt bei diesen Resultaten keine wesentliche Rolle; denn bei Erhaltung der von den Muskeln kommenden Fasern und Zerstörung aller übrigen ist die Störung der Motilität vollkommen ausgesprochen. So macht Durchschneidung der 5.—7. postdorsalen Wurzel, bei der die Sensibilität der Fusssohle aufgehoben ist, während die von den Plantarmuskeln kommenden Fasern erhalten sind, starke Störung der Motilität; Durchschneidung der 7.—9. postdorsalen Wurzel mit Zerstörung der von den Plantarmuskeln kommenden Fasern und Erhaltung der Sensibilität der Fusssohle bewirkt dagegen keine nennenswerthe Motilitätsstörung.

Die Verfasser heben zum Schluss nochmals als das wichtigste Resultat dieser Arbeit den Satz hervor, dass zur Auslösung der feineren Bewegungen der Extremitäten centripetale Impulse von der Haut und zum Theil auch den Muskeln der Handfläche und Fusssohle erforderlich sind.

Einige analoge Experimente aber an anderen Nerven lassen sich noch anführen. So beschrieben Exner und Pineles die Folgen einer Durchschneidung des N. larygeus sup. beim Pferd, was Exner als

1) Die von mir in den Jahren 1892 und 1893 angestellten Versuche sind zwar erst im März 1895 zum Abdruck gekommen, aber die betreffenden Hunde sind von mir bereits am 16. April 1893 in der Moskauer neurologischen Gesellschaft demonstrirt worden.

physiologisches Paradoxon bezeichnet. Als nämlich der N. laryngeus sup. durchschnitten worden war, trat eine Lähmung des Stimmbandes der entsprechenden Seite auf. Es befand sich im Zustande der Cadaverstellung, denn es liess sich bei keinem physiologischen Act des Kehlkopfes irgend eine Bewegung constatiren. Ebenso blieb auch bei Reizung des peripheren Nervenendes mit recht starken faradischen Strömen jede Bewegung aus. Beim Reflex von der Kehlkopfschleimhaut kam zwar eine verstärkte Bewegung des Stimmbandes der nicht operirten Seite zu Stande, aber die operirte Seite behielt ihre frühere Leichenstellung bei. Obgleich das Pferd noch mehrfach später untersucht wurde, war das Resultat doch immer dasselbe — das Stimmband blieb unbeweglich. Nach anderthalb Monaten wurde das Pferd getödtet, vorher jedoch dieselbe Operation noch auf der anderen Seite ausgeführt. Auch dieses Stimmband blieb in Cadaverstellung stehen. Bei der Section erwiesen sich die Mm. cricothyreoideus und cricoarythenoideus post. atrophisch. Der Autor hebt das auffallende Symptom hervor, dass die Durchschneidung eines Nervs, der, an seinem peripheren Ende gereizt, keine Contraction des Muskels veranlasst, dennoch zu einer Atrophie des letzeren führt. Er zählt die Lähmung zu den atactischen, welche von der fehlenden reflectorischen Reizung abhängig zu machen sind.

Vor diesem Experiment war aber schon ein Versuch bekannt, der auch von verschiedenen Gelehrten nachgeprüft worden ist. Bereits Hall machte nämlich bei einem Esel eine Durchschneidung des zweiten Astes des N. trigeminus und beobachtete darnach, dass der Esel die Oberlippe nicht bewegen konnte und die Nahrung nur mit Hülfe der Unterlippe und der Zunge zu sich nahm. Mago, Schöps u. A. wiederholten diesen Versuch. Magendie kam im Jahre 1841 zu demselben Resultat und schloss, dass die Bewegungen derjenigen Muskeln verloren gehen, welche in Folge Durchschneidung der sensiblen Nerven anästhetisch geworden sind. Ebenso durchschnitt Pineles beim Pferde zuerst auf der einen Seite den N. infraorbitalis. Die eine Hälfte der Lippe hing darnach herunter, die Lippe war ein wenig nach der gesunden Seite verzogen und Bewegungen fehlten in dieser Hälfte. Als er darauf auch den Nerv der anderen Seite durchschnitten hatte, wurden die Bewegungsstörungen noch deutlicher sichtbar: die Lippe hing wie gelähmt herunter, das Pferd konnte trotz seines Verlangens das Stück Brod, welches man ihm anbot, ganz und gar nicht mit der Oberlippe fassen. Dasselbe beobachtete man auch bei anderen Thieren, so z. B. bei Kaninchen etc. Derselbe Versuch ist dann noch in letzter Zeit, im Jahre 1894, von einem russischen Collegen, Dr. Poljakow, mit dem gleichen Resultat wiederholt worden. Er durchschnitt beim Hunde ausserdem noch die Nn. lingualis und glossopharyngeus, worauf derselbe nicht mit der Zunge

lecken konnte. Dieser Autor versuchte auch, um eine Anästhesie zu erzielen, die Schleimhaut des Mundes, der Zähne, der Lippen, der Wangen und der Zunge mit Cocain zu bestreichen und das Resultat war, dass der Hund nur mit grosser Mühe lecken konnte. Dies veranlasst den Autor zu schliessen, dass die Erhaltung der Sensibilität unumgänglich nöthig ist für die Bewegung.

Filehne machte im Jahre 1886 eine Durchschneidung des ganzen N. trigeminus innerhalb des Schädels und constatirte darnach, dass das Ohr des Kaninchens herabsank, sich aber bei einem Klange oder bei einem Kratzeffect oder bei einer Schmerzempfindung auf der anderen Seite wieder hob. Da sich beim Kaninchen die Physionomie vorzüglich durch die Bewegungen der Ohren kund giebt, so verändert sich dieselbe bei Durchschneidung des N. V ganz ausserordentlich. Filehne fand auch in klinischen Beobachtungen einige Hinweise darauf, dass sich bei Anästhesie des Trigeminus auf der einen Seite auch die Beweglichkeit der Muskeln auf derselben Seite verändert. Solches wird von Romberg beschrieben und zum Theil findet sich auch eine Andeutung davon bei Erb und James Roy.

Endlich veröffentlichte Chauveau in den Mémoires de Soc. de Biol. im Jahre 1891, dass bei Durchschneidung der sensiblen centripetalen Fasern für den Oesophagus, am besten im Vagusstamm, eine Lähmung oder Störung der Coordination des Oesophagus zu Stande kommt.

Das ist Alles, was ich in der Literatur über den uns interessirenden Gegenstand gefunden habe.

# XI.

# Ein experimenteller Beitrag zur Frage der peripheren degenerativen Neuritis bei Tuberculose.

Von

**Dr. Carl Hammer,**

Oberarzt an der medicinischen Universitätspoliklinik in Heidelberg.

(Mit Tafel V u. VI.)

Es ist eine allgemein bekannte Thatsache, dass im Verlauf der Tuberculose Erkrankungen im Bereich des peripheren Nervensystems auftreten können, die nach dem Stand unserer heutigen Kenntnisse in das weite Gebiet der multiplen peripheren Neuritis einzureihen sind. Da man zunächst nicht daran dachte, die Tuberculose direct als ätiologisches Moment anzuschuldigen, so wurde in den ersten Mittheilungen von multipler peripherer Neuritis, in welchen das Sectionsergebniss eine mehr weniger hochgradige Tuberculose festgestellt hatte, dieser immerhin auffällige Befund als ein zufälliger betrachtet; bald aber konnte derselbe wegen seiner Häufigkeit nicht mehr als ganz bedeutungslos angesehen werden.

Strümpell[1] hob es gelegentlich der Mittheilung eines Falles von multipler peripherer Neuritis, bei dem sich ebenfalls eine Tuberculose der Lunge und des Darms fand, als besonders bemerkenswerth hervor, dass in den bisher bekannt gegebenen Fällen von peripherer Neuritis wiederholt die Complication mit Tuberculose beobachtet wurde. Ob dieselbe in einem ursächlichen Verhältniss zur Neuritis stand, konnte seiner Ansicht nach noch nicht entschieden werden. Noch in demselben Jahre (1883) machte Vierordt[2] schon in bestimmterer Weise auf die Möglichkeit eines Zusammenhanges zwischen Phthise und peripherer Nervendegeneration aufmerksam. Er konnte einmal den bisher veröffentlichten ausgesprochenen Fällen von multipler peripherer Neuritis, in welchen die Tuberculose mindestens als begleitende Erkrankung constatirt worden war, einen weiteren hinzufügen; ausserdem hatte er ganz zufällig bei zwei Phthisikern, welche in den letzten Stadien der Krankheit leichte Störungen der Sensibilität und undeutliche Störungen der Motilität in den Extremitäten gezeigt hatten, einen höchst

auffälligen Befund in den peripheren Nerven erhoben, den er mit grösster Wahrscheinlichkeit als periphere degenerative Neuritis ansprechen zu müssen glaubte.

Wenn diese beiden letzterwähnten Beobachtungen für sich ein besonderes Gewicht nicht beanspruchen dürfen, so gewinnen sie nach seiner Meinung doch an Bedeutung im Zusammenhang mit den bisher mitgetheilten Fällen von multipler Neuritis, die durch Tuberculose complicirt waren, ferner noch durch die merkwürdige Thatsache, dass auch aus den ausführlichen Mittheilungen Scheube's[3] über die japanische Kak-Ke hervorgeht, dass einen relativ grossen Procentsatz der von dieser in Japan endemischen peripheren Neuritis befallenen Kranken Phthisiker bilden. Auf Grund dieser Thatsachen ist nach Vierordt „der Hinweis auf die Möglichkeit eines Zusammenhanges zwischen Phthise und peripherer Nervendegeneration ein so in die Augen springender, dass die Sache für die Zukunft Beobachtung verlangt".

Diese Möglichkeit hat denn in der Literatur eine weitere Bestätigung gefunden. Ich begnüge mich auf die diesbezüglichen Mittheilungen zu verweisen (cfr. Literaturververzeichniss 27—36 und Cramer's Sammelreferat über die Aetiologie und patholog. Anatomie der peripheren Neuritis. Centralblatt für allgem. Pathologie und pathalog. Anatomie. 1893. Bd. IV) und will nur kurz noch die Resultate einer Reihe von Beobachtungen anführen, die von Pitres und Vaillard[4] im Jahr 1886 veröffentlicht sind, und im Wesentlichen übereinstimmen mit den von Oppenheim und Siemerling[13] nach einem Material von 7 Fällen erhobenen Befunden. Das Resumé dieser Autoren lautet dahingehend, dass sich im Verlauf der Phthise Krankheitsprocesse am peripheren Nerven entwickeln können, die vorwiegend das Gepräge einer degenerativen Erkrankung tragen; dass diese Neuritiden nicht abhängen von einer primären Läsion des Gehirns oder des Rückenmarks, da sie bei vollkommen intactem Gehirn und Rückenmark vorkommen; dass sie ohne Auswahl die sensiblen motorischen und gemischten Nerven ergreifen und dass schliesslich die Symptomatologie dieser neuritischen Processe sehr umfassend und mannigfaltig und noch unvollkommen gekannt ist.

Trotzdem glauben sie die bisher veröffentlichten Fälle schon jetzt in drei Gruppen eintheilen zu können.

Die erste Gruppe umfasst solche Fälle, in denen sich die Erkrankung der Nerven unter den schweren, durch die Tuberculose hervorgerufenen Allgemeinerscheinungen in vivo nicht offenbart (névrites latentes). Zu der zweiten Gruppe gehören diejenigen Fälle, bei welchen das durch die Erkrankung der Nerven hervorgerufene Krankheitsbild vorwiegend beherrscht wird durch eine localisirte oder diffuse Atrophie der Musculatur (névrites amyotrophiques). In die dritte Gruppe be-

ziehen sie diejenigen Fälle ein, die vorwiegend durch Sensibilitätsstörungen ausgezeichnet sind (névrites douloureuses ou anesthésiques).

Die Häufigkeit dieser Nervendegeneration bei Tuberculösen, die Mannigfaltigkeit ihrer Vertheilung und ihrer Symptomatologie giebt nach dem Urtheil der genannten Autoren eine genügende Erklärung für die Existenz und den klinischen Polymorphismus der meisten nervösen Störungen, wie sie im Verlauf der Tuberculose am Krankenbett beobachtet werden.

Wir sehen also hier schon die Tuberculose in ganz bestimmter Weise als ätiologisches Moment für das Zustandekommen der peripheren Nervendegeneration angesprochen. Fassen wir die Ergebnisse der gesammten Literatur kurz zusammen, so werden sich über die Lehre der Neuritis bei Tuberculose folgende Sätze formuliren lassen, die im Wesentlichen mit denjenigen von Pitres und Vaillard schon 1886 aufgestellten übereinstimmen.

Es kann heute keinem Zweifel mehr unterliegen, dass im Verlauf der Phthise im peripheren Nervensystem Veränderungen meist rein degenerativen Charakters vorkommen können und dass höchstwahrscheinlich die Tuberculose das directe ätiologische Moment für die Veränderung am peripheren Nervensystem bildet. Die Veränderung scheint primär peripherer Natur zu sein, da das Rückenmark in den meisten Fällen vollkommen intact gefunden wurde. Diese degenerative Atrophie der peripheren Nerven kann latent verlaufen, ohne stärkere klinische Erscheinungen während des Lebens hervorzurufen.

Ein positiver Beweis dafür, dass die Neuritis direct bedingt ist durch die Tuberculose, ist auch bis heute noch nicht erbracht, was schon daraus hervorgeht, dass sie stets unter diejenige Form mit angeführt wird, die vorkommt bei Krankheiten, welche mit schwerer Ernährungsstörung einhergehen; so würde demnach weniger die Tuberculose selbst das eigentliche ätiologische Moment bilden als vielmehr die durch die Tuberculose bedingte Kachexie. Ebensowenig ist bis heute exact bewiesen, dass die Veränderungen am Nerven sicher primärer Natur sind.

Auf Grund einiger histologisch-anatomischer Untersuchungen, die an Thieren angestellt wurden, bin ich in der Lage, einen kleinen Beitrag für die Neuritis bei Tuberculose zu liefern, der vielleicht im Stande ist, nach dieser oder jener Richtung hin einige Aufklärung über die noch dunkeln und ungeklärten Fragen dieser speciellen Klasse von Neuritiden zu bringen. Es möge mir gestattet sein, zunächst die Versuche in der Reihenfolge, wie sie angestellt wurden, hier mitzutheilen.

Die Anregung zu den folgenden Untersuchungen erhielt ich durch einen zufälligen Befund. Ein an einer höchstwahrscheinlich tuber-

culösen Peritonitis leidendes Kind wurde aus therapeutischen Gründen laparotomirt; zur Sicherung der Diagnose wurden 2 Meerschweinchen mit Material, das bei der Laparotomie dem erkrankten Peritoneum entnommen war, intraperitoneal inficirt.

Da ich gerade mit der Untersuchung über Degenerationserscheinungen des normalen Nerven beschäftigt war, so untersuchte ich nebenher auch die Peronei eines dieser Thiere, die an allgemeiner Miliartuberculose zu Grunde gingen, mit der Marchi'schen Methode und fand zu meiner grössten Ueberraschung eine über den ganzen Nerven gleichmässig ausgedehnte Degeneration, welche die Grenzen einer physiologischen Degeneration weitaus überschritt.

Zunächst lag die Annahme eines zufälligen Befundes nahe; nachdem aber sowohl das zweite mit dem tuberculösem Peritoneum geimpfte Meerschweinchen, als auch drei weitere Thiere, welche mit dem Peritoneum eines neuen ebenfalls operativ behandelten Falles von tuberculöser Peritonitis inficirt waren, in den Ischiadici und Peronei die gleichen Veränderungen degenerativer Atrophie, wenn auch in verschiedener Intensität, aufwiesen, konnte die Möglichkeit eines zufälligen Befundes nicht aufrecht erhalten werden.

Ein Irrthum in der Auffassung des Befundes erschien ebenfalls ausgeschlossen, da sowohl Herr Prof. Vierordt wie Herr Geheimrath Arnold damals die Güte hatten, die Präparate einer controlirenden Durchsicht zu unterziehen; sie bestätigten Beide den Befund einer ausgedehnten und zweifellos als pathologisch aufzufassenden Degeneration im peripheren Nerven.

Auch waren die Autopsien der Thiere, von denen die untersuchten Nerven stammten, in jedem Fall in sorgfältiger Weise ausgeführt; es fand sich immer eine typische allgemeine miliare Tuberculose; niemals ergab sich irgend ein Anhaltspunkt, der durch besondere locale Verhältnisse (z. B. Compression der Nerven durch Drüsenschwellungen etc., entzündliche Vorgänge in der Umgebung des Nerven) eine Erklärung für die auffallende Erscheinung gegeben hätte.

Es blieb demnach nichts Anderes übrig, als die Ursache für die an den peripheren Nerven gefundenen Veränderungen in der Allgemeinerkrankung dieser Thiere, der Impftuberculose, zu suchen, einem Gedanken, der ja in der Literatur eine genügende Stütze fand.

Für die weitere wissenschaftliche Ausbeute und Verwerthung dieses zufälligen Befundes von degenerativer Atrophie im peripheren Nerven musste die Fragestellung unseres Erachtens wie folgt lauten.

1. Tritt diese Degenerationserscheinung im peripheren Nerven bei der experimentell erzeugten Tuberculose regelmässig auf und ist sie

demgemäss sicher als eine durch die Tuberculose bedingte und verursachte Affection aufzufassen?

2. Wenn sie keine regelmässige Begleiterscheinung der Tuberculose sein sollte, unter welchen Bedingungen kann diese Degeneration im peripheren Nervensystem auf experimentellem Wege hervorgerufen werden?

Dementsprechend erstreckten sich diese ersten Versuche nur auf die Untersuchung des peripheren Nervensystems, zumal dieselbe auch nach den Ergebnissen der Literatur aussichtsvoll erscheinen musste; ich will diese Versuche der Vollständigkeit halber kurz anführen, obgleich das erzielte Resultat den gehegten Erwartungen nicht entsprach.

**I.** Fünf Meerschweinchen werden mit Tuberkelbacillenreincultur (Institutscultur), auf Glycerinager gezüchtet und in Bouillon aufgeschwemmt, intraperitoneal geimpft. Die Thiere starben nach 4—6 Wochen; die Section ergiebt jedesmal die typische Impftuberculose.

**Meerschweinchen 1.**

R. Ischiadicus. Centrales Stück (Marchi) gleichmässig ausgedehnte Degeneration; fast sämmtliche Fasern sind von der Degeneration ergriffen, nur vereinzelte erscheinen zwischen den erkrankten noch normal. Die Degeneration besteht in einem deutlichen Markscheidenzerfall, mehr weniger intensive Schwärzung der Zerfallsproducte; wo in einer degenerirten Faser keine Zerfallsproducte mehr vorhanden sind. ist dieselbe vollständig blass und leer und scheint demnach auch der Axencylinder zu Grunde gegangen zu sein.

Ein peripherer Nerv aus demselben Ischiadicusgebiet zeigt dieselben Veränderungen in ungefähr gleicher Intensität.

L. Plex. bracch. weist dieselben Veränderungen auf.

**Meerschweinchen 2.**

L. Ischiad. (dicht über der Theilungsstelle); r. Plex. bracch. (Marchi).

Es finden sich in diesen Nerven keine so ausgesprochenen Degenerationserscheinungen wie bei 1; die Schnitte erscheinen bei schwacher Vergrösserung (Zeiss A. A.) wie fein getüpfelt*) bei stärkerer Vergrösserung sieht man, dass diese Tüpfelung sich genau an den Verlauf der Fasern hält und, soweit es sich beurtheilen lässt, innerhalb der Faser liegt.

Anm. Ich habe den obigen Ausdruck der citirten Teuscher'schen Arbeit entnommen. Teuscher hat auch die peripheren Nerven von einer Anzahl von Tuberculösen untersucht, die nicht an neuritischen Symptomen erkrankt waren. Es fiel ihm auf, dass die Nervenschnitte von Tuberculösen sich auszeichneten durch eine feine allgemeine Tüpfelung mit kleinen kohlschwarzen Tröpfchen, die überall zwischen den Fasern angetroffen wurden und deren Lagerung nichts Charakteristisches aufweist.

Er hält sie also nicht für eine Degenerationserscheinung, sondern spricht sie als Fetttröpfchen an, die wahrscheinlich auf dem Wege der Lymphbahnen dem Organismus zugeführt werden. Diese Tüpfelung fand sich aber bei seinen Untersuchungen so hervorragend bei der Tuberculose, dass es ihm zulässig erscheint, sie als eine Besonderheit dieser Kachexieform zu betrachten.

*) Teuscher, Ueber Degeneration am normalen periph. Nerven. Diss. Bonn. 1890. S. 16.

**Meerschweinchen 8.**

L. und r. Ichiad. und Plex. bracch. (Marchi) zeigen dieselben Veränderungen, aber in noch stärkerer Intensität wie bei 1. Es scheint, als ob der Process im Ischiadicus stärker sei, als im Plex. bracchialis.

**Meerschweinchen 4.**

L. und r. Plex. bracch. und Ischiad. (Marchi).

An diesen Schnitten von sämmtlichen Nerven fällt wieder die sub 2 erwähnte Tüpfelung auf, nur in geringerem Maasse, so dass man zunächst geneigt sein könnte, dieselbe als eine normale Erscheinung zu betrachten, wie sie von Münzer und Singer*) beschrieben und auch gezeichnet worden ist. Bei genauerer Betrachtung ergeben sich aber doch beträchtliche Unterschiede. Einmal ist diese Tüpfelung doch eine beträchtlich zahlreichere, als wie sie in der Norm vorzukommen pflegt, obwohl deren Grenzen bekanntlich sehr weite sein können. Des Weiteren lässt sich mit ziemlicher Sicherheit feststellen, dass sich diese Tüpfelung im Grossen und Ganzen an den Verlauf der Faser hält und in derselben liegt, was man bei der noch im Bereich des Normalen liegenden Körnelung der Nervenschnitte nicht nachweisen kann. Sehr oft glaubte ich auch beobachten zu können, dass in einer Faser, welche zunächst hie und da ein einzelnes schwarzes Kügelchen aufweist, solche Kügelchen sich bald in weiterem Verlauf in grösserer Menge ansammeln, und dass die betreffende Faser schliesslich in eine vollkommene Degeneration übergeht. Hieraus scheint mir hervorzugehen, dass man diesen als Tüpfelung bezeichneten Zustand wohl als den ersten Beginn des Markscheidenzerfalls auffassen kann.

Es ist mir nicht ganz klar, ob der Teuscher'sche Befund mit dem meinigen identisch ist, da unsere Auffassung eine so verschiedene ist. So bezeichnend und treffend mir der Ausdruck der „Tüpfelung" gerade für den uns vorliegenden Befund erscheint, so wenig passend ist der Vergleich mit Fetttröpfchen; denn die kleinen Kügelchen und Schöllchen sind häufig nichts weniger als rund, sondern unregelmässig, zackig und rissig.

Teuscher hat übrigens auch an einen Zusammenhang seines als Tüpfelung bezeichneten Befundes mit einer ev. Nervendegeneration gedacht.

Man hätte seiner Ansicht nach annehmen können, dass diese Körnchen die letzten Reste von grossen Mengen schon ganz zerstörter Nerven seien. Da aber seine Präparate weder eine besonders grosse Anzahl von in Zerfall begriffenen Fasern darboten, noch auch ganz leere Schwann'sche Scheiden sich nicht häufiger als sonst fanden, so erscheint dadurch die Möglichkeit einer solchen Annahme widerlegt; mit der unserigen dagegen würde sie gut in Einklang zu bringen sein, vorausgesetzt eben, dass die fraglichen Zerfallsproducte sich an den Verlauf der Fasern halten resp. in ihnen liegen.

*) Münzer und Singer, Beiträge zur Kenntniss der Sehnervenkreuzung. Sonderabdruck aus dem 55. Band der Denkschriften der mathematisch-naturwissensch. Klasse der kais. Acad. der Wissensch. Wien 1888.

**Meerschweinchen 5.**

L. und r. Ischiad. und Pl. bracch. (Marchi) dieselben Erscheinungen wie bei 2. Der Process scheint im Ischiadicus stärker wie im Pl. bracch. zu sein.

**II.** 3 Meerschweinchen werden in derselben Weise wie die vorhergehenden inficirt. Der Tod erfolgt innerhalb 5—7 Wochen. Die Section ergiebt typische Impftuberculose.

In sämmtlichen untersuchten Nerven dieser Thiere — es sind immer l. und r. Ischiad. und Plex. bracch. untersucht — findet sich keine die Grenze des Physiologischen überschreitende Degeneration.

**III.** 3 Meerschweinchen werden in derselben Weise inficirt. Tod erfolgt innerhalb 4—6 Wochen. Section ergiebt die übliche Impftuberculose.

**Meerschweinchen 1.**

In sämmtlichen untersuchten Nerven findet sich keine pathologische Degeneration.

**Meerschweinchen 2.**

L. und r. Ischiadicus weisen zahlreiche degenerirte Nervenfasern auf, so dass ein Zweifel darüber nicht bestehen kann, dass die Degeneration als eine pathologische aufzufassen ist. Besonders auffallend ist, dass sich in dem einen Ischiadicus eine auf einen Abschnitt des Nerven beschränkte, die ganze Länge des Schnittes einnehmende, ausserordentlich hochgradige Degeneration — in dieser Partie lässt sich eine normale Faser mit Sicherheit überhaupt nicht nachweisen — vorfindet. Diese Nervenfasern befinden sich augenscheinlich im acuten Stadium des Zerfalls, man sieht vorwiegend spindelförmig erweiterte Schwann'sche Scheiden, die mit grossen und kleinen, intensiv geschwärzten Zerfallsproducten in typischer Weise ausgefüllt sind; der Axencylinder ist, soweit es sich ermitteln lässt, zu Grunde gegangen; niemals sieht man ganz leere Scheiden, wie sie dem Endstadium einer sich abspielenden Degeneration entsprechen dürften.

Dass hier ein Fehler in der Technik, eine Unvorsichtigkeit beim Herausnehmen des Nerven, eine Quetschung desselben mit der Pincette oder dergl. vorgekommen sein sollte, glaube ich von der Hand weisen zu können; denn einmal sind bei den vielen untersuchten Nerven derartige Kunstproducte niemals vorgekommen, ferner entspricht der vorliegende, ausserordentlich charakteristische Degenerationsprocess durchaus nicht dem Bilde, wie es Münzer und Singer*) in ihrer Abbildung von derartigen künstlichen Quetschungen des todten Nerven gegeben haben, und schliesslich wäre doch wohl anzunehmen, dass ein derartiges Kunstproduct den ganzen Querschnitt eines Schnittes, nicht aber nur einen Theil desselben jedoch auf die ganze Länge einnehmen würde. Für einen so merkwürdigen Befund, der sich später noch einmal wiederholt, habe ich keine ausreichende Erklärung gefunden.

L. und r. Tibialis (Marchi).

Auch in diesen Nerven finden sich ziemlich zahlreiche degenerirte

*) a. a. O.

Fasern, immerhin nicht so zahlreich, dass unbedingt eine pathologische Degeneration angenommen werden müsste.

**Meerschweinchen 3.**

L. und r. Ischiad. (Marchi).

In beiden Nerven finden sich ziemlich zahlreiche degenerirte Fasern; eine die physiologische Grenze überschreitende Degeneration kann jedoch nicht unbedingt angenommen werden; dagegen findet sich wieder in dem einen Ischiadicus wie bei dem vorhergehenden Thier eine auf einen Längsabschnitt des Nerven beschränkte hochgradige, zweifellos pathologische Degeneration.

**IV.** 8 Meerschweinchen werden wie die vorhergehenden inficirt.

Bei sämmtlichen Thieren findet sich weder bei Osmiumzupfpräparaten, noch bei Marchi'schen Präparaten eine pathologische Degeneration.

Fassen wir kurz die Resultate der bisherigen Versuche zusammen, so haben wir unter 19 an Tuberculose zu Grunde gegangenen Thieren nur 2mal (**I.** 1 u. 3) eine über den ganzen Nerven gleichmässig ausgedehnte ziemlich hochgradige Degeneration, 1mal (**III.** 2) eine mässige Degeneration zu verzeichnen. Die als Tüpfelung beschriebene Erscheinung will ich für die Fälle, in welchen sich nicht gleichzeitig ausgedehnte, Degenerationserscheinungen vorfanden, unberücksichtigt lassen, ebenso den 2mal (**III.** 2 u. 3) beobachteten Befund einer auf einen Abschnitt des Nerven beschränkten Degeneration.

Auch der bei **I.** 1 u. 3 als gleichmässig ausgedehnte, ziemlich hochgradige Degeneration bezeichnete Process entsprach bezüglich seiner Intensität noch nicht denjenigen Befunden, wie sie bei den mit tuberculösem Peritoneum inficirten Thieren zur Beobachtung gekommen waren.

Demnach waren die bisher erzielten Erfolge als recht gering zu bezeichnen; es wurde in Folge dessen in den folgenden Versuchen sowohl das zur Impfung benutzte Material als auch die Methode der Impfung variirt.

Von einer 8 Wochen alten Tuberkelbacillenbouilloncultur werden die schwimmenden Häutchen vorsichtig und möglichst ausgiebig entfernt und mit normaler Bouillon verrieben.

**V.** Mit dieser Aufschwemmung (mit je 1—2—$2\frac{1}{2}$ ccm) werden am 28. October 1896 5 Meerschweinchen inficirt.

M. 1. † 5 November 1896.

Autopsie: Peritonitis, ohne sichtbare miliare Knötchen; an vielen Stellen käsige Herde; viele Verwachsungen des Darms unter sich und mit dem Peritoneum. Milz klein, keine miliaren Eruptionen sichtbar. In der Leber mehrere grosse, käsige Herde. Nieren, Lunge und Herz frei.

Osmiumzupfpräparate ergeben keine pathologische Degeneration.

L. u. r. Ischiad. u. L. u. r. Tibialis und Peroneus nach Marchi untersucht; keine Degenerationserscheinungen.

M. 2. † 7. November 1896.

Autopsie: Im Wesentlichen derselbe Befund wie bei 1; nur die Milz ist bedeutend vergrössert und macht den Eindruck einer acuten infectiösen Milz. Ausserdem fand sich ein doppelseitiges, ziemlich beträchtliches pleuritisches Exsudat.

Osmiumzupfpräparate (r. Ischiad. und r. Peroneus): keine Degeneration.

L. Ischiad. (central u. Theilungsstelle).

L. Peron. u. Tibialis. Nach Marchi: keine Degeration.

M. 3 u. 4. † 8. November 1896.

Autopsie: Im Wesentlichen derselbe Befund.

Weder in den Osmiumzupfpräparaten, noch in den Marchi'schen Präparaten (centrale und periphere Stücke des Ischiadicusgebietes) finden sich Degenerationserscheinungen.

M. 5. † 18. November 1896.

Derselbe negative Befund.

Zur Infection 3 weiterer Meerschweinchen wurde die nach Entfernung der auf der Bouillon schwimmenden Culturen, mit welchen die vorhergehenden Thiere geimpft waren, zurückbleibende Bouillon benutzt. Die Bouillon wurde sedimentirt, vorsichtig abgegossen und mit der möglichst sedimentfreien Flüssigkeit die intraperitoneale Infection vorgenommen.

Zu diesem Modus führte die Erwägung, dass vielleicht zu dem Zustandekommen der degenerativen Processe im Nerven weniger die durch die Reincultur erzeugte Tuberculose, als vielmehr die Stoffwechselproducte der Culturen, die in derartiger Bouillon ja in reichem Maasse vorhanden sind, beitragen möchten.

**VI.** Die Infection wurde am 28. October 1896 vorgenommen.

Die drei Thiere starben am 9., 10. und 16. December 1896.

Die Autopsie ergab in allen Fällen die typische Impftuberculose. In sämmtlichen Fällen fand sich weder an Zupfpräparaten, noch an Schnittpräparaten (Marchi) irgend eine nennenswerthe Degeneration.

**VII.** Ein Meerschweinchen wird am 19. November 1896 mit tuberculöskäsigen Massen, die aus einer Fistel ausgekratzt waren, welche im Anschluss an die therapeutische Laparotomie einer tuberculösen Peritonitis entstanden war, intraperitoneal injicirt.

† 15. Februar 1897. Sectionsbericht fehlt; die Todesursache war jedoch Tuberculose.

Ischiad. und Peroneus der einen Seite, in Osmium zerzupft, bieten keine Veränderungen dar.

Leider sind die Nerven in diesem wie auch in den folgenden Versuchen nach der Marchi'schen Methode nicht untersucht, in der Voraussetzung, dass etwaige degenerative Veränderungen sich mittelst der Osmiumzupfmethode mit genügender Sicherheit würden feststellen lassen. Grobe und ausgedehnte Degenerationen werden dem Untersucher kaum entgehen und zur ersten Orientirung dürfte diese Methode

nach wie vor die angelegentlichste Empfehlung verdienen. Für den Nachweis geringgradiger und wenig ausgedehnter, immerhin aber als pathologisch aufzufassender Degenerationen scheint sie doch nicht zu genügen.

**VIII.** Zwei Hasen wurden am 27. Februar 1897 in die Ohrvene mit in Bouillon aufgeschwemmten, auf Agar gezüchteten Tuberkelbacillenreinculturen injicirt.

† am 13. März und 26 April an Miliartuberculose.

Nach Zupfpräparaten im peripheren Nerven keine degenerativen Veränderungen.

**IX.** Zwei Meerschweinchen wurden am gleichen Tage mit demselben Material subcutan am Bauch injicirt.

† 30. März und 1. April an Miliartuberculose.

Nach Zupfpräparaten keine Degeneration im peripheren Nerven.

**X.** Vier Hasen am 7. März 1897 in die Ohrvene injicirt mit je 1 ccm in Bouillon aufgeschwemmter, auf Glycerinbouillon gezüchteter Reincultur (Cultur 17 Tage alt).

† 16. März, zwei am 18. März, 21. März.

Autopsie: In allen Fällen vorwiegend Miliartuberculose der Lungen. In den Nerven keine degenerativen Veränderungen.

**XI.** Vier Hasen wurden am 8. März mit der Bouillon, welche von dem vorhergehenden Versuch zurückgeblieben war und die, um die Bacillen zu entfernen und ausschliesslich die Stoffwechselproducte wirken zu lassen, durch ein Bergfeldfilter filtrirt war, in die Ohrvene injicirt.

Die Injection wurde am 21. März 1897 mit derselben Bouillon, die zur Conservirung mit etwas Kresol versetzt war, wiederholt.

Sämmtliche Thiere blieben am Leben und zeigten kaum vorübergehende Krankheitserscheinungen.

Es sind dann noch einige Versuche mit Koch's Tuberculin gemacht, die aber ebenfalls resultatlos verliefen.

Die Fortsetzung dieser Versuche war nun nach den erhobenen Befunden wenig ermuthigend. Wenn sich auch in einigen Fällen degenerative Processe im peripheren Nerven hatten auffinden lassen, so standen diese Veränderungen im Allgemeinen doch in gar keinem Verhältniss zu den ersten, zufällig erhobenen Befunden.

Das Bestreben, ein bestimmtes Gesetz aufzufinden, nach welchem die periphere Nervendegeneration bei der Tuberculose regelmässig hervorgerufen werden könnte, war von einem Erfolg nicht gekrönt; es hatte sich durch die bisherigen Versuche kein Anhaltspunkt, kein Wegweiser ergeben, der die Fortsetzung der Versuche in einer bestimmten Richtung, unter bestimmten Gesichtspunkten rathsam erscheinen liess.

Inzwischen gelangte ich wieder in den Besitz frisch excidirten menschlichen tuberculösen Peritoneums, mit dem intraperitoneal 5 Meerschweinchen inficirt wurden, und in diesen sämmtlichen Fällen fand sich wieder im l. und r. Ischiadicus eine mehr oder weniger hochgradige degenerative Atrophie; die Präparate haben wieder Herrn Professor Vierordt und Herrn Geheimrath Arnold vorgelegen, und

Beide bestätigten das Vorhandensein einer über den ganzen Nerven gleichmässig ausgedehnten Markscheidendegeneration.

Dieser nunmehr in 10 Fällen erhobene einwandsfreie Befund einer Degeneration im peripheren Nerven liess einen Zufall wohl mit absoluter Sicherheit ausschliessen.

Die erwähnten Veränderungen im Nerven waren aber in regelmässiger und in ausgedehnter Weise immer nur bei den Thieren eingetreten, die mit menschlichem tuberculösen Peritoneum inficirt waren.

Die Gründe für diese merkwürdige Erscheinung konnten verschiedene sein.

Es konnte das zur Infection benutzte Material, das tuberculöse Peritoneum, eine höhere Virulenz besitzen; dieser Gedanke lag ziemlich nahe, da die Uebertragung der Tuberculose ja eine ganz directe vom Menschen auf das betreffende Versuchsthier war, während in all den übrigen Fällen länger fortgezüchtete und jedenfalls in ihrer Virulenz mehr oder weniger abgeschwächte Institutsculturen benutzt worden waren. Allerdings war der Krankheitsverlauf bei den mit Culturen inficirten Thieren ein viel heftigerer und acuterer; die mit Peritoneum geimpften erkrankten viel langsamer und pflegten viel später einzugehen. Aber man muss auch bedenken, dass das durch das Peritoneum eingeführte tuberculöse Material quantitativ wahrscheinlich ein unvergleichlich viel geringeres war, als das durch Culturen eingeführte, und es ist wohl selbstverständlich, dass der Krankheitsverlauf nicht nur von der Qualität, sondern auch von der Quantität des eingeführten Materials abhängt.

Die Möglichkeit also, dass eine höhere Virulenz des Impfmaterials trotz langsameren Krankheitsverlaufs die Ursache der Schädigung der peripheren Nerven war, muss zugegeben werden; es ist sehr wohl denkbar, dass z. B. eine stärkere Entwicklung toxischer Stoffe, deren deletäre Wirkung auf das Nervensystem bekannt ist, in Abhängigkeit gesetzt werden kann von möglichst virulentem frischen Infectionsmaterial.

Ferner scheint mir die Methode der Infection mit tuberculösem Peritoneum mehr einer natürlichen Uebertragung nahe zu kommen, als diejenige mit ungezählten Massen von Bacillen in Reincultur; die Entwicklung und Einwirkung des tuberculösen Virus ist auf diesem Wege eine viel stetigere und allmählichere, und dadurch ist einer Schädigung des peripheren Nervensystems schon zeitlich mehr Gelegenheit gegeben. Dass der Implantirung des Peritoneums als solchem die beobachteten Veränderungen zur Last gelegt werden mussten, ist unwahrscheinlich, da solche, wenn auch geringgradiger Natur, auch in vereinzelten Fällen, die mit Culturen inficirt waren, constatirt sind, und da ferner die gleichen Nervenveränderungen auch beim Menschen gefunden worden sind.

Schliesslich konnte die Erwägung nicht von der Hand gewiesen werden, dass entgegen der aus der Literatur über Neuritis bei Phthisis sich ergebenden Thatsache, dass das Rückenmark in der Regel als nicht erkrankt gefunden war, doch der erste Angriffspunkt des tuberculösen Giftes im Centralorgan zu suchen und die Erkrankung der Nerven als eine secundäre Erscheinung aufzufassen sei.

Mit dieser Möglichkeit liessen sich sowohl die bei den mit Peritoneum inficirten Thieren beobachteten, mehr oder weniger hochgradigen Degenerationserscheinungen als die vielen negativen Resultate bei den mit Culturen inficirten Thieren theoretisch gut in Einklang bringen. Denn bei der Annahme einer primären Veränderung im Centralorgan konnte das Eintreten einer secundären Nervendegeneration sehr wohl in Abhängigkeit stehen von einem mehr weniger foudroyanten Krankheitsverlauf, von einer geringeren oder grösseren Virulenz, von einer geringeren oder stärkeren Entwicklung von Toxinen, oder schliesslich auch von anderen sich vorläufig unserer Kenntniss entziehenden Verhältnissen. Da das Rückenmark bisher einer Untersuchung nicht unterzogen war, so konnten sehr wohl auch in allen Fällen, die keine Veränderungen im peripheren Nervensystem aufzuweisen hatten, solche im Centralorgan doch schon vorhanden sein, ohne nothwendig peripher erkennbar zu sein.

Mit der discutirten Möglichkeit, dass der erste Angriffspunkt des tuberculösen Virus vielleicht im Centralorgan zu suchen und die Erkrankung der Nerven als eine secundäre Erscheinung aufzufassen sei, haben wir einen Punkt berührt, der nicht nur für die Neuritis bei Tuberculose, sondern ganz im Allgemeinen für die multiple periphere Neuritis von principieller Bedeutung ist.

Während anfänglich die Charcot'sche Lehre von der trophischen Function der centralen Nervenzellen durchaus dominirte und in Folge dessen fast alle mit einer schlaffen atrophischen Lähmung einhergehenden Krankheiten in Abhängigkeit von einer primären Veränderung im centralen Nervensystem gesetzt wurden, brach sich später, wenn auch nur allmählich, die gegentheilige Anschauung Bahn, dass das Rückenmark bei derartigen Affectionen vollkommen intact sein könne, dass also die Erkrankung primär im peripheren Nervensystem einsetzen müsse. Die erste Anregung zu dieser neuen Auffassung gab Duménil[5], ausgebaut und in eine fertige Form gebracht wurde sie durch Leyden[6], nachdem vorher Eichhorst[7], Joffroy[8] und Eisenlohr[9] sie wesentlich stützende Beiträge geliefert hatten.

Aber trotz der ausserordentlich reichhaltigen Literatur, die in der verhältnissmässig kurzen Zeit, seitdem die multiple Neuritis als ein einheitliches Krankheitsbild ihren Einzug in die Nosologie gehalten

hat, gezeitigt worden ist, konnte die Frage, ob es thatsächlich eine primäre Erkrankung der peripheren Nerven giebt, in exacter Weise bis heute nicht entschieden werden.

Denn wenn auch die sehr häufigen negativen Befunde am Rückenmark als eine sichere Stütze für die primäre Auffassung der Nervenveränderung gelten können, so finden sich doch, abgesehen davon, dass nicht selten von einer Untersuchung des centralen Nervensystems überhaupt Abstand genommen worden ist, immerhin auch Mittheilungen, in welchen das Rückenmark erkrankt gefunden worden ist.

Und man begegnet auch in der Literatur, obwohl die periphere Natur der Neuritis als erwiesen betrachtet wurde, immer wieder Ansichten, die trotzdem die Möglichkeit einer primären Erkrankung des Centralorgans nicht für ganz ausgeschlossen halten, da sich geringgradige Veränderungen einem sicheren Nachweis wohl entziehen können. So machte Erb[10] in diesem Sinne schon im Jahre 1883 wenigstens für die Fälle, in welchen sich eine reine degenerative Neuritis im peripheren Nervensystem findet, seinen Einfluss dahin geltend, dass er es einmal für möglich und wahrscheinlich erklärte, dass rein functionelle, mikroskopisch nicht erkennbare Störungen der trophischen Centralapparate gleichwohl an der Peripherie, in den motorischen Nerven und Muskeln, mikroskopisch erkennbare histologische Veränderungen herbeiführen können, und ferner, dass es pathologische Zustände und Störungen der trophischen Centren von verschiedener Intensität und Qualität giebt, deren Wirkungen sich nicht immer unter dem Bilde einer totalen Degeneration (ähnlich wie bei der secundären Degeneration) zu äussern brauchen.

Eine ähnliche Reserve fordert auch Vierordt[11] für das Wesen der Bleilähmung. Er meint zwar, dass man sich zunächst an das halten müsse, was histologisch feststeht, dass man also die Bleilähmung im pathologisch-anatomischen Sinne als eine periphere atrophische Lähmung aufzufassen habe. Dagegen liege es, wenn man einerseits den systematischen Charakter der Bleilähmung für erwiesen erachte, andererseits festhalte an der nutritiven Einheit des Vorderhorn-Nerv-Muskeltractus, seines Erachtens am nächsten, die chronische Einwirkung des Bleies sich so zu denken, dass das Blei seine schädigende Wirkung ganz gleichmässig äussere auf Vorderhornzelle, periphere motorische Nervenfaser, Endplatte und Muskelfibrille; in Folge der Schwächung der Intensität des motorisch trophischen Impulses, der von der Vorderhornzelle ausgeht, und durch obendrein hinzu kommende Erhöhung des Widerstandes in der geschädigten Nervenfaser, welche sich in den peripheren Theilen am stärksten äussern wird, werde bedingt, dass im histologischen Sinne primär erkranken die peripherstен Theile.

Hiernach hielt es Vierordt selbst bei der Bleilähmung, der eigentlich am meisten typischen und klassischen Form der peripheren Lähmungen, theoretisch für nicht unwahrscheinlich, dass der erste Angriffspunkt der Bleiintoxication sehr wohl gleichzeitig im Vorderhorn-Nerv-Muskeltractus stattfinden könne, dass aber anatomisch nachweisbare Veränderungen zuerst im peripheren Nervensystem thatsächlich statthaben.

Es unterliegt demnach die Frage, ob der erste Angriffspunkt der die multiple Neuritis hervorrufenden Noxe, sei sie nun infectiöser oder toxischer Natur, oder entspräche sie derjenigen bei chronischen consumirenden Krankheiten, um die Leyden'sche Eintheilung nach dem ätiologischen Princip zu Grunde zu legen, im peripheren Nervensystem zu suchen sei,

oder ob das neuritische Virus seine zerstörende Thätigkeit zuerst im Centralorgan entfaltet und erst secundär die peripheren Nerven schädigt,

oder ob es schliesslich auch denkbar ist, dass die Krankheitsnoxe gleichzeitig im centralen und peripheren Nervensystem ihre schädigenden Wirkungen geltend macht, immer noch einer regen Controverse.

Der Grund, warum gerade diese für die Pathologie der multiplen Neuritis so wichtige Frage zu einer allgemeinen Uebereinstimmung nicht geführt werden konnte, ist in verschiedenen Schwierigkeiten zu suchen, die sich einer exacten Entscheidung dieser Frage entgegenstellen.

Hier muss zunächst die Unzulänglichkeit unserer Untersuchungsmethoden angeführt werden.

Wenn die Darstellungsmethode der peripheren Nerven bezüglich ihrer pathologischen Befunde — ich habe besonders die Marchi'sche Methode im Auge — als vorzüglich sich allgemeine Anerkennung erworben hat, so war es doch viel schlechter bestellt mit den Untersuchungsmethoden der centralen Nervenzellen, deren Bedeutung für die gesunde Existenz der peripheren Nervenfaser bekannt und wissenschaftlich begründet ist.

Die Folgen dieses Missverständnisses in der Brauchbarkeit der Darstellungsmethoden der peripheren Nervenfasern einerseits und der Nervenzellen andererseits, sind erst kürzlich von Brauer[12] in eingehender Weise beleuchtet worden.

Nun erscheint durch Einführung der Nissl'schen Nervenzellendarstellungsmethode das Postulat einer besseren Untersuchungsmethode des centralen Nervensystems zunächst erfüllt, so dass zu hoffen ist, dass sich das nach Brauer bestehende Missverhältniss in den pathologischen Befunden an der Nervenzelle und der peripheren Faser in der Zukunft einigermaassen ausgleichen wird.

Es thürmen sich jedoch neue Schwierigkeiten auf, die in der Methode selbst liegen, denn so vorzüglich die Nissl'sche Nervenzellen-

darstellungsmethode ist, so empfindlich ist sie auch; in der letzteren Eigenschaft beruht eine grosse Einschränkung für ihre Verwendung am menschlichen Untersuchungsmaterial.

Es ist zunächst schwierig, einwandsfreie Aequivalentbilder der Zellen vom gesunden Menschen zu erhalten, eine unerlässliche Forderung für die richtige Beurtheilung pathologisch veränderter Zellen.

Die Methode verlangt ferner, dass nur möglichst frisches Untersuchungsmaterial verwandt wird, eine Bedingung, die für den Menschen in der Regel oder wenigstens sehr häufig nicht erfüllt werden kann.

Wir sind deswegen vorläufig bei Anwendung der erwähnten Methode im Wesentlichen auf das Thierexperiment angewiesen; es ist aber trotzdem nicht unwahrscheinlich, dass es auf diesem Wege gelingt, die oben berührte, für die Auffassung der multiplen Neuritis unendlich wichtige Frage, an welcher Stelle des Neuron die im entsprechenden Falle vorhandene Noxe einsetze, einer Entscheidung näher zu bringen, vorausgesetzt, dass es überhaupt möglich ist, für die betreffenden Versuchsthiere annähernd ähnliche oder gleiche Krankheitsbedingungen zu schaffen, als sie durch dasselbe ätiologische Moment für den Menschen gegeben sind.

Da diese Forderung, soweit dies überhaupt möglich, für die tuberculöse Infection wohl als erfüllt angesehen werden kann, so habe ich in den weiteren Versuchen, die ich nunmehr zunächst folgen lasse, neben den peripheren Nerven das Rückenmark nach der Nissl'schen Methode behandelt und auf die Untersuchung des letzteren das Hauptgewicht gelegt.

**I.** Am 9. Juni 1897 wird ein Meerschweinchen mit tuberculösem Sputum inficirt.

Anm. Das zur Impfung benutzte Sputum war ein typisch tuberculöses, geballtes Sputum; es wurde vor der Impfung nach der von Kitasato*) zur Züchtung von Tuberkelbacillen aus Sputum empfohlenen Methode behandelt, um möglichst eine Wirkung anderer Bacterien auszuschliessen.

† 8. Juli 1897, 9 Uhr Vormittags.

Autopsie um 11 Uhr Vormittags: Das Thier ist stark abgemagert, kleine verkäste Drüsen in der Gegend der Schenkelbeuge, starke miliare Peritonitis, miliare Tuberculose des Netzes, der Leber, der Milz und Lunge.

L. u. r. Ischiad.

L. u. r. Pl. brach. (Osmiumzupfpräparat): kein abnormer Befund.

Ischiad. l. u. r. (rechts central und peripher); Medianus, Ulnaris, Radialis r. (nach Marchi): keine deutliche oder wenigstens ganz einwandsfreie Degenerationserscheinungen.

Bezüglich des centralen Nervensystems sei erwähnt, dass wir uns beschränkt haben auf die Untersuchung des Rückenmarks, und zwar

*) Kitasato, Centralblatt für Bacteriologie. Bd. XI 449.

sind nur die gut gekannten und wohl charakterisirten grossen motorischen Zellen des Vorderhorns einer eingehenden Beurtheilung unterworfen. Wenn irgend möglich, wurden Präparate aus der Hals- und Lendenanschwellung angefertigt.

Um eine Wiederholung zu vermeiden, ist nicht in jedem Fall eine eingehende Beschreibung des anatomischen Befundes der Nervenzellen gegeben, sondern es ist vielfach nur ungefähr der Grad eventuell vorhandener Veränderungen angegeben. Bezüglich des detaillirten Befundes verweise ich auf die später folgenden eingehenden Schilderungen und auf die Zeichnungen.

Hals- und Lendenanschwellung des Rückenmarks, mit Toluidinblau gefärbt.

Anm. In diesem Fall wie in noch zwei anderen ist das Rückenmark in Celloidin eingebettet und mit Toluidinblau gefärbt, weil die nach Nissl'scher Methode angefertigten Präparate in technischer Beziehung nicht ganz einwandsfrei waren; ich war damals mit der Technik der Nissl'schen Methode noch nicht so vertraut.

Die motorischen Zellen zeigen sämmtlich die Kriterien schwerer, zum Theil schwerster Veränderung; schwere Kernveränderung.

Marchipräparate vom peripheren Nerven mit van Gieson'scher Säurefuchsinlösung nachgefärbt lassen eine Veränderung am Axencylinder nicht erkennen.

**II.** Am 11. Juni mit menschlichem, frisch excidirtem tuberculösen Peritoneum intraperitoneal inficirt.

Am 9. Juli †. Autopsie: Stark abgmagert. Miliartuberculose des Peritoneums, der Leber, Milz, des Netzes, des Diaphragma und der Lungen.

Keine Lähmungserscheinungen intra vitam.

In den peripheren Nerven finden sich keine sicher als pathologisch zu bezeichnenden Veränderungen.

Hals- und Lendenmark, in Celloidin eingebettet, mit Toluidin gefärbt. Sehr schwere Veränderungen der Zelle und des Kernes.

Färbung der Rückenmarksschnitte auf Tuberkelbacillen negativ.

**III.** Inficirt am 11. Juni 1897 wie das vorhergehende. Sehr langsame und allmähliche Erkrankung. Es zeigte keinerlei Lähmungserscheinungen.

Da gerade bei diesem Thier eine stärkere Affection der peripheren Nerven erwartet wurde, weil es langsam erkrankte und die Hypothese plausibel erschien, dass zum Zustandekommen einer peripheren Nervenveränderung eine langsame und stetige Einwirkung des tuberculösen Virus erforderlich sei, wurde es wiederholt elektrisch untersucht; die Untersuchung der Peronei und der Peroneusmusculatur ergab aber immer sowohl vom Nerven wie vom Muskel aus normale Zuckungen.

Als es schwer krank schien, wurde es am 3. September 1897 durch Decapitation getödtet. Autopsie: Nicht übermässig abgemagert, noch leidliches Fettpolster. Einige miliare Tuberkeleruptionen auf dem Peritoneum in der Umgebung der Impfstelle; im Uebrigen mässige Miliartuberculose der Leber, Milz, des Diaphragma und der Lungen; einige grössere Knoten mit käsigem Inhalt am Peritoneum, leicht mit diesem verklebt.

L. u. r. Ischiad. Osmiumzupfpräparat; keine Degeneration.

L. u. r. Ischiad. (Marchipräparat). Vereinzelte degenerirte Fasern, die physiologische Grenze nicht überschreitend.

Hals- und Lendenanschwellung des Rückenmarks (nach Nissl untersucht) weisen geringgradige Veränderungen auf, sie entsprechen etwa denjenigen in Fall 7 eingehender beschriebenen.

**IV.** Am 8. August 1897 intraperitoneal inficirt mit $1\frac{1}{2}$ ccm einer Tuberkelbacillenreincultur, die aufgeschwemmt war in einer Lösung von 2 Proc. Ichthalbin, 0,3 Proc. Pankreatin, 0,3 Proc. Soda.

Anm. Dieses und das folgende Meerschweinchen, sowie sämmtliche von mir benutzte Reinculturen sind mir von Herrn Professor Cramer in entgegenkommendster Weise überlassen worden; ich bin demselben in Folge dessen zu grossem Dank verpflichtet. Obige Versuche wurden angestellt, um festzustellen, ob das Ichthalbin einen Einfluss auf den Verlauf der Impftuberculose zeigen würde. Es ist nicht anzunehmen, dass durch die Anordnung des Versuches irgend eine Aenderung in dem uns interessirenden Befund hervorgerufen worden ist, da sich auch sonst nach keiner Richtung hin ein Einfluss bemerkbar gemacht hat.

† 20. August 1897.

Autopsie: An der Injectionsspalte ein käsiger Herd, ausserdem noch verschiedene andere, theils am Peritoneum, theils am Mesenterium lose anhaftend. Im visceralen Peritoneum sind in der Leber vereinzelte miliare Knötchen, ferner ein grosser käsiger Herd in der Leber.

L. u. r. Ischiad. (möglichst central gelegenes Stück), Osmiumzupfpräparat. Vereinzelte typisch degenerirte Fasern, an Zahl die physiologische Grenze nicht überschreitend; an vielen Fasern eine exquisit maschen- oder netzförmige Structur, stellenweise wie fein punktirt aussehend.

Hals- und Lendenanschwellung (Nissl), sämmtliche motorische Zellen sind meist schwer, zum Theil in leichterem Grade verändert; die Veränderung entspricht ungefähr der in Fall 9 näher beschriebenen.

L. u. r. Ischiad. (peripheres Stück) nach Marchi: vereinzelte degenerirte Fasern, an einzelnen Stellen sich etwas häufend, immerhin nicht als anomaler Befund zu bezeichnen.

**V.** Am 8. August 1897 inficirt wie das vorhergehende.

† am 27. August 1897.

Autopsie: In der Umgebung der Injectionsstelle Verwachsungen des Darms unter sich und mit dem parietalen Peritoneum; in diesem Darmconvolut und noch an verschiedenen anderen Stellen grössere Knoten mit käsigem Inhalt. Peritoneum wie mit feinem Sand übersät und stark injicirt. Spärliche Miliartuberculose der Leber, Milz und Lunge.

L. u. r. Ischiadic. nach Marchi: kein abnormer Befund.

Halsmark (Nissl): Sämmtliche motorische Zellen weisen Veränderungen auf, die meisten sind schwer verändert. Kernveränderungen. Vermehrung der Gliazellen.

Das Resultat der angeführten neuen Thierimpfungen bestand darin, dass sich durch die Untersuchung des centralen Nervensystems eine

Veränderung der grossen Vorderhornzellen mit grosser Constanz feststellen liess; dieselbe konnte wohl nur in Beziehung gebracht werden zu der Impftuberculose, da durch die Section eine andere Krankheit ausgeschlossen wurde. Es handelte sich nun in den folgenden Versuchen darum, die Regelmässigkeit in dem Auftreten der Veränderung an den centralen Nervenzellen auch weiterhin sicherzustellen, ferner über den zeitlichen Eintritt und den Ablauf der Veränderungen ein Urtheil zu gewinnen. Es wurden deswegen am 23. August 1897 sechs ungefähr gleichgrosse Meerschweinchen mit einer Tuberkelbacillenreincultur in möglichst gleicher Weise inficirt, um sie in Zwischenräumen von 8 zu 8 Tagen zu tödten und das Rückenmark nach Nissl'scher Methode zu untersuchen. Gleichzeitig sollen die bei diesen Thieren beobachteten Veränderungen als Grundlage für eine möglichst genaue anatomische Beschreibung dienen. Die dazu benutzten Culturen sind frisch umgezüchtet, erst 10 Tage alt und werden in 5 ccm sterilem Wasser aufgeschwemmt; jedem der Versuchsthiere wird $^1/_2$ ccm dieser Aufschwemmung unter den üblichen Vorsichtsmaassregeln intraperitoneal injicirt.

**I.** Inficirt am 23. August 1897.

Getödtet am 30. August 1897 durch Decapitation.

Autopsie: Noch reichliches Unterhautfettgewebe. Muskulatur von normalem Aussehen. An der Injectionsstelle ein kleiner, mit käsigem Inhalt angefüllter Knoten. Peritoneum ganz feinsandig. Im Netz zahlreiche kleinere und grössere derartige Knoten. Dünndarm mit Netz und unter sich verklebt. Leber theilweise mit dem Zwerchfell verklebt; an dieser Stelle, zum Theil in die Leber eingelagert, ein grösserer Käseherd; das Zwerchfell ist durchsetzt mit zahlreichen grösseren und kleineren miliaren Knötchen. Milz etwas vergrössert, sonst frei, ebenso die Lunge.

L. Ischiad. (centrales Ende) Osmiumzupfpräparat; eine typische Degeneration ist nicht nachweisbar. An den Ranvier'schen Einschnürungen findet sich oft, in einiger Entfernung von der Einschnürung nach beiden Richtungen hin, die Markscheide vollkommen leer; das Mark hört plötzlich auf beiden Seiten ziemlich scharf auf, ab und zu liegt ein schwarzgefärbtes rundes Körperchen darin, sonst keine Zerfallsproducte. Diese Erscheinung ist als eine Folge der Aufspannung der Nerven auf Korkplatten zu betrachten (vgl. auch Ranvier).

L. u. r. Ischiad. (peripheres Ende) nach Marchi: In beiden Nerven finden sich, links mehr wie rechts, vereinzelte degenerirte Stellen, die einer Anhäufung von zerfallenen und intensiv geschwärzten Markkugeln und Kügelchen entsprechen. Besonders in dem linken Ischiadicus finden sich auch weithin verfolgbare degenerirte Fasern und zwar gar nicht so selten.

Als pathologische Degeneration jedoch kann dieser Befund keinesfalls angesprochen werden. Auch die Axencylinder in den mit Säurefuchsin nachbehandelten Marchipräparaten sind normal, so weit überhaupt derartige Präparate eine Beurtheilung des Axencylinders gestatten.

Bevor ich zu einer detaillirten Beschreibung der Zellveränderungen übergehe, seien noch einige kurze Bemerkungen über die sich allmählich immer mehr Anhänger erwerbende Nissl'sche Methode und die durch sie erzielten Zellbilder gestattet.

Es ist wohl überflüssig, die Technik der Methode noch einmal hier anzuführen; es genügt, auf die diesbezüglichen Angaben Nissl's und neuerdings Brauer's, welcher noch willkommene Winke bezüglich der Technik hinzugefügt hat, zu verweisen. Ich halte es aber für nicht unwichtig, noch einmal darauf hinzuweisen, dass wir für eine richtige Ausnutzung und Verwerthung der Nissl'schen Zellbilder wissen müssen, dass Nissl den Begriff des Nervenzellenäquivalentes aufgestellt hat, das heisst, eine präcise und fehlerfreie Technik der angewandten Methode wird bei einem in bestimmter Weise getödteten Thier die Zellen mit ganz geringen Ausnahmen stets in einem constanten mikroskopischen Bilde zur Darstellung bringen. Von diesem Aequivalentbilde ausgehend, ist man im Stande, histologisch-pathologische Veränderungen zu erkennen und in ihrer Bedeutung zu würdigen.

Da ich Abbildungen von den krankhaft veränderten Zellen gebe, so wäre es wohl das Richtige gewesen, auch eine normale motorische Zelle oder ein Nervenzellenäquivalentbild der Vorderhornzelle vom Meerschwein beizufügen. Da sich jedoch ein principieller Unterschied zwischen dem Aequivalentbild vom Kaninchen und Meerschweinchen nicht feststellen lässt, so erschien es ausreichend, zur Orientirung eine von den sehr gut ausgefallenen Brauer'schen Zeichnungen mit gütiger Erlaubniss des Autors wiederzugeben.

Ich habe es auch unterlassen, eine Beschreibung der normalen nach Nissl gefärbten motorischen Vorderhornzellen zu geben; ich verweise auf die Nissl'schen Arbeiten und besonders die Brauer'sche Arbeit, welche auf gedrängtem Raum eine eingehende und alles Wesentliche enthaltende Schilderung des Aequivalentbildes bringt.

Halsanschwellung (nach Nissl).

Die Mehrzahl der motorischen Zellen weisen Veränderungen geringen Grades auf: ein kleiner Procentsatz kann wohl als normal bezeichnet werden, wenigstens lassen sich sichere Veränderungen an diesen nicht nachweisen.

Sämmtliche Zellen sind in ihrer normalen äusseren Configuration noch wohlerhalten; auch an den Protoplasmafortsätzen wie an den meisten Nervenfortsätzen lassen sich Abweichungen vom normalen Bilde nicht feststellen. In den krankhaft afficirten Zellen hat die Veränderung nicht in der ganzen Ausdehnung des Zellkörpers in gleichmässiger Weise Platz gegriffen, sondern das schädigende Virus hat in charakteristisch elektiver Weise seinen ersten Angriffspunkt an gewisse Stellen

der Zelle verlegt, während es andere zunächst mehr oder weniger ganz intact gelassen hat.

Die erste Localisation des Krankheitsprocesses findet um den Kern herum statt. Während das Structurbild der motorischen Zelle im Ganzen wohlgewahrt erscheint, beginnt um den Kern herum eine Zerstörung der Nissl'schen Zellkörperchen; ihr sonst so charakteristisches Gefüge lockert sich zunächst auf; wenn sie normaler Weise ein zusammenhängendes, wenn auch nicht gleichmässiges Ganze darstellen, scheinen sie hier aus lauter feinen Körnchen zusammengesetzt zu sein, welche bald mehr, bald weniger stark gefärbt sind, im Ganzen jedenfalls blasser als im normalen Zustande. Dieser Befund, welcher die allererste Schädigung der Zelle darstellt, lässt mit grosser Sicherheit erkennen, dass eben der erste Angriffspunkt des tuberculösen Virus in den gefärbten Substanzportionen zu suchen ist. Es müssen aus dem Gefüge der Zellkörperchen in Folge der krankhaften Veränderungen gewisse Theile ausscheiden, was dem Auge dadurch sichtbar gemacht wird, dass sie die Fähigkeit verlieren, sich mit Farbstoff zu imbibiren, sie verschwinden also einfach; hierdurch kommt das gelockerte Gefüge der Zellkörperchen augenscheinlich zu Stande. Zunächst nun lassen sich diese so veränderten Gebilde von ihrer Umgebung, besonders von der ungefärbten Substanz noch leicht differenziren; die Zerfallsproducte — als solche müssen auch die zurückbleibenden oder vielmehr die Farbfähigkeit nicht verlierenden Körnchen der Zellkörperchen schon angesprochen werden — sind noch streng an ihren Platz gebunden; erst im weiteren Verlauf der Veränderungen erscheinen die gefärbten Ueberbleibsel der Zellkörperchen nicht mehr so distinct, sie zerfallen mehr und mehr, und die Zerfallsproducte wandern offenbar und zerstreuen sich über die ungefärbte Substanz in der nächsten Umgebung in uncharakteristischer, aber ziemlich gleichmässiger Weise. Hierdurch macht die Zelle im Bereich der Veränderung einen etwas verwaschenen Eindruck, und das im Uebrigen erhaltene Structurbild der motorischen Zelle erleidet an dieser Stelle eine wesentliche Einbusse (vergl. Tafel V, Fig. 2). Diese Zelle repräsentirt ungefähr den höchsten Grad der nach 8tägiger Krankheits- oder Infectionsdauer zu beobachtenden Veränderungen. Wir sehen hier nicht mehr die eben beschriebenen allerersten Störungen, die sich ausschliesslich charakterisiren durch eine Auflockerung im Gefüge der Substanzportionen ohne weiter sich anschliessende secundäre Erscheinungen, sondern die Nissl'schen Körperchen sind um den Kern herum bereits in völliger Auflösung begriffen, und die Zerfallsproducte haben bereits die ungefärbte Substanz überschwemmt; immerhin heben sich noch vielfach aus dieser verwaschenen Masse einzelne grössere und intensiver gefärbte Körperchen heraus, die offenbar die Reste der früheren Nissl'schen Zellkörperchen darstellen. Wenn wir für die weitere Beschreibung der anatomischen Veränderungen die erwähnte Zeichnung zu Grunde legen, so tritt bei einer Betrachtung derselben im Gegensatz zu der Auflösung der gefärbten Substanzportionen um den Kern herum deren Wohlerhaltenheit in der Peripherie (besonders links oben) scharf und deutlich hervor; dagegen macht sich in dem fischschwanzartigen Fortsatz schon ein stärkerer Zerfall bemerkbar; die Basis des getheilten Dendriten ist bereits mit einer ganz feinkörnigen Zerfalls-

masse erfüllt, und am äussersten Ende des längeren Fortsatzes sehen wir ein spindelförmiges Zellkörperchen sich zusammensetzen aus lauter feinen aneinandergereihten Pünktchen, ein Befund, der sich zwar sonst auch an normalen Zellen erheben lässt; da aber in der vorliegenden Zelle sich von dem Centrum bis in den betreffenden Fortsatz hinein ohne Unterbrechung Veränderungen feststellen lassen, so werden wir diese an und für sich unbedeutende Erscheinung als pathologisch auffassen müssen. Es ist nur deswegen ein gewisser Werth hierauf zu legen, weil diese Veränderung der Zellkörperchen des Fortsatzes in der Annahme, dass die ersten Krankheitserscheinungen sich um den Kern herum abspielen, erkennen lassen, wie weit die Erkrankung der Zelle schon vorgeschritten ist. Wie ich schon vorher bemerkte, haben wir es hier mit einer Zelle zu thun, welche als Repräsentantin der hochgradigsten Veränderungen, die sich überhaupt in diesen Schnitten darboten, zu betrachten ist, so dass das Ergriffensein des Fortsatzes nicht weiter Wunder nimmt.

An den Protoplasmafortsätzen, die gerade in der gezeichneten Zelle wenig ausgeprägt erscheinen, lassen sich andere Alterationen sonst nicht auffinden.

Um zu dem Centrum der Zelle zurückzukehren, so fällt ferner besonders auf, dass der Kern, der im Allgemeinen seiner Grösse und Gestalt nach der Norm entspricht, von einer feinen ausserordentlich deutlich und scharf hervortretenden Membran umgeben ist; der Kern hebt sich dadurch und durch eine vielleicht vorhandene Aufquellung des Kerninnern fast plastisch aus der Mitte der Zelle heraus.

Die Membran würde sicherlich nicht sichtbar sein, wäre diese Zelle noch normal, sondern die im gesunden Zustand wohlerhaltenen und gut gefärbten Nissl'schen Körperchen würden die Membran überragen und dadurch verdecken. So bietet sich uns in dem vorliegenden Präparat ein geradezu klassisches Beispiel für das Hervortreten und Sichtbarwerden der Kernmembran in Folge pathologischer Einflüsse. Im Uebrigen ist der Kern ungefärbt, es ist eine zarte Andeutung einer Gerüstsubstanz vorhanden, die sich um das wohlerhaltene intensiv gefärbte Kernkörperchen in einer etwas stärkeren Ansammlung zu concentriren scheint.

Es darf nicht unerwähnt gelassen werden, dass die ungefärbte Substanz ihren Charakter scheinbar nicht verändert hat, das heisst, sie bleibt vollkommen farblos. Da, wo die Zelle eine verwaschene Zeichnung aufweist, ist natürlich auch die ungefärbte Substanz betheiligt, aber doch nur secundär, insofern die Auflösungsproducte der Zellkörperchen sich über die ungefärbten Theile zerstreut haben. In der Abbildung ist übrigens die ungefärbte Substanz stellenweise wie gleichmässig leicht gefärbt dargestellt; es entspricht dies aber nicht ganz dem thatsächlichen Verhalten, sie wäre richtiger charakterisirt durch eine ganz feinkörnige, nahezu staubförmige Anordnungsweise. Bis auf die Stellen, wo eben Zerfallsproducte mit übergetreten sind auf die ungefärbten Theile der Zelle, besteht ein ausserordentlich scharfer Unterschied zwischen den färbbaren Substanzportionen und den dazwischen liegenden Zügen farbloser Substanz.

An dem linken Rande der Zelle ragt ein in einer anderen Schnittebene liegendes Zellrudiment hervor, welches anscheinend ebenfalls ausschliesslich in Zerfall begriffene Nissl'sche Körperchen enthält. Da man nicht fesstellen kann, welchem Zelltypus dieses Rudiment angehört, lässt sich damit nicht viel anfangen, es kann deswegen für die Beurtheilung der hier vorliegenden Zellveränderungen keinen Werth beanspruchen.

Die beiden ziemlich blassen Gliazellen, die sich am oberen und unteren Rand der Zeichnung befinden, lassen in sich eine Veränderung nicht erkennen; wohl aber muss als bemerkenswerth hervorgehoben werden, dass die Gliazellen im Ganzen der Zahl nach vermehrt zu sein scheinen und dass sie sich besonders in der Nähe von Zellen in grösserer Anzahl gewissermaassen zu sammeln scheinen, ohne dass sich bis jetzt nachweisen liesse, dass sie zu der Zelle selbst in Beziehung treten.

Einen weiteren an anderen Zellen gemachten Befund würde ich gar nicht hervorheben und jedenfalls nicht wagen ihn als pathologisch zu deuten, wenn er nicht in den folgenden Präparaten der nächsten Thiere viel deutlicher und klarer in die Erscheinung treten würde. Es ist eine geringe Färbung des Nervenhügels und des Axencylinderfortsatzes; letzerer wird, obwohl leicht gefärbt, doch sehr bald unsichtbar.

Lendenanschwellung im Wesentlichen derselbe Befund.

**II.** Am 23. August inficirt mit einer Aufschwemmung von Tuberkelbacillenreincultur wie das vorhergehende.

† am 9. September durch Decapitation.

Autopsie: Für die kurze Krankheitsdauer von 14 Tagen stark abgemagert. An der Injectionsstelle ein käsiger Herd, Darm an dieser Stelle adhärent, Miliartuberculose des Peritoneums, der Leber, Milz und des Netzes. Milz weich und beträchtlich vergrössert. Geringe Miliartuberculose der Lungen.

Osmiumzupfpräparat des l. Ischiad.; keine Degeneration.

Marchipräparate: Ischiad. l. u. r. Ohne stärkere pathologische Degeneration. Befund ungefähr wie beim vorhergehenden Thier.

Lendenanschwellung (nach Nissl). Die vorliegenden Präparate sind im Allgemeinen dahin zu charakterisiren, dass sie ganz entsprechend der längeren Krankheitsdauer, mit anderen Worten der längeren Einwirkung der Krankheitsnoxe, eine graduelle Steigerung des histologisch-anatomischen Befundes erkennen lassen, die wohl auch in Berücksichtigung der ersten Untersuchungen, welche ergeben hatten, dass Veränderungen der centralen Nervenzellen regelmässig vorhanden sind, erwartet werden durfte.

Es finden sich hier ganz intacte Zellen nur noch relativ selten, solche mit einem dem vorstehend beschriebenen entsprechenden Befund stellen das grösste Contingent, dazu kommen nun noch Zellen, die einen wesentlich höheren Erkrankungsgrad aufweisen.

In diesen schwerer afficirten Zellen, die meist noch eine deutliche und der Norm entsprechende Configuration aufweisen — vielleicht, dass sie im Ganzen etwas aufgequollen sind; ein sicheres Urtheil über einen eventuell vorhandenen derartigen Zustand wage ich nicht abzugeben — sind die Zellkörperchen einer völligen und totalen Auflösung anheim-

gefallen, und zwar erstreckt sich der Zerfall in gleichmässiger Weise über den ganzen Zellkörper.

Anstatt mit normalen distincten und intensiv gefärbten Substanzportionen ist die ganze Zelle ausgefüllt mit Zerfallsproducten in Form eines mattblauen feinkörnigen Sandes, die sich meist ziemlich regelrecht über die ganze Ausdehnung der Zelle erstrecken; dann und wann ist dieser feine blaue Sand an einer Stelle des Zellleibes angehäuft, wie vom Winde zusammengeweht und tritt dann durch eine intensivere Färbung deutlich hervor. In einzelnen dieser schwerer veränderten Zellen sieht man in dem feineren Sand noch gröbere, stärker gefärbte Körner oder besser Krümel von unregelmässigem Aussehen liegen, die wohl als Reste Nissl'scher Zellkörperchen aufgefasst werden müssen.

In Folge der meist gleichmässigen Vertheilung dieser Detritusmassen über den ganzen Zellkörper gewähren diese Zellen einen ziemlich homogenen Anblick, der nur eine Abwechselung erfährt, einmal durch die eben erwähnten intensiver gefärbten Körner und dann durch die ausnahmsweise vorhandene stärkere Anhäufung von Zerfallsproducten an einer Stelle. Der Grundton dieser Zellen ist ein blasser, da die in Gestalt des feinen Sandes noch vorhandenen Ueberbleibsel früherer Zellkörperchen ihre Fähigkeit, sich lebhaft mit Farbstoff zu imbibiren, eingebüsst haben. Zieht man zum Vergleich Zellen heran, die noch eine annähernd normale Structur besitzen und noch unveränderte Zellkörper enthalten, so wird diese Differenz in der Farbenintensität ausserordentlich deutlich. Eine histologisch nachweisbare Veränderung der ungefärbten Substanz scheint auch hier nicht vorzuliegen, da die leicht gefärbten Zerfallsproducte auf ganz ungefärbtem Grunde liegen, wodurch der blasse Grundton der Zelle wahrscheinlich wesentlich mitbedingt ist.

Einige dieser schwer veränderten Zellen entbehren übrigens, theilweise wenigstens, eines vollständig erhaltenen Contour; an einer Stelle hört der sonst sich vom umgebenden Gewebe deutlich absetzende Rand allmählich auf und verliert sich ohne Grenze, ohne erkennbaren Uebergang in seiner Nachbarschaft; von dem Zellleib her stossen gegen eine solche contourlose Zone häufig noch einige Detritus führende Ausläufer vor, die sich dann ebenfalls verlieren in dem ganz farblosen Gewebe. Dass hier ein technischer Fehler nicht vorliegt, geht daraus hervor, dass oft an solchen Stellen sich normal gefärbte Gliazellen finden, die bereits in dem vermuthlichen Bereich der Zelle liegen, also wahrscheinlich an dem Zerstörungswerk eines solchen Zellabschnittes wesentlich mitbetheiligt waren; für diese Wahrscheinlichkeit lassen sich später noch evidentere Beweise beibringen.

In anderen Zellen wieder, deren Contour noch im ganzen Umkreis erhalten ist, macht sich im Innern der Zelle ein stärkerer Zerstörungsprocess insofern geltend, als ein kleinerer Theil der Zelle ganz aufgelöst ist; in einem Abschnitt des Zellkörpers befindet sich ein von dem im übrigen vorhandenen structurlosen Zellinhalt unregelmässig begrenzter, ganz farbloser Raum, eine Erscheinung, die man nach Nissl wohl als einen Verflüssigungszustand zu deuten hat und die stets als eine ausserordentlich schwere Störung aufzufassen ist. Dieselbe ist übrigens in diesen Präparaten nur ganz ausnahmsweise zu entdecken; ich komme

bei der Beschreibung späterer Präparate, in welchen sich dieses Vorkommen häuft, darauf zurück.

Die Protoplasmafortsätze, sofern solche überhaupt noch vorhanden sind, — grösstentheils sind sie an diesen schwer afficirten Zellen schon geschwunden — weisen bezüglich ihres Inhaltes die gleichen Veränderungen auf wie der Zellkörper; auch sie haben ihre charakteristische Structurzeichnung gänzlich eingebüsst; eine ungefärbte Substanz lässt sich nicht mehr differenziren; es sind keine spindel- oder fadenförmigen Substanzportionen mehr vorhanden; der ganze Fortsatz ist ebenso wie der Zellkörper ausgefüllt von einer feinen staubförmigen, blassblau tingirten Masse; ausserdem sind die Fortsätze oft unregelmässig contourirt und immer nur sehr kurz; in geringer Entfernung von der Zelle sind die wenigen noch vorhandenen Fortsätze nicht mehr sichtbar, das heisst, sie sind einem völligen Untergang anheimgefallen; man müsste sie sonst gerade wegen der Anfüllung mit den leicht gefärbten Zerfallsproducten weithin verfolgen können.

Unter diesen Verhältnissen ist es klar, dass eine Differenzirung zwischen Protoplasma- und Axencylinderfortsatz unmöglich geworden ist; dagegen tritt an den weniger schwer veränderten Zellen die schon vorher erwähnte Färbung des Nervenhügels und des Axencylinderfortsatzes häufiger und deutlicher hervor.

Ueber die Kerne lässt sich nicht viel aussagen. Eine stärkere Veränderung lässt sich, mit der Methylenblaumethode wenigstens, auch in den schwerer erkrankten Zellen nicht nachweisen; es ist möglich, dass sie hier doch schon etwas verkleinert sind.

Im Uebrigen sind sie blass, ihre Membran ist in Folge des am Zellkörper sich abspielenden Processes meist deutlich sichtbar; am Nucleolus ist ebenfalls etwas Abnormes nicht zu erkennen.

Die Gliazellen sind sicher vermehrt, ob auch vergrössert, kann ich nicht entscheiden, es scheint mir aber nicht wahrscheinlich.

Eine Zeichnung, die die eben beschriebene als schwer zu bezeichnende Veränderung, wie sie bereits in diesen Präparaten vorhanden ist, darstellt, ist nicht beigegeben, da der gleiche oder ähnliche Process illustrirt wird durch die Abbildungen Nr. 3 u. 6. Das Wesentlichste, was uns diese Präparate lehren, besteht darin, dass sich schon in kurzer Zeit, nach 14 Tagen, sehr schwere Zellveränderungen entwickelt haben und dass dieselben in demselben Präparat gleichzeitig neben Veränderungen geringeren Grades und neben Zellen, die noch ganz normal sind, vorkommen, eine in der Pathologie der Nervenzelle sehr bekannte Erscheinung, auf die Nissl wiederholt aufmerksam gemacht hat.

Halsanschwellung (nach Nissl). Es besteht keine principielle Differenz in dem histologischen Befund; die Veränderungen sind im Wesentlichen die gleichen.

**III.** Inficirt am 23. August 1897 wie das vorhergehende.

Decap. am 13. September 1897.

Autopsie: Starke Abmagerung. Allgemeine Miliartuberculose des Peritoneums, der Leber, der Milz, des Netzes und der Lungen. Mässiges Exsudat im Abdomen und in der Pleurahöhle. Verkäste Ulceration an der Infectionsstelle.

Osmiumzupfpräparat vom l. Isch. Kein abnormer Befund. Auffallend sind ziemlich zahlreiche Blutgefässe im Nerven.

Untersuchung des Rückenmark (Hals- und Lendenmark, Längsschnitte) auf Tuberkelbacillen negativ.

Marchipräparate: r., Ischiad. (central und peripher). Keine Degeneration.

Halsanschwellung (nach Nissl). Es finden sich auch in diesen Präparaten Veränderungen von der verschiedensten Intensität. Der Totaleindruck ist vor allen Dingen wieder der, dass die Erkrankung im Verhältniss zu derjenigen bei dem vorhergehenden Thiere eine bedeutend schwerere ist. Dies documentirt sich weniger im Bezug auf die Schwere der Veränderung an der einzelnen Zelle als in der Richtung, dass sämmtliche Zellen mehr weniger schwer afficirt sind. Es lässt sich eine graduell schwerere Veränderung, als sie eben beschrieben ist, an einer einzelnen Zelle kaum feststellen; es findet sich aber in dem vorliegenden Präparat eine normale Zelle überhaupt nicht mehr.

Die hier vorliegenden Veränderungen sind charakterisirt durch die zu 1 u. 2 gemachte Schilderung; es finden sich also wieder alle möglichen Grade der Erkrankung vom leichtesten bis zu den schwereren, nur sind von dieser als schwer bezeichneten Erkrankung mehr Zellen als in dem vorhergehenden Präparat befallen. Durch diese Angaben findet die Behauptung, dass der Process gegenüber Fall 1 u. 2 fortgeschritten ist, eine ausreichende Erklärung.

Einige Punkte verdienen noch eine besondere Erwähnung, die gerade in diesem Fall sehr deutlich in die Erscheinung treten. Ich erwähnte schon bei der Beschreibung der vorhergehenden Präparate, dass der Nervenhügel und Axencylinderfortsatz abnorm gefärbt sei. Die Abbildung 3, Taf. V stellt ein sehr gutes Beispiel für die erwähnte Erkrankung dieser wichtigen Zellbestandtheile vor.

Wir sehen drei nebeneinanderliegende Zellen — dieselben sind übrigens nicht etwa absichtlich so zusammengestellt, sondern in ihrer natürlichen Lagerung im Präparat wiedergegeben — an welchen in erster Linie hochgradige Veränderungen der gefärbten Substanzportionen klar ins Auge fallen, während die äussere Gestalt gut erhalten ist. Das Structurbild der motorischen Zelle ist undeutlich, getrübt und verwaschen. Die sonst so charakteristische Zeichnung der Vorderhornzelle ist durch eine fast völlige Dissolution der Nissl'schen Zellkörperchen verloren gegangen; im vollen Umfang trifft dies für die beiden oberen Zellen zu, während in der unteren noch die Anordnung der färbbaren Substanzportionen wenigstens andeutungsweise erhalten ist; die beiden oberen Zellen führen als Reste der Zellkörperchen noch unregelmässige Krümel oder Schollen von etwas intensiverer Färbung, während die untere ausser diesen noch leidlich erhaltene und gut tingirte Substanzportionen aufweist.

In allen drei Zellen ist eine Trennung zwischen färbbarer und nicht färbbarer Substanz wohl kaum möglich, sie besitzen alle drei einen gleichmässigen blassblauen Grundton. Wahrscheinlich rührt diese homogene Grundfärbung daher, dass die Zerfallsproducte der Nissl'schen Zellkörperchen in Gestalt dieses stark abgeblassten blauen, staubförmigen Sandes in die ungefärbte Substanz übergetreten sind; wenn dies in gleichmässiger Weise nach allen Richtungen hin vor sich geht, so kann ja

schliesslich der Eindruck einer gleichmässigen Grundfärbung entstehen, ohne dass ein zwingender Grund vorläge, die ungefärbte Substanz selbst der Färbbarkeit in Folge pathologischer Einflüsse zu zeihen. Ich kann mich nicht entschliessen, eine pathologische Färbbarkeit der farblosen Substanz anzunehmen, auch aus dem Grunde, dass die mehr weniger grosse Gleichmässigkeit in der Grundfärbung dieser Zellen in directer Abhängigkeit zu stehen scheint von dem mehr weniger ausgedehnten Zerfall der Zellkörper. So sehen wir, dass in der unteren Zelle gerade in der Nähe der noch am besten conservirten Zellkörper eine Differenzirung zwischen gefärbter und ungefärbter Substanz noch sehr gut möglich ist, wir sehen ferner, dass die Protoplasmafortsätze, die an allen drei Zellen noch recht gut erhalten sind und deren gefärbte Substanzportionen erst die ersten Anzeichen beginnenden Zerfalls aufweisen, noch eine fast tadellose ungefärbte Substanz aufweisen.

Dagegen wird an allen drei Zellen in gleich vorzüglicher Weise die Färbbarkeit des Nervenhügels und des Axencylinderfortsatzes illustrirt. Die Nervenfortsätze gehen an allen Zellen in der gleichen Richtung nach links ab. Die Nervenhügel sind vom Zellkörper durch eine deutliche halbmondförmige Abgrenzung getrennt; es ist klar ersichtlich, dass nur bis zu dieser Grenze die Zerfallsproducte der Zellkörperchen reichen resp. dass diese Grenze gerade durch die Zufallsproducte selbst gebildet wird; die Färbbarkeit des Nervenhügels und Axencylinders ist deswegen sicherlich nicht vorgetäuscht durch eine Ueberschwemmung mit Zerfallsproducten Nissl'scher Körperchen, die etwa dahin transportirt wären, ein Vorgang, wie er sich bei der ungefärbten Substanz im übrigen Zellkörper abspielt, sondern es bleibt nur übrig, diese Eigenschaft der Färbbarkeit direct als die Folge pathologischer Veränderung der Nervenhügel und Axencylinder aufzufassen. Hierfür spricht auch weiter das sehr schnelle Verschwinden des Axencylinders; kaum hat sich derselbe als eigentlicher Fortsatz aus dem Nervenhügel heraus entwickelt, so ist er schon wieder unsichtbar geworden, während man doch gerade durch seine Färbbarkeit ein längeres Sichtbarbleiben erwarten sollte. Dieses schnelle Verschwinden des Axencylinders trotz der Tinction hebt auch Nissl[14] ausdrücklich als ein pathologisches Symptom hervor.

Es erübrigt noch, auf das Verwaschene der Contouren der rechten Zelle an ihrer rechten Seite aufmerksam zu machen; die Zelle geht hier ohne scharfe Grenze im allmählichen Uebergang in das umliegende Gewebe über. Es liegt hier ein stärkerer Zerstörungsprocess vor, wahrscheinlich eine Verflüssigung im Sinne Nissl's. Ferner fällt an der linken Zelle eine eigenthümliche Verwaschenheit des Kernes mit kleinem und schwach gefärbtem Nucleolus auf, während die untere einen gut erhaltenen Kern mit ziemlich deutlicher Membran und intensiv gefärbtem Kernkörperchen besitzt.

Schon bei der Beschreibung der von dem vorhergehenden Versuchsthier stammenden Zellen ist erwähnt, dass wahrscheinlich eine Vermehrung der Gliazellen vorhanden ist und zwar hauptsächlich in Form einer Anhäufung in der Nähe von Nervenzellen.

Dass dem thatsächlich so ist und zu welchem Zweck diese Anhäufung gerade um die Zellen herum vor sich geht, sehen wir in eclatanter Weise an den beiden in Fig. 4, Taf. V wiedergegebenen Zellen er-

läutert. Dieselben stammen von Versuchsthier 9 u. 10. Sie bedürfen eigentlich kaum eines Commentars. Nöthig scheint es jedoch, ausdrücklich darauf hinzuweisen, dass wir hier thatsächlich Zellen oder vielmehr Reste von motorischen Zellen vor uns haben; dies geht hervor aus den zum Theil noch schwach angedeuteten Contouren der ursprünglichen Zelle und der daraus resultirenden Grösse derselben und aus der Anordnung der noch eben sichtbaren Fortsätze; ein anderes Kriterium für das Vorliegen von Zellen und zwar motorischen Zellen lässt sich kaum anführen, da dieselben bereits in vollkommener Zerstörung begriffen sind. Diese Zerstörung wird nun in diesem Falle in deutlich sichtbarer Weise durch eine active Thätigkeit der Gliazellen herbeigeführt, welche die Nervenzellen einfach auffressen. In der einen sehen wir fünf, in der anderen 12—13 Gliazellen mit ihrem Zerstörungswerk beschäftigt. Was von dem Nervenzellkörper noch vorhanden ist, hat, wie ersichtlich, bereits schwere Veränderungen durchgemacht; die Zellreste stellen nur mehr eine feine, mattblau gefärbte, staubförmige Masse dar, ausserdem scheint gleichzeitig in der grösseren Zelle an der einen längeren Seite schon eine stärkere Erkrankung in Form der Verflüssigung stattgefunden zu haben. Da wo die Gliazellen sichtbar sind, ist die Zellsubstanz ebenfalls geschwunden oder aufgezehrt, zwischen ihnen sieht man manchmal noch ganz spärliche Reste der Zelle liegen; diese lassen sich übrigens auch im Körper der Gliazellen nachweisen.

Solche und ähnliche Zellbilder finden sich in mannigfachen Variationen in diesen wie auch in späteren Präparaten sehr häufig.

Lendenmark (nach Nissl). Im Wesentlichen der gleiche Befund.

**IV.** Inficirt am 23. August 1897 wie das vorhergehende.

† am 17. September 1897. Autopsie: Sehr stark abgemagert. Miliartuberculose der Milz, Leber, des Peritoneum, Netzes und der Lunge. Circumscripte Infiltrationen der Lunge. Mässig reichlicher Erguss in der Abdominalhöhle.

Osmiumzupfpräparat: l. Ischiad. Central keine Degenerationserscheinungen.

Marchipräparate: r. Ischiad. (central) und r. Peroneus. Keine sicheren Degenerationserscheinungen.

Halsmark (nach Nissl).

In den bisherigen Präparaten waren immer noch eine ganze Anzahl von Nervenzellen vorhanden gewesen, an welchen das Structurbild der motorischen Zelle noch deutlich kenntlich, wenn auch schon verändert war, in dem jetzt vorliegenden findet sich keine einzige Zelle, die auch nur annähernd im Stande wäre, das Gepräge einer motorischen Zelle wiederzugeben; es ist jede charakteristische Zeichnung des Zellleibes völlig verloren gegangen. Trotzdem aber machen sich auch hier in der Stärke der Veränderung, von der die einzelnen Zellen ergriffen sind, noch beträchtliche Unterschiede bemerkbar.

Um zunächst das den Zellen des vorliegenden Präparates Gemeinsame zu bringen, so sind in allen die Nissl'schen Zellkörperchen einer völligen Zerstörung anheimgefallen; statt dessen ist der Zellleib erfüllt mit einer bald mehr grobkörnigen, bald ganz feinkörnigen, fast staubförmig zu bezeichnenden Detritusmasse. Das tinctorielle Verhalten

dieser Zerfallsproducte ist insofern ein sehr verschiedenes, als sie bald ziemlich intensiv, bald nur ganz schwach gefärbt sind; im Allgemeinen lässt sich, glaube ich, das Princip aufstellen, dass, je besser die Zelle in ihrer Totalität noch erhalten scheint, desto intensiver die Färbung ist.

Dieselbe Veränderung der Zellkörperchen hat nun in gleicher Intensität auch in den Protoplasmafortsätzen Platz gegriffen. Einen auch nur annähernd normalen Fortsatz mit als solchen erkennbaren spindel- oder fadenförmigen Zellkörperchen giebt es nicht mehr.

Die Dendriten treten durch die gleichmässig vertheilte Anfüllung mit Zerfallsproducten ausserordentlich deutlich hervor, viel deutlicher als im normalen Zustand. Man kann sie in Folge dessen ausserordentlich weithin verfolgen (vgl. Fig. 5, Taf. VI).*) Die in der abgebildeten Zelle weithin sichtbaren Fortsätze führen eine so grosse Menge von ganz feinkörnigem Detritus, dass man kaum annehmen kann, dass derselbe allein herrührt von den in den Fortsätzen gelegenen Zellkörperchen, sondern es ist höchst wahrscheinlich, dass hier gleichzeitig auch ein Transport von Zerfallsproducten aus dem Zellkörper in die Fortsätze stattgefunden hat. Ferner fällt noch auf, dass die Contouren der Fortsätze nicht mehr ganz regelmässig sind, sie werden zackig und rissig, was an anderen Zellen noch deutlicher in die Erscheinung tritt; derartig veränderte Fortsätze lassen sich am besten vergleichen mit trocken gewordenen Baumästen. Nervenhügel oder Axencylinderfortsätze lassen sich an den Zellen des vorliegenden Präparates nicht mehr erkennen oder differenziren.

Ausser diesen in ihrem Aeusseren noch leidlich erhaltenen Zellen kommen in geringer Zahl Gebilde vor, die keinen Anspruch mehr auf den Namen einer Zelle besitzen; es sind nur Reste von Zellen, schemenhafte Existenzen ohne jede Begrenzung, sie sehen aus wie ein ziel- und zwecklos in das Gewebe verstreuter Detritushaufen; Fortsätze weisen diese schattenhaften Gebilde selbstverständlich nicht mehr auf.

Es erübrigt noch, auf die Kerne der motorischen Zellen dieses Thieres einzugehen; dieselben bieten ein sehr verschiedenes Bild dar, verändert sind sie wohl sämmtlich. Diejenigen, die noch relativ am besten erhalten zu sein scheinen, zeigen die Symptome einer beginnenden Schrumpfung.

Sehr klar wird dies dadurch, dass sich um den Kern herum eine schmale, vollkommen farblose Zone gebildet hat. Wenn sie anfänglich noch in dem Besitz einer deutlichen und scharfen Membran sind, verschwindet dieselbe im weiteren Ablauf der Veränderung mehr und mehr dem Auge; der Kern besitzt zwar immer noch eine deutliche Grenze, aber die Membran scheint verloren zu gehen, sie ist als solche nicht mehr sichtbar. Fast gleichzeitig damit bildet sich eine ganz leichte, gleichmässig blaue Färbung des Kernes heraus; der Nucleolus bietet scheinbar noch das normale Bild dar.

Andere Kerne sind nun in ihrer Grösse und Gestalt beträchtlich verändert; sie sind erheblich verkleinert, bis auf etwa $^1/_3$ des ursprüng-

*) Die abgebildete Zelle ist allerdings nicht dem vorliegenden Präparat entnommen, in ihrer Configuration so wohlerhaltene Zellen giebt es in demselben nicht mehr sondern ich hatte sie zeichnen lassen, weil sie die erwähnte Erkrankungsform der Fortsätze gut zur Anschauung bringt.

lichen Volumens (vgl. Fig. 6, Taf. VI). Die äussere Gestalt ist eine sehr variable, entweder kreisrund, dies ist am häufigsten der Fall, oder leicht unregelmässig in den Contouren, oder sogar zackig unregelmässig; manchmal haben sie vollkommen die Gestalt eines Sternes angenommen. Da die unregelmässig contourirten, zackigen und sternförmigen Kerne immer noch am grössten sind, so scheint es, als ob die kreisrunde Form den Abschluss dieser Kernveränderung darstelle, zumal sich dieselbe in dem auf dieses folgenden Präparat fast ausschliesslich vorfindet.

Alle diese in erwähnter Weise veränderten Kerne sind gleichmässig blau tingirt, und zwar ist der Ton der Farbe um so tiefer, je kleiner der Kern geworden ist; in diesen intensiv gefärbten Kernen besitzt nur das häufig wohl auch verkleinerte, meist noch regelmässig runde Kernkörperchen einen um einige Schattirungen dunkleren Farbenton.

Es muss noch eines besonders in dem vorliegenden Präparat deutlich in die Augen fallenden, aber auch in anderen vorhandenen Befundes Erwähnung gethan werden, der hauptsächlich durch Fig. 6, Taf. VI zur Darstellung gebracht werden sollte.

Diese Zelle trägt die Charakteristik einer sehr schweren Veränderung, nach unten undeutlich, verwaschene Grenzen, ebendort Verflüssigungserscheinungen, oben links und rechts Rudimente von Fortsätzen und die eben beschriebene schwere Kernläsion.

Das Auffallende ist aber eine eigenthümlich wabenförmige Anordnung der Reste der färbbaren Substanzportionen, die noch im oberen Theil der Zelle um den Kern herum vorhanden sind. Man sieht zahlreiche, durch eine ziemlich intensiv gefärbte Membran sich scharf von den übrigen Zerfallsmassen abhebende, unregelmässig geformte, runde, länglich ovale, rechteckige Körperchen, deren Inneres vollkommen blass und farblos ist. Es stellt dies eine nach Nissl wohlbekannte Erscheinung in der Pathologie der Nervenzelle vor; welcher Art dieselbe ist und welche Bedeutung ihr zuerkannt werden muss, konnte noch nicht entschieden werden. Der Gedanke, dass es sich möglicher Weise um Fett handeln könne, fand durch den negativen Ausfall wiederholt angestellter Untersuchungen auf Fett mittelst der Osmiumsäure keine Stütze.

Die Gliazellen des vorliegenden Präparates sind ausserordentlich stark vermehrt; der Fig. 4, Taf. V entsprechende Bilder sind sehr zahlreich. Während die meisten Gliazellen eine Veränderung nicht erkennen lassen, ist eine Minderzahl beträchtlich verkleinert und wie die Ganglienzellkerne gleichmässig intensiv blau gefärbt.

Lendenmark (nach Nissl). Qualitativ und quantitativ die gleichen Veränderungen.

**V.** Inficirt am 23. August 1897 wie das vorhergehende. † am 23. September 1897.

Autopsie: Miliare Tuberculose der Milz, Leber, Lunge, letztere mit circumscripten Infiltrationen durchsetzt. Auf dem Peritoneum nur vereinzelte miliare Knötchen.

Das Rückenmark konnte nach Nissl aus äusseren Gründen nicht untersucht werden.

Ischiadicus rechts central, links peripher nach Marchi: Ziemlich gleichmässig über den ganzen Schnitt verbreitet, sieht man zahlreiche schwarze Körnchen liegen, häufig vereinzelt, oft zu zwei und mehreren nebeneinander liegend, seltener in längeren Reihen angeordnet; vereinzelt sind typische Degenerationen vorhanden. Im Allgemeinen erscheinen die Fasern von normalem Aussehen, eine sichere pathologische Degeneration ist nicht vorhanden.

**VI.** Inficirt am 23. August 1897 wie das vorhergehende. † am 26. September 1897. Autopsie: Verkäster Abscess an der Injectionsstelle; Miliartuberculose des Peritoneum, der Leber, Milz und Lunge.

Halsmark (nach Nissl): Trotzdem die motorischen Zellen des Versuchsthieres 4 ausserordentlich schwere Veränderungen, die einer völligen Zerstörung der Zelle gleichkommen, erkennen liessen, so wird dennoch die Beschreibung der vorliegenden Präparate deutlich zeigen, dass sich hier ein noch stärker entwickelter und vorgeschrittener Degenerationsgrad ergiebt. Wir haben hier augenscheinlich den Abschluss der sich an den Zellen abspielenden Veränderungen vor uns; es ist kaum denkbar, dass sich ein viel stärkerer Grad von Zelldegeneration überhaupt noch entwickeln kann.

Zunächst sind die Zellen in ihrer Anzahl beträchtlich vermindert. Wenn es im Allgemeinen angezeigt erscheint, mit einer derartigen Behauptung vorsichtig zu sein, da sich eine subjective Beeinflussung des Beobachters sehr leicht geltend machen kann, so tritt doch dieser Zellschwund zu deutlich zu Tage, als dass er übersehen oder auf einer Täuschung beruhen könnte. Abgesehen davon, dass die Zellen zu Grunde gegangen sind durch den bereits mehrfach erwähnten Verflüssigungsvorgang, sind ja zweifellos eine grosse Anzahl von Zellen durch die Gliazellen einfach aufgezehrt und so schliesslich verschwunden. Bereits bei dem zweiten Versuchsthier wurden die Gliazellen in ihrer zerstörenden Thätigkeit beobachtet, diese hat in den späteren Präparaten noch zugenommen, so dass es von vornherein klar ist, dass schliesslich eine grosse Anzahl von Zellen diesem Zerstörungstrieb der Gliazellen zum Opfer fallen muss; ein weiterer Beweis für die obige Behauptung braucht nicht erbracht zu werden.

Ferner verdienen die noch vorhandenen Zellen zum weitaus grössten Theil den Namen einer Zelle nicht mehr, sie können nur als mehr weniger spärliche Zellreste, als Zellrudimente bezeichnet werden. Entweder präsentiren sie sich als kleine, in dem Gewebe verstreute Herde von körnigen, krümeligen oder staubförmigen Massen, die sich als Reste von Nervenzellen nur deswegen ansprechen lassen, weil es nicht gut etwas anderes sein kann, und weil man hier unter normalen Verhältnissen Zellen erwarten darf; oder diese Reste sind noch um einen kleinen atrophischen, homogen gefärbten Kern gruppirt, wodurch sie wenigstens ihrer Bedeutung nach sicher charakterisirt sind.

Die Zellen, wie sie in Fig. 7, Taf. VI wiedergegeben sind, gehören noch zu den besterhaltensten, sie finden sich nur in geringer Anzahl. Die Contouren derselben sind nur noch angedeutet erhalten, meist undeutlich und verwaschen und gehen dann ohne scharfe Grenze in das umliegende Gewebe über. Jede charakteristische Structurzeichnung ist vollkommen verloren gegangen, sie gewährt durchaus kein Kriterium dafür, dass

hier motorische Vorderhornzellen vorliegen; dies lässt sich nur mit einiger Sicherheit schliessen aus dem Gesammtbild der Zellen, ihrer Grösse, der Zahl und der zum Theil noch eben sichtbaren Anordnung der Fortsätze. Der grössere Theil des Zellkörpers ist angefüllt mit einer gleichmässig staubförmigen Detritusmasse; um den Kern herum verdichtet sich dieser blassblau gefärbte Staub etwas, dringt aber auch in die Fortsätze ein, so weit solche überhaupt noch vorhanden sind. Von einer Differenzirung der Fortsätze, von einem erkennbaren Unterschied zwischen einem Axencylinderfortsatz und einem Protoplasmafortsatz kann keine Rede mehr sein; ebensowenig ist es möglich, über die Nervenhügel und die ungefärbte Substanz etwas auszusagen.

An der in der Figur links gezeichneten Zelle macht sich im unteren Theile des Zellleibes wieder eine stärkere Verflüssigung bemerkbar; dieselbe wird nach unten hin begrenzt von dem eben noch sichtbaren unteren Rand der Zelle, auf den mehrere Gliazellen gelagert sind; es ist möglich, dass auch sie an dem totalen Untergang des hier gelegenen Zellabschnittes betheiligt waren.

In Congruenz mit dieser schweren Veränderung des Zellkörpers findet sich eine ebenso schwere Alteration der Zellkerne; dieselben sind beträchtlich verkleinert und haben fast immer eine kreisrunde Gestalt, manchmal ist der Rand etwas unregelmässig. Sie sind in gleichmässiger Weise mehr oder weniger intensiv gefärbt; immer ist die Färbung der Kerne intensiver als diejenige der im Zellkörper gelegenen Zerfallsproducte, so dass sich die Kerne stets noch durch einen dunkleren Farbenton deutlich abheben.

Eine klar als solche erkennbare Membran besitzen diese Kerne nicht mehr, man darf nicht den Rand der Kerne mit einer wirklichen Membran, wie sie in Fig. 1, Taf. V hervortritt, verwechseln. Vielfach befindet sich um diese Kerne eine mehr oder weniger breite, ganz blasse Zone, welche offenbar entstanden ist durch Schrumpfung und Retraction der Kerne; ursprünglich hat der Kern noch im Bereich dieser blassen Zone gelegen.

Aehnliche Kernveränderungen sind schon beim Versuchsthier 4 beschrieben worden; aber die hier vorliegenden müssen noch als ungleich schwerere aufgefasst werden. Denn es sind hier fast sämmtliche Kerne in der beschriebenen Weise afficirt, und nur hie und da findet sich eine Zelle, die diese extreme Kernveränderung noch nicht aufweist. Ferner sind die Kerne hier alle gleichmässig rund, höchstens mit einem nicht ganz regelmässigen Rand versehen, während sich im vorhergehenden Präparat sehr häufig noch grössere, unregelmässig gestaltete, zackige und sternförmige Figuren fanden.

Offenbar ist man wohl berechtigt, diese in einer gleichmässig kreisförmigen Rundung bestehende und mit starker Verkleinerung einhergehende Kernveränderung als einen weiteren destructiven Fortschritt zu bezeichnen. An den Nucleolen machen sich ebenfalls zerstörende Einflüsse bemerkbar. Sie sind fast durchweg entschieden verkleinert, zum Theil scheinen sie in ihrem Gefüge aufgelockert, besitzen keinen ganz regelmässigen Rand mehr und sind oft weniger intensiv gefärbt (Fig. 7, Taf. VI, die rechts liegende Zelle), als dies im normalen Zustand der Fall zu sein pflegt.

Offenbar sind auch die Gliazellen eine Veränderung eingegangen, welche sich schon bei Anwendung der Nissl'schen Methylenblaumethode erkennen lässt. Sie sind zum grossen Theil sicher und erheblich verkleinert und dann ausnahmslos gleichmässig intensiv blau gefärbt, nicht selten fast so intensiv, wie die Nucleolen des Ganglienzellkerns. Die schon früher hervorgehobene Vermehrung der Gliazellen ist auch hier vorhanden, man kann sie auch hier wieder in ihrer zellzerstörenden Thätigkeit beobachten. Aber die Vermehrung scheint nur mehr eine partielle zu sein. Es scheint, dass, sobald eine Ganglienzelle völlig zerstört resp. verzehrt und der Gliazelle ein weiterer Angriffspunkt zur Entfaltung ihrer deletären Function genommen ist, diese ebenfalls einer regressiven Veränderung anheimfällt und so schliesslich, nachdem sie diese Function erfüllt hat, einfach wieder verschwindet. Einen sicheren histologischen Nachweis für diese Anschauung vermag ich nicht beizubringen; im Vergleich zu den früheren Präparaten ist aber im Ganzen eine entschiedene Abnahme der Gliazellen zu constatiren, die durchaus im Einklang steht mit dem erwähnten Zellschwund und wohl nur eine Erklärung findet durch einen völligen Untergang der Gliazellen.*)

Lendenanschwellung (nach Nissl) bietet die gleichen Veränderungen dar.

Ischiad. Rechts peripher und links central (nach Marchi). Eine sichere pathologische Degeneration ist nicht nachweisbar.

Es sind nun noch sechs weitere Meerschweinchen mit miliartuberculösem Netz, welches von einer circa vier Stunden post mortem zur Section gekommenen menschlichen Leiche herrührte, in der üblichen Weise inficirt worden. Ich will die Resultate dieser Versuche im Einzelnen nicht mehr anführen. Sie wurden angestellt in der Hoffnung, dass sich vielleicht ähnlich wie bei der Impfung mit menschlichem tuberculösem Peritoneum wieder stärkere Degenerationerscheinungen an den peripheren Nerven auffinden lassen würden. In dieser Richtung waren aber auch diese Versuche erfolglos, obwohl einige dieser Thiere sehr lange am Leben blieben. Dagegen liessen sich aber wieder ganz regelmässig mehr oder weniger hochgradige Veränderungen an den centralen Nervenzellen nachweisen; nur in einem Fall erreichten die Veränderungen die Intensität der zuletzt beschriebenen schwersten Formen; da in denselben aber augenscheinlich eine Mischinfection mit Streptokokken vorlag, so muss von einer Verwerthung dieses histologischen Befundes abgesehen werden; — in den übrigen lagen nur Erkrankungen mittleren Grades vor, schwerere Kernveränderungen liessen sich mit der Nissl'schen Methode wenigstens nicht zur Darstellung bringen.

Es darf nicht unterlassen werden, noch eines an den motorischen

*) Anm. Es ist mir begreiflicherweise ausserordentlich werthvoll gewesen, dass Herr Privatdocent Dr. Nissl fast sämmtliche Präparate gesehen und begutachtet hat; ich möchte nicht unterlassen, ihm für seine liebenswürdige Unterstützung mit Rath und That meinen besten Dank abzustatten.

Vorderhornzellen erhobenen Befundes Erwähnung zu thun, welcher scheinbar in einem directen Gegensatz steht zu unseren vorstehend skizzirten Zellveränderungen. Es ist dies eine Alteration, welche nach den Untersuchungen von Nissl und Marinesco den sicheren Schluss auf eine peripher beginnende Schädigung zulässt. Sie besteht im Wesentlichen neben einem Zerfall der Nissl'schen Zellkörperchen, welcher in einer bestimmten Richtung vor sich zu gehen scheint und in der Umgebung des Axencylinders resp. des Nervenhügels einzusetzen pflegt, in einer Wanderung des Kernes; derselbe lagert sich excentrisch und wird wandständig. Von einer eingehenderen Beschreibung dieser Veränderungen will ich absehen, zumal dieselben immer nur an ganz vereinzelten Zellexemplaren gefunden wurden, auch nicht regelmässig in allen Präparaten zur Beobachtung kamen. Ob es möglich sein wird, diesen scheinbar widersprechenden Befund in Uebereinstimmung zu bringen mit den übrigen Resultaten der vorliegenden Untersuchungen, werden wir später sehen.

Bevor ich zu einer kritischen Würdigung der an der motorischen Vorderhornzelle beobachteten Veränderungen übergehe, erscheint es zweckmässig, die wesentlichsten Merkmale derselben noch einmal kurz zusammenzufassen.

Die Schädigung setzt an den Nissl'schen Zellkörperchen ein; dieselben werden zum Theil einfach rareficirt, wodurch ihr Aufbau gelockert wird; zum Theil beginnt gleichzeitig ein Zerfall der einzelnen die Nissl'schen Körperchen zusammensetzenden Bestandtheile in eine mehr oder weniger feinkörnige, eventuell staubförmige Detritusmasse. Diese überschwemmt sehr bald die ungefärbte Substanz; dadurch wird das Structurbild der motorischen Zelle verdeckt und zerstört und an die Stelle desselben ein verwaschenes uncharakteristisches Zellbild gesetzt. Diese Veränderungen beginnen um den Kern herum, breiten sich allmählich über den ganzen Zellkörper in ziemlich gleichmässiger Weise aus und verschonen schliesslich auch die Protoplasmafortsätze nicht.

Während die ungefärbte Substanz im Beginn der Erkrankung eine Alteration nicht erfährt, soweit sich dies mittelst der zur Verfügung stehenden Untersuchungsmethoden beurtheilen lässt, haben Nervenhügel und Axencylinderfortsatz schon nach 8, in ausgeprägterer Weise nach 14 Tagen einen deutlichen, stark blauen Farbenton angenommen, ein sicheres Anzeichen für eine sich im Bereich dieser wichtigen Zellbestandtheile abspielenden Veränderung. Gleichzeitig mit diesen Erscheinungen geht eine, wie es scheint, immer local auf die Umgebung von bereits erkrankten Zellen beschränkte Vermehrung der Gliazellen einher.

Eine Vergrösserung der Gliazellen, ein sonst häufig erwähntes Symptom der Gliaveränderung, konnte dabei nicht beobachtet werden.

Da diese Vermehrung der Gliazellen in auffälliger und deutlich hervortretender Weise immer nur in der Nähe bereits erkrankter Zellen gesehen wurde, so ist die Ansicht wohl gerechtfertigt, dass diese Bethätigung der Glia erst ausgelöst wird durch die Erkrankung der Ganglienzellen und nicht etwa durch das tuberculöse Virus selbst. Die weitere Thätigkeit der Gliazellen besteht darin, dass sie sehr bald in die erkrankten Zellen einwandern und nun mit vereinten Kräften ein Zerstörungswerk beginnen, indem sie die Zellen auffressen (vgl. Taf. V, Fig. 4).

Die weiteren Zellveränderungen bestehen darin, dass die Contouren der Zellen undeutlich und verwaschen werden und schliesslich partiell vollkommen untergehen. Dieser Vorgang ist einmal abhängig von dem Zerstörungswerk der Gliazellen, dann aber auch von einem selbständig auftretenden Einschmelzungsprocess; denn gleichzeitig bemerkt man auch im Innern der Zelle stellenweise ein völliges Verschwinden der gefärbten Zerfallsproducte, eine Erscheinung, die nur als eine Verflüssigung im Sinne Nissl's gedeutet werden kann.

Den Abschluss der Erkrankung bilden schwere Kernveränderungen. Die Grenzen der Kerne werden anfänglich unregelmässig, runden sich dann allmählich kreisförmig ab, retrahiren sich und haben an Grösse beträchtlich abgenommen, was deutlich aus einer die verkleinerten Kerne umgebenden, ganz blassen Zone hervorgeht, und färben sich schliesslich gleichmässig blau; auch die Kernkörperchen werden kleiner, unregelmässiger und erscheinen in ihrem Gefüge aufgelockert.

Nachdem die schwerste Zellveränderung Platz gegriffen hat, die einer völligen Zerstörung gleichkommt und den sicheren Tod der Zelle bedeutet, gehen auch die Gliazellen Veränderungen anscheinend regressiver Natur ein, die wohl in Abhängigkeit stehen dürften von der dann immer vorhandenen numerischen Verringerung der Nervenzellen. Die Gliazellen nehmen an Grösse beträchtlich ab und färben sich gleichmässig und intensiv blau.

Dies sind in kurzen Zügen die an den Nervenzellen erhobenen Befunde.

In erster Linie verdanken wir den angestellten Versuchen die wichtige Thatsache, dass sich ganz regelmässig und absolut sicher in jedem Fall einer beim Meerschweinchen durch Impfung erzeugten Tuberculose, ganz unabhängig vom Modus der Impfung oder von der Art des zur Impfung verwendeten Materials, Veränderungen verschiedenster, unter Umständen stärkster Intensität an den grossen motorischen Vorderhornzellen finden. Die ersten Anfänge dieser Veränderungen lassen sich schon 8 Tage nach ausgeführter Impfung feststellen, sie nehmen zu mit der Dauer der allgemeinen Erkrankung unter der Voraussetzung annähernd gleicher Versuchsbedingungen und führen so schliesslich zum völligen Untergang oder Tod der Zelle.

Degenerationserscheinungen in den peripheren Nerven waren in einigermaassen constanter Weise nur bei den Impfungen mit menschlichem tuberculösen Peritoneum aufgetreten; bei den anderen Impfmethoden waren sie nur in ganz vereinzelten Fällen zu beobachten.

Sichere Lähmungserscheinungen sind in keinem einzigen Falle beobachtet worden.

Ich möchte übrigens bei dieser Gelegenheit nicht unterlassen zu betonen, dass ich in der Beurtheilung, ob eine pathologische Degeneration im Nerven vorliege, ausserordentlich skeptisch war und nur solche Fälle als degenerirt bezeichnet habe, die einen Zweifel überhaupt nicht aufkommen liessen.

Man findet bei postdiphtherischen Lähmungen in den peripheren Nerven nicht selten nur sehr spärliche degenerirte Fasern, trotzdem sichere Lähmungserscheinungen vorhanden waren; man wird nicht anstehen, einen derartigen, wenn auch nur minimalen Befund als pathologisch aufzufassen. Bei Befunden, die bezüglich ihrer Ausbreitung den erwähnten vergleichbar waren, habe ich stets die Möglichkeit einer normalen Degeneration in Erwägung gezogen und dieselben noch in den Bereich der physiologischen Grenze verwiesen. Es ist deswegen sehr wohl möglich, dass Nerven, die in Wirklichkeit erkrankt waren, noch als normal bezeichnet worden sind.

Es ist klar, dass die hauptsächlichste Bedeutung und das Einheitliche der gewonnenen Resultate in dem constanten Auftreten destructiver Veränderungen an den motorischen Vorderhornzellen zu suchen ist. Es hat also der in zweiter Linie eingeschlagene Weg, die Einwirkung der Tuberculose auf die centralen Nervenzellen festzustellen, zu einem sicheren Ziele geführt.

Es wird sich nun darum handeln, festzustellen, ob wir berechtigt sind, diese Resultate zu verallgemeinern und Schlussfolgerungen daraus zu ziehen, die uns einem Verständniss der bei dem Menschen in Folge von Tuberculose auftretenden Degenerationserscheinungen im Nervensystem näher bringen.

Zu diesem Zweck erscheint es unerlässlich, einen kurzen Blick zu werfen auf die heute zu Recht bestehende Lehre vom Neuron im Allgemeinen und im Besonderen auf die Pathologie der Nervenzelle, welche nach Einführung der Nissl'schen Nervenzellendarstellungsmethode wieder Gegenstand eifrigster Forschung geworden ist.

Eine wesentliche Aufgabe der Nerveneinheit besteht nach der heutigen Auffassung in der Selbsterhaltung, in der Aufnahme und Assimilation von Nahrungsstoffen, und zwar ist es hauptsächlich die Oberfläche des Zellkörpers, welche die Aufnahme und Abgabe des Nährmaterials aus der die Zelle umspielenden Lymphe zu besorgen

hat, und da die Protoplasmafortsätze den grössten Antheil an der Bildung der Zelloberfläche nehmen, so ist es höchst wahrscheinlich, dass die Dendriten die Function der Ernährung der Zelle mit übernehmen.

Obwohl die centrale Nervenzelle und die periphere Nervenfaser im histogenetischen und physiologischen Sinne unbedingt als eine nicht zu trennende Einheit aufgefasst werden müssen, besitzen diese beiden Hauptbestandtheile des Neuron sicher eine gesonderte Ernährung. Die Gründe, die Lenhossék[37] für eine eigene Ernährung der Faser anführt, bestehen in der unter Umständen enormen Entfernung der Faser von der zugehörigen Zelle, in einer beträchtlichen Entwicklung von Blutgefässen innerhalb der Nerven, ferner darin, dass die Ernährung der Zelle von der Oberfläche zum Centrum, also in cellulipetaler Richtung, vor sich geht, schliesslich darin, dass bei der Erkrankung peripherer Blutgefässe (Embolie oder Thrombose), welche eine Ernährungsstörung zur Folge hat, solche auch in dem im gleichen Bereich gelegenen Nerven vorkommt. Auf Grund dieser Ernährungsbedingungen müssen also die centrale Zelle sowohl wie die periphere Faser unabhängig von einander eine gesunde Existenz führen können. Es haben uns aber die Forschungen Waller's, die bekannt sind als Waller'sches Gesetz und theilweise noch heute Geltung haben, und die modernen Arbeiten von Marinesco[38], Redlich[39], Forel[10 u. 11], Darkschewitsch[12], Bregmann[13], Mayer[14], Nissl[25] belehrt, dass die von ihrem Centrum abgetrennte periphere Faser einer totalen Degeneration anheim fällt, dass aber auch die centrale Nervenzelle nebst der noch mit ihr in Zusammenhang befindlichen Faser, auf Grund einer Schädigung der peripheren Faser, sofern solche nur schwerer Natur ist und einer dauernden und completen Unterbrechung der Faser gleichkommt, regressive Veränderungen eingeht, die schliesslich zu einem völligen Untergang der Zelle führen können. Die Degeneration des centralen Faserstumpfes tritt nur viel langsamer ein und ist wahrscheinlich in Abhängigkeit zu setzen von einem ganz allmählich eintretenden Zerfall der Zelle, der auf verschiedene Ursachen (z. B. Fehlen des Reizes) zurückgeführt werden kann. Wenn also auch Zelle und Faser eine gesonderte Ernährung besitzen, so muss trotzdem ein gegenseitiger trophischer Einfluss angenommen werden.

Es besteht demnach nicht nur ein sogenannter trophischer Einfluss der centralen Zelle auf die periphere Faser, wie ihn Waller einseitig hervorhob, sondern umgekehrt ist auch die gesunde Existenz der Zelle abhängig von der Integrität der peripheren Faser. Wenn es auf Gund dieser Lehre vom Neuron erlaubt ist, auf die an tuberculösen Meerschweinchen erhobenen Befunde einen Schluss zu ziehen, so scheint

es, dass die Verhältnisse ziemlich klar liegen. In Folge der experimentellen Infection mit Tuberculose entwickeln sich in allen Fällen Veränderungen an den centralen Zellen, die unter Umständen den völligen Tod der Zelle herbeigeführt haben. Demgemäss muss sich eine secundäre Degeneration der peripheren Faser anschliessen, ein Vorgang, der ja in der That in einer Anzahl von Fällen, in welchen das centrale Nervensystem leider nicht untersucht war, constatirt werden konnte. Hieraus liesse sich eine weitere Schlussfolgerung ableiten, wenn wir die durch das Thierexperiment gewonnenen Resultate anwenden dürfen auf die beim Menschen gelegentlich gemachten Befunde von multipler peripherer Neuritis bei Tuberculose, nämlich dass dieselbe höchstwahrscheinlich ebenfalls in Abhängigkeit steht von einem primären Zerfall der centralen Zellen, dass also die periphere Neuritis bei Tuberculose secundärer Natur ist.

Thatsächlich liegen aber die Verhältnisse doch nicht so einfach, denn wir sind bedauerlicher Weise trotz der so hervorragend verbesserten Untersuchungsmethoden der centralen Nervenzellen und der sich an die Einführung derselben anschliessenden Arbeiten noch immer nicht im Stande zu entscheiden, an welche Veränderungen der Zelle unbedingt eine Degeneration der zugehörigen Faser geknüpft ist. Wir sind zwar so weit gefördert, dass wir mit Sicherheit eine primäre Zellalteration von einer secundären allein durch das histologische Bild unterscheiden können; aber wir wissen noch nicht, ob die Degeneration der peripheren Faser bei einer primären Schädigung der Zelle in Abhängigkeit steht von dem Zerfall gewisser Zellbestandtheile, z. B. des Zellkörpers oder des Zellkernes oder des Nervenhügels, oder ob vielleicht die gefärbten Substanzportionen oder die ungefärbte Substanz, deren Aufbau wir Mangels ungenügender Darstellungsmethoden noch nicht kennen, zum Zustandekommen einer peripheren Degeneration erforderlich ist, oder ob schliesslich nur eine Schädigung der gesammten Zellbestandtheile eine Degeneration im Gefolge hat.

Die Erklärungsversuche von Marinesco[38], welcher einen Transport einer auf die nutritiven Vorgänge nach Art eines Fermentes wirkenden Substanz in cellulifugaler Richtung supponirt, ein Vorgang, der sich histologisch eventuell nicht nachweisen lassen wird, und eine Ansicht, die auch Goldscheider[45] im Wesentlichen zu der seinigen macht, und von Lenhossék[37], der sich wegen Mangel jedes positiven Beweises für berechtigt hielt, an die Stelle der von Marinesco und Goldscheider dargelegten Meinung eine Art von Erregung, vergleichbar mit dem Vorgang der Elektrolyse, der natürlich histologisch ebenfalls nicht erkennbar sein würde, zu setzen, gehören in das Reich der Hypothese.

Für die Bedeutung der Nissl'schen Zellkörperchen ist neuerdings von Goldscheider und Flatau[46] ein werthvoller Beitrag, wenigstens in negativer Richtung, geliefert. Diese Autoren haben die Pathologie der Nervenzelle bei Vergiftung mit Malonnitril und Entgiftungsversuchen mit Natrium subsulphurosum und bei Einwirkung künstlicher Steigerung der Eigentemperatur studirt und gezeigt, dass die Nervenzellen die Eigenschaft haben, sich ausserordentlich schnell und weitgehend zu verändern, aber auch zu regeneriren. Hieraus ergiebt sich ihrer Ansicht nach, dass die Nissl'schen Zellkörperchen keine lebenswichtige Bedeutung für die Nervenzelle haben und dass auch ihre Bedeutung für die Function der Zelle in zweifelhaftem Lichte erscheint. Da sie ferner bei ihren Vergiftungs- und Entgiftungsversuchen die Beobachtung machten, dass die Thiere durch die Entgiftung die vorhanden gewesenen motorischen Störungen ausserordentlich schnell überwanden, dass dagegen die motorischen Zellen noch längere Zeit deutliche Alterationen erkennen liessen, so schliessen sie daraus, dass die einwirkende Schädlichkeit gleichzeitig eine Functions- und eine Nutritionsstörung setzt, dass die Functionsstörung sich schnell auszugleichen vermag, während die Nutritionsstörung erst allmählich zurückgeht. Diese Versuche haben somit eine weitere Stütze geliefert für die Anschauung, dass die Nissl'schen Zellkörperchen nicht in Beziehung zu der nervösen Function gesetzt werden dürfen, dass sie vielmehr wahrscheinlich Organe repräsentiren, die für die Ernährung der Zelle von Bedeutung sind.

Wie man sich diesen Einfluss der Nissl-Körper auf die Ernährung der Zelle vorzustellen hat, entzieht sich noch unserer genauen Kenntniss. Auch Juliusburger[47] gelangt auf Grund seiner an den motorischen Vorderhornzellen von Mensch und Thier erhobenen Befunden zu der Annahme, dass die Granula aufzufassen sind als Nährsubstanzen, Träger von Spannkräften oder als Reservoire für disponible potentielle Energie, welche durch die Zellthätigkeit in kinetische Energie umgesetzt wird; wenn nun in Folge von krankhaften Einflüssen ein die Norm übersteigender Verbrauch dieser in den Granula aufgespeicherten potentiellen Energie stattfindet, so wird sich dies documentiren durch einen mehr oder weniger hochgradigen Zerfall der Granula, je nach Verbrauch und Ersatz der Energie.

Eine ähnliche Meinung äussert Ramon y Cajal[48]; er hielt es für wahrscheinlich, dass in den Nissl-Körpern Reservenährstoffe, welche zum Verbrauch für die thätige Zelle dienen, enthalten sind.

Es scheint überhaupt fast, als sollte sich das eingangs erwähnte Missverhältniss, welches bestand zwischen den Untersuchungsbefunden an der peripheren Nervenfaser und der centralen Zelle, zu Gunsten

der ersteren, wieder im umgekehrten Sinne verschieben. Denn die Literatur verfügt schon über eine recht erhebliche Anzahl verdienstvoller Arbeiten, welche sich nach Feststellung des normalen Structurbildes mit dem Studium der Pathologie der Nervenzelle mittelst der verfeinerten Untersuchungsmethoden beschäftigt haben.

Diese Forschungen haben uns gezeigt, dass wir im Stande sind, schon die allerersten Anfänge einer sich an den centralen Nervenzellen abspielenden Veränderung zu erkennen — ich erinnere nur an die Arbeiten Nissl's, Marinesco's, Bregmann's etc. über die Veränderungen an den Zellen nach peripherer Schädigung, die schon in allerkürzester Zeit histologisch nachweisbar sind — sie haben uns ferner gezeigt, dass nicht nur traumatische Einwirkungen (Durchschneidung, Ausreissen) der peripheren Faser eine als secundär zu betrachtende Veränderung der Zelle herbeiführen, sondern dass auch andere Schädlichkeiten eine Erkrankung der centralen Zelle im Gefolge haben, welche unabhängig ist von einer vorhergegangenen Betheiligung der Nervenfaser und demgemäss primärer Natur ist, und dass wir im Stande sind, die durch die Erkrankung gesetzten Veränderungen zu analysiren und je nach der ursächlichen Noxe auch zu differenziren.

Unter diese Schädlichkeiten sind zu rechnen, soweit bis jetzt Untersuchungen vorliegen, giftige Substanzen, wie Arsenik, Trional, Phosphor, Veratrin, Alkohol, Chlorsilber, Strychnin, Morphium, Blei, Antimon, Brom, Cocain, Nicotin, Antipyrin, Quecksilber, Malonnitril, dann toxische Stoffe, wie Tetanustoxine und das Lyssagift, das wohl hier rubricirt werden muss; schliesslich lebende Infectionserreger, wie Tetanusbacillen, Typhusbacillen, Streptokokken, Bacterium coli, Bacillus botulinus.

Ausserdem sind zu erwähnen die Arbeiten über Veränderungen der Nervenzellen im Anschluss an künstlich herbeigeführte Anämie, an experimentelle Urämie, an künstliche Embolie und an hohe Temperaturen. In Form eines Sammelreferates sind von E. Flatau die hauptsächlichsten Arbeiten über die Pathologie der Nervenzelle zusammengestellt und inhaltlich wiedergegeben (E. Flatau, Neue experimentelle Arbeiten über die Pathologie der Nervenzelle. Fortschritte der Medicin. 1897. Nr. 15).

Hierzu kämen die vorstehend beschriebenen, durch die Infection mit Tuberculose hervorgerufenen Zellveränderungen. Unter allen diesen Verhältnissen haben sich mehr oder weniger hochgradige Erkrankungen der Nervenzellen auffinden lassen, und es ist wohl als wahrscheinlich anzusehen, dass sich noch bei einer ganzen Reihe anderer Gifte oder anderer toxischer oder infectiöser Stoffe Veränderungen der centralen Nervenzellen werden feststellen lassen.

Wenn trotzdem bis jetzt niemals über gleichzeitig auftretende oder sich anschliessende Lähmungserscheinungen im peripheren Nervensystem berichtet wurde, so erscheint dies wohl mindestens als auffallend bei Berücksichtigung der Lehre vom Neuron.

Es finden sich sogar unter den angeführten Schädlichkeiten, deren deletärer Einfluss auf die centralen Nervenzellen nachgewiesen ist, eine ganze Anzahl, die wir bereits als ätiologisches Moment der multiplen peripheren Neuritis kennen. Schon aus dieser Thatsache allein könnte der Schluss ziemlich nahe liegen, dass wenigstens diejenigen Neuritiden, bei denen jetzt durch das Thierexperiment regelmässig Zellveränderungen gefunden worden sind, secundärer Natur seien, und umsomehr muss es Wunder nehmen, dass Lähmungs- oder Degenerationserscheinungen im peripheren Nervensystem nicht zur Beobachtung gekommen sind.

Die Gründe hierfür können zunächst darin liegen, dass die pathologische Anatomie und Histologie der Zelle im Vordergrund des Interesses stand und das periphere Nervensystem nicht untersucht wurde. Dann lassen sich auch Lähmungen bei Thieren, wenn sie nicht ausgesprochen sind, schwerer erkennen; leichtere werden sich unter Umständen selbst einer genauen Beobachtung entziehen können. Es muss auch der Umstand berücksichtigt werden, dass durch das Experiment nicht immer Bedingungen geschaffen werden können, die einer spontan erfolgten Vergiftung oder Infection ganz gleichbedeutend sind; es ist das begreiflicherweise ungeheuer schwierig und wird vielfach überhaupt nicht zu erreichen sein.

Wir dürfen uns aber auch der Ueberlegung nicht verschliessen, dass wir thatsächlich noch nicht im Stande sind, die mittelst der Nissl'schen Untersuchungsmethode nachweisbaren Zellveränderungen in ihrer Bedeutung für die Pathologie des gesammten Nervensystems voll zu würdigen.

Nach Alledem sind wir also nicht berechtigt, aus den von uns beobachteten, regelmässig eintretenden Zellveränderungen bei Impftuberculose ohne Weiteres den Schluss zu ziehen, dass die beim Menschen beobachtete, gelegentlich als Complication der Tuberculose auftretende multiple periphere Neuritis secundärer Natur sei. Wenn wir aber andererseits berücksichtigen, dass wir in einer ganzen Reihe von Fällen auch Degenerationserscheinungen auffinden konnten, dass die Zellveränderungen aber in allen Fällen und schon in kürzester Frist vorhanden waren, so ist es doch wohl das Nächstliegende, einen centralen Beginn der Neuritis anzunehmen, und es muss der weiteren Forschung vorbehalten bleiben, das noch fehlende Bindeglied zwischen Zellveränderung und peripherer Nervendegeneration beizubringen.

Es ist sehr wohl möglich oder sogar wahrscheinlich, dass die un-

gefärbte Substanz gerade in dieser Beziehung die grösste Bedeutung hat, und es steht zu hoffen, dass es durch weitere Verfeinerung der Untersuchungsmethoden auch gelingen wird, ihre anatomische Structur und eventuelle pathologische Veränderungen kennen zu lernen. Warum die erwähnten Degenerationserscheinungen am peripheren Nervensystem klinisch sich nicht durch das Auftreten von Lähmungen geäussert haben, dafür lässt sich ein plausibler Grund eigentlich nicht anführen, zumal die Veränderungen ja ziemlich ausgebreitet waren.

Pitres und Vaillard haben bei ihrem Eintheilungsversuch der Neuritiden bei Tuberculose eine latente Form aufgestellt, die sich, verdeckt durch die schweren Allgemeinerscheinungen der Tuberculose, der klinischen Beobachtung entzieht. Oppenheim und Siemerling haben dieselben Erfahrungen gemacht. In den beiden Fällen von Vierordt waren intra vitam auch nur Lähmungserscheinungen leichtester Art nachweisbar, die beim Thier wohl sicher unerkannt geblieben wären. Damit würden diese bei den Thieren beobachteten Degenerationen in Einklang zu bringen sein. Es kommt hinzu, dass das mikroskopische Bild, welches die vorliegenden degenerirten Nerven darbieten, einige Eigenthümlichkeiten aufweist, auf die schon früher aufmerksam gemacht ist.

Die Markscheide beginnt zu zerfallen in rundliche, zum Theil auch unregelmässige Schollen, wodurch der Nerv wie getüpfelt erscheint, hierdurch erhält man den Eindruck einer ausgebreiteten Degeneration; Fasern die die Charakteristik eines totalen Zerfalls der Markscheide darbieten, finden sich aber in weit geringerem Maasse, immerhin aber in einer solchen Anzahl, dass sie weitaus die Norm überschreitet.

Demnach ist die Annahme wohl berechtigt, dass wir erst am Anfange der sich hier abspielenden degenerativen Processe stehen, dass es in Folge dessen zu Lähmungserscheinungen noch nicht gekommen ist.

Es darf auch nicht ausser Acht gelassen werden, dass durch die Impfung immer eine miliare Tuberculose, die schnell zum Tode führt, erzeugt wird, so dass die Entwicklung einer stärkeren Degeneration, die sich klinisch durch eine Lähmung offenbart, abgeschnitten wird. Fast in allen Fällen von Neuritis, die als Begleiterscheinung von Tuberculose beim Menschen entstanden war, handelte es sich um eine mehr oder weniger localisirte Tuberculose.

Der Umstand, dass ein früher Tod das Zustandekommen von Degenerations- und eventuellen Lähmungserscheinungen verhindern kann, bietet auch die einzige Erklärung für das Fehlen von degenerativen Processen in denjenigen Fällen dar, in welchen die Untersuchung des centralen Nervensystems einen völligen Untergang der Zellen ergeben hatte (vgl. Fig. 7, Taf. VI). Denn wenn wir auch noch nicht im Stande

sind aus der Art einer Veränderung der centralen Zellen frühzeitig auf eine sich anschliessende Degeneration zu schliessen, so kann doch darüber kein Zweifel aufkommen, dass an dem Zelltod, durch den sowohl Zellkörper wie Zellkern, gefärbte wie ungefärbte Substanz einer totalen Zerstörung anheimgefallen sind, der Untergang der zugehörigen Faser geknüpft sein muss. Das Ausbleiben des Fasertodes kann in diesem Fall nur erklärt werden durch einen Mangel an Zeit, die für die Entwicklung histologisch nachweisbarer Veränderungen erforderlich ist. Es ist ferner durch die vorliegende Untersuchung festgestellt worden, dass auch am Nervenhügel und Axencylinderfortsatz schon recht frühzeitig Veränderungen (vgl. Fig. 3, Taf. V) vorhanden waren. Dieselben berechtigten ganz besonders zu der Erwartung einer fortschreitenden Degeneration in der Faser. Wenn diese ausblieb, so waren die mit der Nissl'schen Methode nachgewiesenen Veränderungen des Nervenhügels und Axencylinderfortsatzes entweder noch nicht eingreifend genug, um schon eine solche Wirkung zur Folge zu haben, oder die Degeneration in der Faser tritt wegen der autochthonen Ernährung derselben ausserordentlich langsam ein und giebt so bei dem schnellen Tod der Versuchsthiere keine greifbaren Untersuchungsbefunde. Auch muss trotz der als vorzüglich gepriesenen Untersuchungsmethoden des peripheren Nervensystems zugegeben werden, dass histologisch nachweisbar eigentlich nur solche Veränderungen sind, die einen bereits abgelaufenen Process darstellen, dass es uns dagegen noch versagt ist, die ersten Erscheinungen einer beginnenden Degeneration mikroskopisch sicher zur Anschauung zu bringen. Besonders sind unsere Kenntnisse über den Ablauf von Krankheitserscheinungen am Axencylinder, dieses integrirenden Bestandtheiles der peripheren Faser, noch ganz unzureichende, so dass uns die ersten leichten Alterationen sicher entgehen müssen.

Es lassen sich so schliesslich genug Gründe anführen, die ein Fehlen von Degenerationserscheinungen trotz der frühzeitigen und theilweise hochgradigen Zellveränderungen erklärlich erscheinen lassen und es trotz dieses zweifellosen Mangels erlauben, mit allem Vorbehalt auf die Möglichkeit eines centralen Beginns der Neuritis bei Tuberculose hinzuweisen.

Die geschilderte Erkrankung der Vorderhornzellen nur als eine secundäre Ernährungsstörung, bedingt durch die durch die Tuberculose hervorgerufene Kachexie aufzufassen, ist wohl nicht angängig, da Veränderungen an den Zellen schon 8 Tage nach der Impfung nachweisbar sind. Ein so frühes Auftreten regressiver Veränderungen zu einer Zeit, wo von einer Kachexie noch nicht die Rede sein kann, dürfte kaum verständlich sein. Ebensowenig lassen sich damit diejenigen

Befunde, die selbst nach einer mehrmonatlichen Krankheitsdauer bei einer ausserordentlich starken Macies nur als geringe bezeichnet werden konnten, in Uebereinstimmung bringen.

Dass wir für die Veränderungen in den Zellen die Tuberculose selbst verantwortlich zu machen haben und dass die Erkrankung demgemäss zunächst als eine infectiöse aufgefasst werden muss, darüber kann ein ernstlicher Zweifel nicht entstehen und ist schon wiederholt darauf hingewiesen worden.

Es drängt sich aber die Frage auf, in welcher Weise wir uns die Einwirkung auf das centrale Nervensystem vorzustellen haben.

Die Zellveränderungen in Abhängigkeit zu setzen von einer Ansiedelung der organisirten Lebewesen in den Zellen selbst, eine Möglichkeit, die wohl in Betracht gezogen zu werden verdient, geht nicht wohl an, da sie niemals nachgewiesen werden konnten, so oft darauf hin untersucht wurde. Eine derartige Ueberschwemmung des centralen Nervensystems mit Tuberkelbacillen, die auf dem Wege der Blutbahn vor sich gehen wird, würde sich wohl nicht so ausschliesslich in den Ganglienzellen localisirt haben, sondern würde ebensogut das Gliagewebe in Mitleidenschaft ziehen; sie würde sich nicht in so gleichmässiger Weise über das ganze Rückenmark ausdehnen und immer zu stärkeren entzündlichen und charakteristisch tuberculösen Processen führen.

Wenn wir danach eine direct durch die Krankheitserreger bedingte Schädigung ablehnen zu müssen glauben, so erscheint die Erklärung einer indirecten Wirkung derselben durch eine mehr oder weniger hochgradige Entwicklung giftiger Stoffwechselproducte oder Toxine als eine durchaus verständliche. Die Erkrankung würde demnach in ätiologischer Beziehung als eine infectiöse im weiteren und als eine toxische im engeren Sinne zu bezeichnen sein. Auch Rosenheim[49] hat schon im Jahre 1887 bezüglich der Aetiologie der multiplen infectiösen Neuritis eine Anschauung entwickelt, die der unsrigen entspricht und durch die vorliegenden Untersuchungen eine weitere Stütze findet. Er glaubt nicht, dass man direct das organisirte Virus als Krankheitserreger betrachten darf, sondern nimmt eine deletäre Wirkung chemischer Stoffe an in Gestalt giftiger Stoffwechselproducte, die von den Bacterien geliefert werden. In letzter Linie bleibt natürlich das ätiologische Moment ein infectiöses.

Im Sinne einer solchen Auffassung ist zunächst das regelmässige Auftreten von Veränderungen in den centralen Zellen nach Analogie derjenigen bei Vergiftungen verschiedenster Art beobachteten gut begründet. Es wird denn auch begreiflich, dass selbst bei einer längeren Krankheitsdauer eventuell nur geringe, im anderen Fall bei einer kürzeren Krankheitsdauer schon sehr hochgradige Veränderungen vor-

handen sein können, wenn dieselben in Abhängigkeit gesetzt werden von der Entwicklung schädlicher Stoffwechselproducte oder toxischer Stoffe, die je nach Umständen, welche sich einer genaueren Beurtheilung entziehen, sowohl in ihrem zeitlichen Auftreten als in ihrer Intensität ausserordentlich verschieden sein kann. Mit dieser grossen Variabilität der ursächlichen Schädlichkeit lässt sich auch das hier wie am Menschen beobachtete, im Verhältniss zur Häufigkeit der Tuberculose immerhin sehr seltene Auftreten degenerativer Atrophie im peripheren Nervensystem gut in Einklang bringen.

Diese Neuritis bei Tuberculose wäre dann zu vergleichen mit denjenigen Formen, wie sie im Anschluss an die verschiedenen Infectionskrankheiten, wie Typhus, Diphtherie, Scharlach, Masern, Influenza etc., häufig beobachtet werden, über deren Entstehungsweise Genaueres ebenfalls nicht bekannt ist; im Allgemeinen besteht die Anschauung, sie als primär peripher bedingte zu betrachten.

Sicher ist, dass mit der Nissl'schen Methode sowohl bei Typhus wie bei Diphtherie Veränderungen der centralen Zellen nachgewiesen sind; ich selbst konnte mich bei einem an sehr virulentem Typhus innerhalb $1^1/_2$ Tagen gestorbenen Meerschweinchen von einer hochgradigen Veränderung der centralen Zellen überzeugen. Es ist zu erwarten, dass es weiterer Forschung gelingen wird, nähere Aufklärung über diese Fragen zu bringen, und man darf es wohl nicht als unwahrscheinlich bezeichnen, dass sich schliesslich alle diese nach infectiösen Krankheiten auftretenden Degenerationserscheinungen als secundäre herausstellen.

Wenn unsere mit allem Vorbehalt ausgesprochene Vermuthung, dass sowohl die bei Tuberculose wie bei den übrigen Infectionskrankheiten auftretenden Neuritiden sich anschliessen an primäre Zellveränderungen und diese wiederum hervorgerufen werden durch die Einwirkung toxischer Stoffe, so liegt darin ein einigendes ätiologisches Moment für alle diese Neuritiden, welches Edinger[50] vermisst und darin suchen zu müssen glaubt, dass Nerv und Zelle bei abnormem Stoffwechsel, wie er durch die betreffende Infectionskrankheit gegeben ist, den für sie abnormen Anforderungen der Function nicht gewachsen sind, dass sie daher zerfallen, weil zu viel verlangt und verbraucht und zu wenig ersetzt wird. Edinger hat damit eine Ansicht ausgesprochen, die im Princip auch nach unseren Untersuchungsbefunden die richtige zu sein scheint, nur dass wir eine Giftwirkung supponiren, während Edinger eine einfache Ernährungsstörung annimmt. Er weist damit auf die Möglichkeit einer wenigstens gleichzeitig auch central einwirkenden Ursache hin.

Warum in den vorliegenden Untersuchungen immer nur eine

parenchymatöse Degeneration und niemals interstitielle Veränderungen gefunden worden sind, das kann nicht ohne Weiteres entschieden werden. In den aus der Literatur bekannt gewordenen Fällen von Neuritis bei Tuberculose bilden die interstitiellen entzündlichen Formen ebenfalls nur die Ausnahme, die Regel dagegen die einfach degenerativen Formen. Vielleicht stellt die von einer vorhergegangenen Zellalteration abhängige degenerative Atrophie, die ja klinisch latent verlaufen kann, immer die erste Schädigung des peripheren Nervensystems dar und erst auf dem Boden dieser bereits vorhandenen Störung, der einem Locus minoris resistentiae gleich zu achten ist, kommt eine interstitielle entzündliche Veränderung zur Entwicklung; dieselbe würde dann an jedem Punkte des Nervensystems, ebensogut central wie peripher, wie an beiden Punkten zugleich, einsetzen können.

Es ist vorhin erwähnt worden, dass sich auch vereinzelte Zellen gefunden haben, die die charakteristische Eigenthümlichkeit einer secundären Veränderung darboten. Ich kann eine sichere Erklärung für diesen Befund nicht geben, ich möchte nur darauf hinweisen, dass man denselben vielleicht in Beziehung setzen kann zu der sogenannten von S. Mayer zuerst erkannten physiologischen Degeneration einzelner Fasern im peripheren Nerven.

Die Ergebnisse der vorliegenden Untersuchungen lassen sich in folgenden Sätzen kurz resumiren:

Als eine regelmässig eintretende Folge der bei Meerschweinchen experimentell durch Impfung erzeugten Tuberculose ist eine Erkrankung der motorischen Vorderhornzellen des Rückenmarks beobachtet worden.

Die Intensität der Zellveränderungen ist eine ausserordentlich verschiedene; es kommt unter gewissen Umständen zu einem völligen Untergang der Zelle, zum Zelltod.

Wenn eine Anzahl von Thieren unter gleichen Bedingungen inficirt worden ist, so lässt sich eine Zunahme der Zellveränderungen je nach der Krankheitsdauer feststellen.

Die Erkrankung des motorischen Zellapparates ist sicher in Abhängigkeit zu setzen von der Infection mit Tuberculose; dies geht hervor einmal aus der Regelmässigkeit des Auftretens, dann aus der mit der Krankheitsdauer zunehmenden Intensität in derselben Versuchsreihe.

Die directe Ursache dieser Zellveränderungen wird wahrscheinlich nicht infectiöser Natur sein, also nicht auf eine unmittelbare Thätigkeit der Bacillen zurückzuführen sein, sondern sie wird toxischer Natur sein, mit anderen Worten, in Abhängigkeit stehen von einer durch die Krankheitserreger bedingten Entwicklung giftiger Stoffwechselproducte.

Eine derartige Entwicklung von Toxinen ist natürlich von mancherlei Umständen abhängig, die sich in letzter Linie einer genauen Kenntniss und Bestimmung entziehen. Wenn die sich bildenden Toxine als directes ätiologisches Moment der Zellveränderungen angesehen werden dürfen, so wird dadurch die Verschiedenheit in der Intensität der Zellveränderungen durchaus verständlich, und es findet darin das Auftreten von Zellveränderungen überhaupt nach Analogie der bei den Vergiftungen beschriebenen eine genügende Erklärung. Keinesfalls sind die Veränderungen bedingt durch eine durch die Tuberculose verursachte Kachexie. In einer Anzahl von Fällen sind mehr oder weniger hochgradige Degenerationserscheinungen im peripheren Nervensystem beobachtet worden. Die Fig. 8, Taf. VI stellt ein nicht sehr ausgesprochenes Bild dieser Veränderungen dar.

Fälle von zweifelloser degenerativer Atrophie im peripheren Nervensystem sind in einigermaassen constanter Weise hauptsächlich bei den Thieren gefunden, die mit frischem menschlichen tuberculösen Peritoneum intraperitoneal inficirt waren.

Obwohl sich ein Beweis für die directe Abhängigkeit dieser Degenerationserscheinungen der Nerven von den Zellveränderungen durch die Versuche nicht erbringen liess, so ist es doch als wahrscheinlich anzusehen, dass die ersteren secundären Charakters sind. Hierfür spricht die Regelmässigkeit im Auftreten der Zellveränderungen, ferner der Umstand, dass dieselben sich schon sehr früh, nach 8 Tagen, bemerkbar machten, und schliesslich die heute gültige Lehre vom Neuron.

Ein Ausbleiben der Nervendegenerationen in solchen Fällen, die die beschriebenen schwersten Zellveränderungen darboten, scheint nur erklärlich durch ein Eingehen der Versuchsthiere, bevor sich die Degeneration im Nerven etabliren konnte.

Lähmungserscheinungen konnten selbst bei ausgebreiteten Degenerationen nicht constatirt werden.

Wenn es erlaubt ist, aus diesen Thierversuchen eine Schlussfolgerung auf den Menschen zu ziehen, so scheint die Vermuthung nahe zu liegen, dass sowohl die bei Tuberculose als auch vielleicht die bei anderen Infectionskrankheiten vorkommenden Neuritiden, sofern sie wenigstens einen rein degenerativen Charakter haben, secundärer Natur sind.

# Erklärung der Tafeln.

## Tafel V.

Figur 1 (nach Brauer). Normale motorische Vorderhornzelle. Apyknomorph. Rechts oben, nahe der Abgangszelle eines Protoplasmafortsatzes ein Nervenhügel. Die Protoplasmafortsätze sind nur zum Theil in der im Präparat verfolgbaren Länge ausgezeichnet. Anlagernd zwei Gliakerne.

Anm. Um einen richtigen Vergleich dieser normalen motorischen Zelle mit den folgenden pathologisch veränderten zu ermöglichen, muss bemerkt werden, dass die Vergrösserung eine verschiedene ist. Ueber die Stärke der Vergrösserung findet sich bei Brauer keine Angabe. Die kranken Zellen sind hier nach Zeiss' homogene Immersion, Ocular 2 gezeichnet.

Figur 2. Leicht erkrankte motorische Vorderhornzelle aus dem Halsmark. Zerfall der Nissl'schen Zellkörperchen um den Kern herum, bis in die Fortsätze sich erstreckend; in der Peripherie theilweise noch gut erhaltene Zellkörperchen. Die Zerfallsproducte sind in der Nähe des Kernes in die ungefärbte Substanz übergetreten. Hervortreten der Kernmembran in Folge Zerfalls der Zellkörperchen. L. oben und r. unten je ein schwach gefärbter Gliakern. Links, der Zelle angelagert, in einer anderen Ebene liegend, ein Zellrudiment.

Figur 3. Drei schwerer afficirte motorische Vorderhornzellen aus dem Halsmark. Stärkerer Zerfall der Nissl'schen Zellkörperchen, fast auf den ganzen Zellkörper sich erstreckend, nur noch vereinzelte, leidlich erhaltene Zellkörperchen. Aeussere Contouren an der Zelle rechts schon undeutlich, ohne scharfe Grenze. Färbung des Nervenhügels und Axencylinderfortsatzes, welcher in allen drei Zellen nach links abgeht. Schnelles Verschwinden des gefärbten Axencylinderfortsatzes. Deutliches Hervortreten der Kernmembran in ihrem unteren Halbkreis an der unteren Zelle. Verwaschenheit der Kernmembran und des ganzen Kernes an der links oben gelegenen Zelle. Relativ gut erhaltene Zellkörperchen in den Fortsätzen.

Figur 4. Charakteristische Beispiele für die zerstörende Thätigkeit der Gliazellen. Zwei motorische Vorderhornzellen aus der Halsintumescenz.

Dieselben nur noch andeutungsweise in ihrer äusseren Configuration erhalten. Vollständiger Zerfall der Zellkörperchen. In der linken Zelle 6, in der rechten circa 14 wahrscheinlich vergrösserte Gliazellen mit ihrer zerstörenden Thätigkeit beschäftigt.

## Tafel VI.

Figur 5. Motorische Vorderhornzelle aus dem Lendenmark (Intumescenz).

Ausgedehnter feinkörniger Zerfall der Nissl'schen Zellkörperchen, weithin in die Fortsätze sich erstreckend. Ueberschwemmung der ungefärbten Substanz mit Zerfallsproducten. Die Fortsätze bleiben in Folge dessen weithin sichtbar. Etwas kleiner Kern mit undeutlicher Kernmembran.

Figur 6. Sehr schwer veränderte motorische Vorderhornzelle der Halsintumescenz. Zum Theil ganz undeutliche Contouren. Fortsätze theilweise geschwunden oder nur in schwacher Andeutung vorhanden.

Völliger Zerfall der Nissl'schen Zellkörperchen. Eigenthümlich wabenförmige Anordnung der Reste der färbbaren Substanzportionen. In der unteren Partie der Zelle Verflüssigung. Schwere Kernveränderung. Beträchtliche Schrumpfung desselben, blasse Zone um den Kern, homogene Blaufärbung, kleines Kernkörperchen.

Figur 7. Zwei sehr schwer veränderte motorische Vorderhornzellen aus dem Halsmark. Völliger Zelltod.

Verwaschene Zellgrenzen, angedeutete Fortsätze. Völliger fein staubförmiger Zerfall der Nissl'schen Zellkörperchen. Ansammlung der Zerfallsproducte um den Kern herum, aber auch bis in die Fortsätze sich erstreckend. Verflüssigung oder Zellfrass in der linken Zelle in ihrer unteren Partie. Ansammlung von Gliakernen daselbst. Schwere Kernveränderung. Kreisrunde Gestalt und homogene Blaufärbung derselben. Veränderung der Gliakerne.

Figur 8. Ischiadicus von einem an Miliartuberculose zu Grunde gegangenen Meerschweinchen.

Ausgedehnte Markscheidendegeneration. (Altes, zum Theil schon verblasstes Präparat.)

# Literaturverzeichniss.


1. Strümpell, Zur Kenntniss der multiplen degenerativen Neuritis. Archiv f. Psychiatrie. Bd. XIV. 1883.
2. Vierordt, Beitrag zum Studium der multiplen degenerativen Neuritis. Archiv f. Psychiatrie. Bd. XIV. 1882.
3. Scheube, Deutsch. Archiv f. klin. Medicin. Bd. XXXI. 1882.
4. Pitres u. Vaillard, Des névrites périphériques chez les tuberculeux. Revue de médicine 1886.
5. Duménil, a) Paralysie périphérique du mouvement et du sentiment portant sur les quatres membres atrophies des ramaux nerveux des parties paralysées. Gaz. hebdomadaire de méd. 1864.
   b) Contribution pour servir à l'histoire des paralysies-périphériques et spécialement de la névrite. Gaz. hebdomad. de méd. 1866.
6. Leyden, Ueber Poliomyelitis u. Neuritis. Deutsch. Archiv f. klin. Medicin. 1880.
7. Eichhorst, Neuritis acuta progressiva. Virchow's Archiv. 1877.
8. Joffroy, De la névrite parenchymateuse spontanée généralisée ou partielle. Archiv de physiol. 1879. S. 172.
9. Eisenlohr, C., Idiopathische subacute Muskellähmung u. Atrophie. Centralblatt f. Nervenheilkunde. 1879.
10. Erb, Bemerkungen über gewisse Formen der neurotischen Atrophie (sog. multiple degenerative Neuritis). Neurol. Centralbl. 1883.
11. Vierordt, Zur Frage vom Wesen der Bleilähmung. Archiv f. Psych. Bd. 18.
12. Brauer, Der Einfluss des Quecksilbers auf das Nervensystem des Kaninchens. Habilitationsschrift. Leipzig 1897.
13. Oppenheim u. Siemerling, Archiv f. Psychiatrie. Bd. XXVII. S. 98. 1887.
14. Nissl, Die Hypothese der specifischen Nervenzellenfunction.
    Nach einem auf der Jahresversammlung des Vereins Deutscher Irrenärzte zu Heidelberg am 18. Sept. 1896 gehaltenen Vortrag: „Ueber die Veränderungen der Nervenzellen nach experimentell erzeugten Vergiftungen", bearbeitet.
15. Derselbe, Mittheilungen zur pathолog. Anatomie des Dementia paralytica. Sonderabdruck aus d. Archiv f. Psychiatrie. Bd. XXVIII, Heft 3.
16. Derselbe, Ueber die sogenannten Granula der Nervenzellen. Separatabdruck aus Neurolog. Centralblatt. 1894. Nr. 19. 21. 22.
17. Derselbe, Ueber Rosin's neue Färbemethode des gesammten Nervensystems und dessen Bemerkungen über Ganglienzellen. Separatabdruck aus Neurolog. Centralblatt. 1894. Nr. 3 u. 4.

18. Derselbe, Mittheilungen zur Anatomie der Nervenzelle. Separatabdruck aus der Zeitschrift f. Psychiatrie. Bd. 50.
19. Derselbe, Kritische Fragen der Nervenzellen-Anatomie. Separatabdruck aus Neurolog. Centralblatt. 1896. Nr. 3 u. 4.
20. Derselbe, Ueber die Nomenclatur in der Nervenzellen-Anatomie und ihre nächsten Ziele. Separatabdruck aus Neurolog. Centralbl. 1895. Nr. 2 u. 3.
21. Derselbe, Der gegenwärtige Stand der Nervenzellenanatomie u. Pathologie. Sonderabdruck aus dem Centralblatt für Nervenheilkunde und Psychiatrie. Januarheft 1895.
22. Derselbe, Ueber experimentell erzeugte Veränderungen an den Vorderhornzellen des Rückenmarks bei Kaninchen mit Demonstration mikroskopischer Präparate. Separatabdruck aus d. Zeitschr. f. Psychiatrie. Bd. 48.
23. Derselbe, Die Beziehung der Nervenzellensubstanzen zu den thätigen, ruhenden u. ermüdeten Zellzuständen. Separatabdruck aus der Zeitschrift f. Psychiatrie. Bd. 52.
24. Derselbe, Ueber die Veränderungen der Nervenzellen nach experimentell erzeugter Vergiftung. Neurol. Centralblatt. 1896. S. 947.
25. Derselbe, Ueber die Veränderungen der Ganglienzellen am Facialiskern des Kaninchens nach Ausreissung des Nervens. Allgemeine Zeitschrift für Psychiatrie. Bd. 48.
26. Derselbe, Ueber den Zusammenhang von Zellstructur und Zellfunction in der centralen Nervenzelle. Tagebl. der 61. Vers. Deutscher Naturf. u. Aerzte. Cöln 1888. S. 194.
27. Marchand, Ueber eine eigenthümliche Erkrankung des Sympathicus der Nebennieren und der peripheren Nerven. Virchow's Archiv Bd. 81.
28. Oppenheim, Beiträge zur Kenntniss der multiplen degenerativen Neuritis. Neurolog. Centralblatt 1885.
29. Francotte, Contribution de la névrite multiple. Révue de médecine. 1886.
30. Rosenheim, Zur Kenntniss der acuten infectiösen Neuritis. Archiv f. Psychiatrie. Bd. XVIII.
31. Senator, Ueber acute multiple Myositis bei Neuritis. Deutsche med. Wochenschrift 1888.
32. Gombault, Sur l'état des nerfs périphériques dans un cas de myopathie progressive. Arch. de médec. expériment. 1889.
33. Müller, Ein Fall von multipler Neuritis. Archiv f. Psychiatrie. Bd. XIV. 1883.
34. Déjerine et Sollier, Nouvelles recherches sur le tabès péripherique. Arch. de médec. experim. 1889.
35. Sakaky, Ueber einen Fall von Tabes dorsalis mit Degeneration der peripherischen Nerven. Archiv f. Psychiatrie. Bd. XI. 1884.
36. Joffroy et Achard, Gangrène cutanée du gros arteil chez un ataxique. Archiv de méd. experim. 1889.
37. Lenhossék, Der feinere Bau des Nervensystems im Lichte neuester Forschungen. Berlin 1895.
38. Marinesco, Ueber Veränderung der Nerven und des Rückenmarks nach Amputationen. Neurolog. Centralblatt. 1892.
39. Redlich, Zur Kenntniss der Rückenmarksveränderungen nach Amputationen. Centralblatt für Nervenheilkunde. 1893.
40. Forel, Einige hirnanatomische Betrachtungen und ihre Ergebnisse. Archiv f. Psychiatrie. Bd. XVIII. 1886.

41. Derselbe, Ueber das Verhältniss der experimentellen Atrophie u. Degenerationsmethode zur Anatomie u. Histologie des Centralnervensystems. Züricher Festschrift. 1891.
42. Darkschewitsch, Ueber die Veränderungen in dem centralen Abschnitt eines motorischen Nerven bei Verletzung des peripheren Abschnittes. Neur. Centralblatt. 1892.
43. Bregmann, Ueber experimentelle aufsteigende Degeneration motorischer und sensibler Hirnnerven. Arbeiten aus d. Institut f. Anatomie und Physiologie d. Centralnervensystems an der Wien. Universität 1892.
44. C. Mayer, Beitrag zur Kenntniss der aufsteigenden Degeneration motorischer Hirnnerven. Jahrbücher für Psychiatrie. Bd. XII.
45. Goldscheider, Zur allgemeinen Pathologie des Nervensystems. Berl. klin. Wochenschrift 1884. Nr 18 u. 19.
46. Goldscheider u. Flatau, Beiträge zur Pathologie der Nervenzelle. Fortschritte d. Medicin. 1897.
47. Juliusburger, Bemerkungen zur Pathologie der Ganglienzelle. Neurol. Centralblatt 1896. S. 386.
48. Ramon y Cajal, Die Structur des nervösen Protoplasma. Monatsschrift für Psychiatrie u. Neurologie. Bd. I. 1897.
49. Rosenstein, Zur Kenntniss der acuten infectiösen multiplen Neuritis. Archiv f. Psychiatrie Bd. XVIII. S. 803.
50. Edinger, Eine neue Theorie über die Ursachen einiger Nervenkrankheiten, insbesondere der Neuritis und der Tabes. Sammlung klin. Vorträge. Nr. 106.

# XII.

## Ueber Epilepsia choreica.

Von

**Prof. W. v. Bechterew**

in St. Petersburg.

Das Verhältniss der Chorea zu den allgemeinen Krampfneurosen, der Hysterie und Epilepsie, entbehrt noch heute einer genaueren Präcisirung. Schon den älteren Aerzten war ein gewisser Zusammenhang zwischen der Hysterie und der gewöhnlichen Chorea nicht unbekannt. Man bezeichnet letztere Krankheitsform zum Unterschiede von der Chorea chronica Hungtingtoni gegenwärtig als Chorea Sydenhami. Bei der Chorea Sydenhami zeigen die Kranken selbst, aber auch deren Eltern häufig gewisse Anzeichen von Hysterie. Ja einige Autoren sprechen von einer Chorea hysterica als einer besonderen Varietät dieses Leidens. Wo aber im Verlaufe der Chorea keine ausgeprägten Hysteriesymptome auftreten, wird manchmal — auch bei Kindern [1]) — Hemianästhesie und Ovarie wahrgenommen, Erscheinungen die von der Charcot'schen Schule zu den constanten Merkmalen der hysterischen Neurose gerechnet werden. Andererseits wird man hin und wieder bei den Eltern Hysterischer Chorea nachweisen können. Kurz, Alles weist mit Bestimmtheit darauf hin, dass viele Fälle von Chorea Sydenhami unmittelbar oder auf hereditärer Grundlage mit Hysterie zusammenhängen.

Nicht so die erwähnte zweite Abart der Krankheit, die Chorea chronica Hungtingtoni. Es liegen bisher nur spärliche Beobachtungen vor, doch scheint es, dass hier ein bestimmtes Verhältniss zwischen Chorea und Hysterie nicht gegeben ist. Huet [2]), der dieser Krankheit eine Monographie gewidmet hat, vermochte weder in selbst beobachteten, noch in den litterarisch bekannt gewordenen Fällen von Chorea Hungtingtoni eine hysterische Belastung zu ermitteln, und auch bei den Kranken selbst wurden Anzeichen einer hysterischen Neurose ver-

1) P. Marie, Progr. méd. 1896. S. 39.

2) Huet, De la chorée chronique. Paris 1888—1889.

misst. Störungen der Sensibilität kommen im Verlaufe der chronischen Chorea nur ausnahmsweise vor; in den wenigen Fällen, wo solche verzeichnet wurden, erschwerten gleichzeitig vorhandene höhere Grade von Geistesschwäche die Beurtheilung der Angaben.

Noch unzureichender sind unsere Kenntnisse von den Beziehungen der Chorea, namentlich aber ihrer chronischen Formen, zu der Epilepsie. Nach den Beobachtungen Huet's über wiederholtes Vorkommen von Epilepsie in der Verwandtschaft Choreakranker würden diese Beziehungen als hereditärer Art zu denken sein. Die Mutter einer seiner Choreakranken hatte Jahre lang an Epilepsie gelitten. In einem anderen Falle bestand in der mütterlichen Linie Chorea, in der väterlichen Epilepsie. Einige Choreakranke wurden hin und wieder von Epilepsiezufällen heimgesucht. Im Ganzen gehören aber Fälle von der letztgenannten Art zu den grossen Seltenheiten. Von sechszehn Beobachtungen führt Huet zwei an, wo Monate oder Jahre vor dem Ausbruche der Krankheit epileptische Anfälle aufgetreten waren. In einem Falle hatten sie anscheinend durch 18 Monate angedauert, ehe Chorea sich hinzugesellte, setzten mit dem Eintritte in die Hospitalbehandlung aus und wiederholten sich während der darauffolgenden zehn Monate nicht mehr. In dem zweiten Falle setzte zwei Jahre vor dem Beginn der Chorea eine langdauernde Epilepsie ein. Hier wie dort handelte es sich um Spätformen der Epilepsie.

Eine ähnliche Coincidenz von Epilepsie und Chorea chronica beobachtete Hoffmann[1]). Erstere hatte sich hier im Kindesalter entwickelt, letztere schloss sich ihr nach einiger Zeit, aber noch im Verlaufe des schulpflichtigen Alters, also früher als in der Norm, an. Ein anderer von diesem Autor beobachteter Patient wurde viele Jahre nach dem Ausbruch seiner Chorea epileptisch; weder seine Mutter, noch seine beiden Geschwister hatten je an Chorea gelitten, wohl aber an später Epilepsie. Der in Rede stehende Fall unterscheidet sich übrigens durch einige Besonderheiten, so durch das Auftreten atrophischer Stellen an den Händen, von dem gewöhnlichen Bilde der chronischen Chorea und wird daher von manchen Autoren in anderer Weise beurtheilt.

In den angeführten Fällen, wo beide Krankheiten gleichzeitig verlaufen, tritt nichts Wesentliches hervor, was auf einen inneren Zusammenhang derselben hinweisen würde. Sie bestehen vielmehr gewissermaassen unabhängig von und neben einander in dem nämlichen Organismus. Es finden sich auf der anderen Seite aber auch Fälle, in denen ein derartiger Zusammenhang zwischen Chorea und Epilepsie nicht von der Hand zu weisen ist, indem die Intensität des einen Leidens in umge-

1) Virchow's Archiv. Bd. III. 1888. S. 832.

gekehrtem Verhältniss zu der Intensität der gleichzeitig bestehenden anderen Affection zu- und abnimmt. Eine solche Vergesellschaftung choreaartiger Zuckungen mit dem Bilde der Epilepsie wird durch den folgenden Fall illustrirt.

Patient, 21 Jahre alt, Bäcker, aus dem Bauernstande, griechisch-orthodox, unverheirathet, wohnhaft im Gouvernement und Kreis Nowgorod.

Der Vater des Pat. treibt durch mehr als 20 Jahre fast ununterbrochen starken Alkoholmissbrauch, ist reizbar und aufbrausend, 46 Jahre alt, im Uebrigen gesund. Die 43 Jahre alte Mutter des Pat. leidet an einem Magenkatarrh. Eine überlebende 17jährige Schwester des Pat. ist stets gesund gewesen; eine andere Schwester und ein Bruder sind im Kindesalter gestorben.

Von stattgehabten Kinderkrankheiten ist dem Pat. nichts bekannt, nur hat im Alter von vier Jahren durch 2—3 Wochen eine Schwellung der Unterkieferdrüsen bestanden. Krämpfe jedoch sind nicht vorgekommen. Gehen und sprechen lernte Pat. zu der gewöhnlichen Zeit, wann? wird nicht näher angegeben. Im Alter von sieben Jahren bezog Pat. die Volksschule, die er mit Erfolg besuchte und mit Auszeichnung beendete. Hier zeigten sich, als Pat. auf Geheiss des Lehrers in knieender Stellung verharren musste, zum ersten Mal Zuckungen in den Händen und alsbald auch im Rumpfe. Dies erreignete sich im Jahre 1888. Ein Jahr später (1889) wurde, als Pat. draussen in der Sonnenhitze geschlafen hatte, ein epileptischer Anfall beobachtet. Nach Angabe der Mutter des Pat. sollen nächtliche epileptische Anfälle schon in der Kindheit vorgekommen sein, aber so selten, dass sie keinerlei Besorgniss einflössten. Pat. vermag sich derselben nicht zu erinnern. Im Jahre 1890 hatte Patient einen zweiten Anfall. Die folgenden wiederholten sich sodann in immer kürzeren Intervallen, zunächst nach je drei Monaten, dann jeden Monat einmal, schliesslich vom Jahre 1894 fast allwöchentlich, und zwar meist im Schlafe, so dass der stattgehabte Anfall erst am folgenden Morgen durch ein Gefühl der Zerschlagenheit dem Pat. zum Bewusstsein kam. Zunächst stellen sich jedesmal Zuckungen ein, die bis zum Eintritte des Anfalles stetig an Intensität zunehmen. Während stärkerer Zuckungen hat Pat. besondere auraartige Empfindungen in den Fingern der linken Hand. Manchmal konnte der Anfall nach Angabe des Pat. durch Umschnüren oder durch Reiben der Extremität hintangehalten oder auch ganz sistirt werden. Wenn diese Mittel versagen, so breiten sich die erwähnten, in den Fingern beginnenden abnormen Empfindungen nach oben hin, bis zum Kopfe aus, worauf unter Schwinden des Bewusstseins die eigentlichen Krämpfe in der Extremität einsetzen. Nach Ablauf des Anfalles lassen die choreaartigen Zuckungen für einige Zeit nach.

Mit der Zeit verbreiteten sich die Zuckungen über immer ausgedehntere Körpergebiete. Anfänglich auf die Hände beschränkt, traten sie späterhin an den unteren Extremitäien, dann am Gesicht, schliesslich am ganzen Körper auf. Schwere Störungen bereiten dem Pat. die Zuckungen in den Beinen: häufig stürzt er mit dem Gefühl, als würde er an den Knieen von einem Stoss getroffen, zu Boden. Pat. klagt über Kopfschwindel mit kurzdauerndem Bewusstseinschwund. — Am 24. Januar wird Pat. in die Klinik aufgenommen.

In seiner Lebensweise hat sich Pat. stets maassvoll verhalten. Weder

Masturbation — von einer kurzen Periode während des Schulbesuches abgesehen —, noch Excesse in Baccho et Venere, noch Ueberanstrengungen haben stattgefunden. Syphilis wird nicht zugegeben. Pat. hat im Allgemeinen in guten Verhältnissen gelebt.

Status praesens. Pat. ist von mittlerer Grösse, von mässigem Körperbau und Ernährungszustand. Hautdecken rein, nirgends Geschwüre, Exantheme, Narben oder Flecke wahrnehmbar. Knochen- und Muskelsystem normal entwickelt. Die Gelenke functioniren normal. Drüsen nicht durchzufühlen. Am Schädel keine merklichen Asymmetrien, abnorme Höcker, Narben oder Schmerzpunkte. Form und Beweglichkeit der Wirbelsäule wie in der Norm; die Wirbel bei Percussion derselben nicht empfindlich. Die inneren Organe (Leber, Niere, Milz), sowie Magendarmkanal ohne nennenswerthe Veränderungen. Herzthätigkeit gut, Herztöne rein, Puls regelmässig, voll, 76 in der Minute. An den Lungen normaler Auscultations- und Percussionsbefund. Die Sprache des Patienten zu Zeiten abgebrochen, wie stotternd. Die Unterbrechungen der Sprache fallen mit Zuckungen in anderen Körpertheilen zeitlich zusammen.

Der Gang zu Zeiten ganz normal, zu Zeiten treten Krämpfe und Zuckungen in den Beinen auf und dann fällt der Kranke wie geknickt zu Boden (s. oben). Die passive Beweglichkeit geht normal vor sich. Der Muskeltonus etwas erhöht. Muskelkraft der rechten Hand 90 Pfd., der linken 80 Pfd. Romberg'sches Phänomen nicht vorhanden. Leichtes Zittern der gestreckten Finger. Zuckungen sind über den ganzen Körper verbreitet. Sie treten ohne Pausen, ruckweise, unabhängig vom Willen auf, erscheinen von unregelmässigem blitzartigem Charakter und nehmen bei willkürlichen Bewegungen und seelischen Erregungen zu, derart, dass der Kranke im Gehen, Sitzen und Stehen erheblich behindert ist. Gleichzeitig bestehen epileptische Anfälle mit 5—7 Minuten anhaltenden, allgemeinen Körperconvulsionen und mit starker Herzpalpitation im Verlaufe der Aura. Hautreflexe erhöht, besonders wenn der Körper des Pat. unerwartet berührt wird. Auch die Sehnenreflexe deutlich verstärkt, namentlich der Kniereflex. Fussphänomen nicht vorhanden.

Die Sensibilität ist in allen ihren Qualitäten unverändert, an symmetrischen Stellen keine Differenzen nachweisbar. Nirgends abnorme Empfindungen, nirgends Schmerzhaftigkeit. Keine Störungen des Muskelgefühls. Es besteht vasomotorischer Dermographismus.

Nach Anwendung hypnotischer Suggestionen schläft Pat. ruhiger, die Zuckungen erscheinen danach während vieler Stunden erheblich schwächer. Der Zustand des Kranken bleibt im Verlaufe seines langdauernden Aufenthaltes in der Klinik stationär.

Die vorliegende Beobachtung hat wenig Aehnlichkeit mit den meisten bisher beschriebenen Fällen von Chorea-Epilepsie. Es handelt sich hier nicht nur um einfache Coincidenz beider Krankheiten, sondern um einen wahren Zusammenhang zwischen Epilepsie und choreaartigen Gliederconvulsionen. Dieser Zusammenhang kommt in dem Verlauf der Krankheit insofern zum Ausdruck, als die Zuckungen bei dem Herannahen eines epileptischen Anfalles allmählich an Stärke zunehmen, nach Ablauf derselben aber eine Zeit lang aussetzen, um sodann bis zum

nächsten Anfall intensiver zu werden. Verzögert sich der Eintritt des epileptischen Anfalles aus irgend welchen Gründen, so gelangen die Zuckungen zu ausserordentlicher Entwicklung. Der Anfall selbst stellt sich nur als eine mit Verlust des Bewusstseins einhergehende Exacerbation der Choreaconvulsionen dar. Stärkere epileptische Anfälle vermögen die Intensität der Zuckungen erheblich herabzusetzen.

Die Chorea erscheint hier sonach nicht als blosse Complication der Epilepsie, sondern steht mit ihr unmittelbar in ursächlichem Zusammenhang. Beide Erscheinungen entspringen gewissermaassen der nämlichen centralen Reizung. Eine nähere Betrachtung zeigt, dass in dem vorhin mitgetheilten Fall Epilepsie das primäre oder Grundleiden darstellt. Schon im frühen Kindesalter war der Pat. epileptisch gewesen, noch ehe Erscheinungen von Chorea bestanden. Späterhin wurde die Epilepsie für einige Zeit latent, um bei Gelegenheit einer längeren Einwirkung directer Sonnenstrahlen von Neuem zu erwachen. Kurz vor diesem Ereigniss aber waren im Anschluss an einen stärkeren moralischen Affect zum ersten Mal krampfartige Zuckungen und Stösse im Körper aufgetreten, die mit der Zeit allmählich ausgiebiger wurden.

Im Hinblick auf die nahen Beziehungen der geschilderten Zuckungen zu dem epileptischen Anfall möchte ich für die in Rede stehende Krankheitsform die Bezeichnung Epilepsia choreica vorschlagen. Es würde sich hier also um eine besondere Varietät der Epilepsie handeln, bei welcher zwischen Choreazuckungen und epileptischem Anfall ein ähnliches gegenseitiges Verhältniss obwalten würde, wie bei der partiellen Epilepsie Kojewnikow's zwischen den continuirlichen Zuckungen und dem epileptischen Krampfanfalle.

Es fragt sich nun, wie jene Vergesellschaftung choreaartiger Zuckungen mit Epilepsie zu erklären sei? Liegt eine gemeinschaftliche pathologisch-anatomische Grundlage vor? Oder stehen beide Krankheiten in irgend einem anderen Verhältnisse zu einander?

Ein Umstand verdient hier vor Allem Berücksichtigung. Wir wissen nach den in meinem Laboratorium ausgeführten genauen und umfassenden Untersuchungen von Todorski[1]) und Borischpolski[2]), dass der epileptische Anfall von starken Hirncongestionen begleitet wird, die augenscheinlich in einer weitgehenden Contraction der Körpergefässe ihre Ursache haben. Man darf hiernach den Eintritt des epileptischen Anfalles auf eine durch einen allgemeinen vasomotorischen Spasmus bedingte, also secundäre active Gehirnhyperämie zurückführen.

1) Wratsch 1895. Nr. 25; Medic. Obosrenje 1894. No. 10. Vgl. auch Bechterew, Neurol. Centr. 1894. S. 834.

2) Obosrenje Psichiatrii 1897. No. 6, und Inaug.-Dissert. S. Petersburg 1896 (russisch).

Nun können aber so auffallende Alterationen des Blutumlaufes, wie sie dem epileptischen Anfalle zu Grunde liegen, nicht stattfinden, ohne dass jedenfalls eine gewisse Schädigung der Ernährung der Gehirnsubstanz die Folge wäre. Dies wird in manchen Fällen zu dauernden geweblichen Veränderungen, insbesondere in der Hirnrinde und in den Meningen, Anlass geben, Veränderungen die ohne Frage geeignet sind, einer mehr oder weniger andauernden Entwicklung choreaartiger Convulsionen in den verschiedenen Körpertheilen Vorschub zu leisten. Auch die der Stärke der epileptischen Anfälle parallel gehenden Schwankungen der Intensität jener Zuckungen setzen der Erklärung keinerlei Schwierigkeiten entgegen. Denn es ist nur natürlich, dass entsprechend dem dem epileptischen Anfalle voraufgehenden allmählichen Ansteigen der Rindenerregbarkeit die Zuckungen nach und nach an Intensität gewinnen; nach dem Anfall hingegen, wo ja den physiologischen Ermittelungen zufolge der Reizzustand der Rinde bis zu einem gewissen Grade nachlässt, können die Zuckungen vorübergehend entweder zu völligem Stillstande kommen oder doch mehr oder weniger an Ausgiebigkeit verlieren.

# XIII.

Aus der medicinischen Universitätspoliklinik zu Strassburg i. E.
(Director Prof. Kohts).

## Zur Pathologie der Hemiplegien im Gefolge des Keuchhustens.

Von

**Dr. med. Hans Luce.**

ehem. Assistent der med. Poliklinik,
„z. Z. Assistent am Neuen Allgem. Krankenhause Hamburg".

Beobachtungen über Hemiplegien im Kindesalter, welche während oder unmittelbar nach einem Keuschhustenanfall sich einstellten, gehören in der pädiatrischen Literatur nicht mehr zu den Seltenheiten. Auch die Autoren der betreffenden Artikel in den gangbaren Lehr- und Handbüchern, Henoch, Baginsky, Steffens, wissen sämmtlich aus eigener Erfahrung einschlägige Beobachtungen mitzutheilen.

Auf das im Verhältniss zu der Häufigkeit der Krankheit immerhin seltene Ereigniss der Keuschhustenhemiplegie mit ihrer relativ guten Prognose mag es zurückzuführen sein, dass dieser gesicherten klinischen Thatsache nur verschwindend wenige pathologisch-anatomische Befunde gegenübergestellt werden können. Die Mehrzahl der Autoren hat gemeint, mit Rücksicht auf die beim Keuchhusten so häufig erfolgenden Blutungen in das Bindegewebe der Augenlider, der Conjunctiven, aus der Nase, den Ohren könne man hier wohl mit Sicherheit Gehirnblutung annehmen.

Von neueren Arbeiten, die sich mit dieser Frage beschäftigt haben, will ich nur diejenige von Theodor[1]) erwähnt haben, der — unter Mittheilung von zwei eigenen Beobachtungen — es ohne Weiteres für eine selbstverständliche Thatsache hält, dass die Keuchhustenhemiplegien ihren Ursprung den in ihrer anatomischen Realität doch bis zur Stunde für diese Infectionskrankheit überhaupt noch ganz problematischen Kapselblutungen verdanken, und der die merkwürdige Behauptung aufstellt, dass die Apoplexie nicht durch die intravenöse Blutdrucksteigerung, sondern durch die im arteriellen System auftretenden Blutdruckschwankungen hervorgerufen würde.

Diese Behauptung ist falsch, weil sie nach der physikalisch-physiologischen wie nach der pathologisch-anatomischen Seite hin Unrichtigkeiten enthält. Ich halte es für überflüssig hier des weiteren auszuführen, dass die im Keuchhustenparoxysmus sich geltend machende intravenöse Drucksteigerung im Gegentheil eher eine subnormale Füllung der Herzkammern mit Blut zur Folge hat, dass dementsprechend der arterielle Blutdruck sinken muss, dass ferner bekanntermaassen [2]) — mit Ausnahme des kleinen Kreislaufs — auch die stärkste venöse Stauung nicht zu einer Drucksteigerung im correspondirenden arteriellen System Veranlassung giebt. Theodor's supponirte Druckschwankung findet also höchstens nach der negativen Seite hin statt. In zweiter Linie vernachlässigt die Annahme von Theodor die pathologisch-anatomische Thatsache, dass die Anatomen [3]) im jugendlichen Alter — bei dem völligen Fehlen von Arteriendegenerationen — Hirnhämorrhagien eigentlich nur bei chronischen Nierenerkrankungen mit Herzhypertrophie gesehen haben.

Hören wir nun, was die wenigen in der Literatur vorhandenen Sectionsprotokolle zu unserem Thema sagen!

Der viel citirte Cazin [4]) berichtet über seinen Fall wie folgt: „en pratiquant l'ablation de la calotte cranienne et en arrivant vers la bosse occipitale gauche, le marteau fait jaillir une grande quantité de sang noir, très diffluent, sans trace de caillots, le sang provient d'un épanchement considérable, ayant décollé la dure-mère immédiatement audessus de la fosse occipitale gauche. Il peut être évalué à 180 grammes environ; on ne peut retrouver le point où l'hémorrhagie avait eu sa source, en arrière à gauche il existe une dépression manifeste de la surface comprimée par l'épanchement de sang."

Derselbe Autor citirt als einzigen Parallelfall aus der französischen Literatur die Beobachtung Barrier's: „on a trouvé une hémorrhagie dans le côté droit de la cavité arachnoidienne".

Eine dritte Beobachtung ist die von Jacobson [5]); er sah einen 15 monatlichen Knaben mit Tussis convulsiva von einer typischen totalen linksseitigen Hemiplegie befallen werden; Exitus 24 Stunden nach Eintritt der Lähmung. Die Section constatirte das Fehlen eines cerebralen apoplectischen oder anders gearteten Herdes. Der Autor ist geneigt, seinen Fall in die Kategorie der Hemiplegien ohne anatomisches Substrat einzureihen, wie sie bereits mehrfach bei tuberculösen Individuen zur Beobachtung gekommen sind. Indessen zwingt meiner Ansicht nach der übrige Sectionsbefund (Bronchopneumonie — käsige Herde in der l. Spitze — Tuberculose der Bronchialdrüsen, miliare Tuberkel der Milz und Leber, Otitis media duplex suppurativa) durchaus nicht zu dieser Annahme und würde ich vielmehr geneigt sein,

das Auftreten der Hemiplegie in Zusammenhang mit dem Bestehen der Pertussis zu bringen.

So weit die Ausbeute der Literatur! Eine weitere einschlägige Beobachtung beizubringen, bin ich in der glücklichen Lage, und ist es mir eine angenehme Pflicht, meinem früheren Chef, Herrn Prof. Kohts, für die freundliche Ueberlassung des Falles auch an dieser Stelle meinen verbindlichsten Dank auszusprechen.

Der 5jährige Georg Hahn wurde am 22. Juni 1897 in die medicinische Poliklinik gebracht; nach Angabe der Mutter litt das Kind seit vier Wochen an Pertussis. Am 21. Juni trat, während das Kind gebadet wurde, ein Keuchhustenanfall anf. Das Gesicht wurde blau, dann traten plötzlich Krämpfe im Gesicht und am ganzen Körper auf und sofort nach der Herausnahme aus dem Bade wurde bemerkt, dass der linke Arm und das linke Bein gelähmt waren.

Ich constatirte hochgradigen Collaps, leichte Somnolenz, reichliches grobes, consonirendes Rasseln über allen Lungentheilen, besonders hinten über beiden Unterlappen. In Rückenlage sind Kopf und Augen in Zwangsstellung nach links gewandt. Typische linksseitige Hemiplegie incl. Facialis und Hypoglossus. Schmerzempfindung intact: auf Nadelstiche in die linke Körperhälfte verzieht der Knabe schmerzhaft die rechte Gesichtshälfte und macht energische Abwehrbewegungen mit dem rechten Arm. Er kann sitzen, aber nicht gehen und stehen. Während der Untersuchung ein typischer Keuchhustenparoxysmus ohne Krämpfe.

Sofortige Aufnahme in die Universitätskinderklinik. Dort wurde gleichfalls der obige Status erhoben und weiter beobachtet: Jeder Keuchhustenanfall ist begleitet von tiefem Coma und von klonischen Krämpfen der linken Gesichtshälfte und meist der linken Extremitäten; doch traten auch häufig gleichzeitig in den rechten Extremitäten klonische Zuckungen auf. Die linksseitige Halsmusculatur ist besonders stark afficirt, während des Krampfes extreme Linksdrehung des Kopfes, auch der linke Masseter während des Anfalles fest contrahirt. Auf Stechen mit der Nadel in die linke Körperhälfte träge, in die rechte prompte Reaction. Temp. 39,5.

23. Juni. Seit der Aufnahme 30 Anfälle. Déviation conjuguée. Hemiplegia totalis sin. persistirt. Krämpfe sind meist linksseitig, betheiligen aber auch öfters die rechte Körperhälfte.

Abends Exitus.

24. Juni Morgens $10^{30}$ Section (Privatdocent Dr. B. Schmidt). Aus dem Protokoll führe ich hier nur das Wesentliche und Interessirende an: Ueber dem linken Stirnbein in der Galea eine Sugillation. Gehirngewicht 1340 g. — In den Sinus frische Gerinnsel, Meningen venös injicirt. — Carotiden und Arteriae fossae Sylvii enthalten flüssiges Blut — Seitenventrikel in den Hinterhörnern erweitert. — Ependym chronisch verdickt, körnig. — 3. u. 4. Ventrikel normal. — Nirgends Blutungen oder Herde in der Rinde oder im Marklager der Hemisphären, ebensowenig im Hirnstamm und im obersten Cervicalmark, dagegen hochgradige Hyperämie der grauen Substanz. — Substanz der grossen Ganglien rosafarben, ohne Herde. Die Hirnsubstanz in toto hat zahlreiche Blutpunkte.

Anatomische Diagnose: Chronische Bronchiektasien — frische bron-

chopneumonische Herde mit Pleuritis fibrinosa. — Hypertrophie und Dilatation des rechten Ventrikels. — Fettige Degeneration des Myocard. — Hydrocephalus. — Chronische Ependymitis. — Venöse Hyperämie des Gehirns.

Der Hirnstamm, von den distalen Partien der Thalami optici abwärts bis zum oberen Halsmark einschliesslich wurde in Müller gehärtet, nach definitiver Alkoholhärtung in Celloidin eingebettet und eine grosse Anzahl von Schnitten aus den verschiedensten Höhen des Hirnstamms, besonders aus allen Gehirnkernregionen angefertigt, mit Delafield's Hämatoxylin und nach der Markscheidenmethode von Wolters-Kaes gefärbt. Ein kleines Stück aus dem Niveau der X. und XII. Kerne wurden nach Marchi's Methode behandelt.

Sämmtliche Markscheidenpräparate boten nach keiner Richtung hin irgendwie Abweichungen vom Normalen.

Auf den Hämatoxylinpräparaten imponirte vor allen Dingen die ganz colossale Hyperämie und Dilatation der Venen und Capillaren. Schon bei schwacher Vergrösserung kann man sehr gut erkennen, wie der ganze Querschnitt der Medulla oblongata von einem engmaschigen Netze feiner Capillargefässe durchzogen ist. Die Zahl der grösseren Gefässstämme erscheint in Folge der prallen Blutfüllung aller Gefässe relativ vermehrt. Auf keinem der vielen angefertigten Präparate konnten perivasculäre oder pericapilläre Blutungen nachgewiesen werden. Auch die Gefässwandungen zeigten überall einen völlig normalen Charakter, weder Verdickungen noch eine Kernvermehrung in ihren einzelnen Schichten.

Auf den Marchi-Schnitten aus der Höhe der X. und XII. Kerne sieht man bei mittelstarker Vergrösserung eine spärliche, aber deutliche diffuse, feine, schwarze Körnung des Gewebes: sie ist ziemlich gleichmässig über den ganzen Gewebsquerschnitt vertheilt und lässt in ihrer Vertheilung keinerlei Prädilection für einen bestimmten Faserabschnitt erkennen. Bei starker Vergrösserung constatirt man, dass die feine schwarze, durchaus nicht reichliche Körnung zum allergrössten Theil in der Markscheide der Nervenfasern liegt, zum weitaus kleineren Theil zwischen den Nervenfasern.

Die Körner liegen in den Nervenfasern so, dass entweder nur ein feines schwarzes Korn in dem Markscheidenring vorhanden ist, oder dass ein grösseres oder kleineres Segment der Markscheidenperipherie total oder in Form von grösseren Bröckeln und Schollen schwarz gefärbt ist und sich scharf abhebt von dem gelbbraunen Rest des Markscheidenrings. Ab und zu findet sich auch einmal eine Nervenfaser, bei welcher der Markscheidenring in toto geschwärzt, etwas gequollen ist und wo der dazugehörige Axencylinder wie erdrückt erscheint. Doch sind Fasern von dieser Provenienz im Allgemeinen selten aufzufinden. An den austretenden X. und XII. Wurzeln, an den transversalen Fasern der Medulla oblongata, den Fibrae arcuatae internae und externae, der Olivenfaserung, die auf dem Schnitt in ihrem ganzen Verlauf sichtbar sind, sind die Marchi-Körnungen in charakteristischer rosenkranzförmiger Form angeordnet, doch soll nochmals ausdrücklich hier betont werden, dass eine massige, compacte Degeneration nicht vorliegt; rein qualitativ geurtheilt, ist die Thatsache der Marchi-Degeneration des Nervenmarks bei unserem Präparate absolut sicher, rein quantitativ abgeschätzt, muss man sagen, dass die Degeneration sich jedenfalls erst in der ersten

Phase ihrer Entwicklung befindet. Die Zellen der X. und XII. Kerne selbst zeigen keinerlei erkennbare Veränderungen.

Die Beobachtung Jacobson's wie meine eigene führen also zu dem überraschenden Ergebniss, dass die im Gefolge des Keuchhustens acut einsetzenden Hemiplegien durchaus nicht durch eine Blutung in die innere Kapsel oder in die Meningen der Convexität bedingt zu sein brauchen, wie man nach klinischen Analogien postuliren sollte und auch, wie wir gesehen haben, postulirt hat. Unsere Keuchhustenhemiplegie wäre demnach auf eine Stufe mit denjenigen Hemiplegien zu stellen, deren Auftreten man, ohne dass post mortem ein entsprechender Herd im Gehirn sich gefunden hätte, bereits häufiger bei der Tuberculose, der Pneumonie, der puerperalen Sepsis, der Urämie, der Arteriosklerose mit oder ohne Schrumpfniere, der chronischen Bleivergiftung, der Carcinomkachexie beobachtet hat.

Natürlich ist durch das vorliegende spärliche anatomische Material noch absolut nicht bewiesen, dass beim Keuchhusten nicht auch einmal eine Blutung in die innere Kapsel die Ursache der Hemiplegie sein kann. Die Fälle von Cazin-Barrier liefern ja den stricten Beweis, dass die im Hustenparoxysmus sich geltend machende intravenöse Drucksteigerung eine echte Rupturblutung zur Folge haben kann. Gefässwandveränderungen sind durchaus keine Conditio sine qua non zum Zustandekommen derartiger meningealer Apoplexien: die Fälle von acut entstandener Sinusthrombose mit nachfolgender meningealer Apoplexie beweisen das. Auch erreicht im Keuchhustenanfall die Drucksteigerung offenbar die denkbar höchsten Grade, höhere, als im Allgemeinen bei der Sinusthrombose vorliegen dürften, weil alle Wurzeläste der Vena cava superior, welche die Blutabfuhr aus dem Gehirn besorgen, die intracranialen wie die extracranialen collateralen Abzugskanäle (Venae jugul. int. et ext., faciales communes, vertebrales) doch wenigstens momentan gleichmässig von der Drucksteigerung betroffen werden. Indessen halte ich es aus dem gleichen Grunde — eben wegen des Fehlens von zu Blutungen prädisponirender Gefässwanddegenerationen und wegen der allgemeinen Drucksteigerung, die nicht eine umschriebene Gefässprovinz, sondern die Gesammtheit der Capillargebiete trifft — für äusserst unwahrscheinlich, dass durch den Hustenparoxysmus eine isolirte Blutung in einem bestimmten Gehirnabschnitt, also z. B. eine auf die Gegend der Capsula interna beschränkte Blutung gesetzt und dadurch eine Hemiplegie erzeugt werden kann, es müsste denn durch einen entsprechenden anatomischen Befund der Gegenbeweis geliefert werden.

Einstweilen ist der Beweis nur dafür als erbracht anzusehen, dass die Gehirnblutungen beim Keuchhusten entweder in der Form von

meningealen Apoplexien*) auftreten oder in Form von multiplen capillären Hämorrhagien in die Gehirnsubstanz. Als Beleg für die letztere Thatsache citire ich aus der mir zugänglichen Literatur die Beobachtung Strümpell's[6]), „bei welcher der Tod unter schweren nervösen Erscheinungen (Convulsionen, Coma) eintrat. Bei der Section fanden sich sehr zahlreiche capilläre Hämorrhagien im Gehirn".

Ferner erwähne ich den Fall von Bidal, der ein 5jähriges Mädchen betraf, das seit zwei Jahren an epileptischen Anfällen litt. (Schwerer Keuchhusten. Pneumonie. Epileptische Anfälle. Erstickung. Auf Querschnitten des Gehirns und Rückenmarks erscheint die graue Substanz nur hyperämisch, während die weisse von stecknadelknopf- bis weizenkorngrossen Blutergüssen reichlich durchsetzt war.)

Ausdrücklich möchte ich noch einmal erwähnt haben, obgleich ich eine sehr grosse Anzahl von Präparaten aus den verschiedensten Höhen des Hirnstammes speciell auf das Vorhandensein von Gefässwanddegenerationen und perivasculären Blutungen untersucht habe, dass mir auch nicht ein Präparat unter die Hände gekommen ist, auf dem ich eine solche perivasculäre Hämorrhagie, geschweige denn eine pathologisch veränderte Gefässwand hätte constatiren können: sie alle zeigten nichts Anderes, als den bereits oben erwähnten Befund hochgradigster venöser und capillärer Hyperämie und Dilatation.

Wenn wir somit durchaus keinen Grund haben, zur Erklärung der Hemiplegie für unseren Fall eine etwa mikroskopisch übersehene capilläre Blutung in die innere Kapsel zu postuliren, ganz abgesehen davon, dass es noch zu beweisen bliebe, dass eine quantitativ so geringe Blutung eine Hemiplegie auszulösen vermag, so finden wir andererseits bei genauerer Durchsicht schon in unserer Krankengeschichte eine Incongruenz der klinischen Thatsachen, die von vornherein den Zweifel an einer materiellen Läsion der inneren Kapsel wachrufen muss. Wir haben zwar in unserem Fall eine Hemiplegie, aber diese Hemiplegie wird in häufigen Intervallen abgelöst von klonischen Krämpfen der gelähmten, in schwächerem Maasse auch der nicht gelähmten Körperhälfte. Schon daraus folgt zur Evidenz, dass die halbseitige Lähmung nicht durch eine materielle Läsion der innern Kapsel, des Hirnschenkels, der Brücke bedingt sein kann, mag dieselbe nun direct oder indirect durch Fernwirkung des Herdes die Pyramidenbahnen tangirt haben. Vielmehr kann es sich in unserem Fall nur um eine Rindenlähmung gehandelt haben, nach Analogie derjenigen passageren Hemi-

*) Der Fall von Dauchez (Progrès méd. XII. 27. S. 548. 1884) beweist, dass die meningeale Apoplexie dabei die Rinde direct durch die Blutung in Mitleidenschaft ziehen kann.

plegien, die wir bei der Jackson'schen Epilepsie so häufig im Gefolge eines Insultes auftreten sehen. Bei dieser Krankheitsform wird die postepileptische Hemi- bezw. Monoplegie als der Ausdruck eines relativen Erschöpfungszustandes der Rindencentren aufgefasst: mit Rücksicht auf die Combination von Reiz- und Lähmungserscheinungen erscheint auch für unseren Fall die Annahme in hohem Grade wahrscheinlich, dass die Hemiplegie cortical bedingt war.

Welcher Art der auslösende Reiz gewesen ist, dürfte bei der Keuchhustenhemiplegie unschwer zu errathen sein.

Es ist ohne Weiteres verständlich, dass aus der Häufung der Hustenparoxysmen eine empfindliche Schädigung des irritablen Kindergehirns resultiren muss. Jeder Anfall wirkt so zu sagen wie eine acute $CO_2$-Intoxication, wiederholen sich die Anfälle des Oefteren, so befinden sich die Rindenzellen gleichsam in chronischer $CO_2$-Narkose, und schliesslich kommt es durch Summation der immer aufs Neue einwirkenden $CO_2$-Reize zur Entladung mit nachfolgender Erschöpfung (Lähmung) in der psychomotorischen Sphäre.

In zweiter Linie involvirt jeder Keuchhustenanfall eine schwere Circulationsstörung, eine Blut und Lymphstauung, eine Stase, ein Oedem, die für den Ernährungzustand der nervösen Gewebe wie für die functionelle Integrität der Rindenzellen nicht gleichgültig sein können. Dazu kommt, dass die cerebrale Ernährungsstörung eine Steigerung noch erfährt durch die Reduction des allgemeinen somatischen Ernährungszustandes, der die Kinder in Folge der Abnahme der Appetenz bei einem einigermaassen schweren Keuchhusten nur allzu leicht verfallen.

Die Störung der Rindenfunction kommt bei Pertussis klinisch ja genügend zum Ausdruck in der häufig zu beobachtenden Somnolenz der Kinder während und nach einem Anfall. Billard[7]) beobachtete im Anfall temporären Bewusstseinsverlust. Steffens[7]) erwähnt ein kurzdauerndes Aufhören der Herzthätigkeit, einen passageren Verlust des Sehvermögens; er erinnert an den Fall von Sebregondi, dessen kleine Kranke während jedes Anfalles das Sehvermögen verlor, und beschreibt selbst einen Fall, wo ein achtjähriges Mädchen im Hustenparoxysmus schlecht sah und wo dieses undeutliche Sehen während der ganzen Krampfperiode andauerte. Troitzky[7]) theilt einen Fall mit, wo ein zweijähriges Kind nach jedem Paroxysmus in einen schlafartigen Zustand versank; später traten Anfälle von Somnolenz mit Cyanose, kleinem Pulse und Cheyne-Stockes auf, weiterhin kam es zu eklamptischen Anfällen, das Kind wusste, — bei normalem Augenhintergrund — die optischen Eindrücke nicht richtig zu deuten. In einem zweiten Fall desselben Autors wurden sensorisch-aphasische Störungen beobachtet bei normalem Trommelfellbefund. Finlayson's Kranke litt

an Hemiplegia dextra und motorischer Aphasie, wenige Tage nach Eintritt der Hemiplegie kam es zu Convulsionen und drei Wochen nach Einsetzen der Symptome war jede Spur der Aphasie und der Lähmung verschwunden. In Fritzsche's[9]) feiner Beobachtung wird berichtet, dass nach einem durch Sopor und Convulsionen ausgezeichneten Prodromalstadium von fünftägiger Dauer die zweijährige Patientin motorisch aphasisch war und ausserdem die exquisiten Symptome optischer und akustischer Seelenblindheit darbot, zu denen sich später noch Hemianästhesie hinzugesellte.

Aus dieser reichen Casuistik geht einmal hervor, dass die Grosshirnrinde in erheblichem Maasse durch die Pertussisanfälle in Mitleidenschaft gezogen werden kann, und zweitens, dass die Rindenläsion dabei sehr wohl eine blos partielle sein kann, indem nur einzelne Rindenfelder gelähmt werden, andere dagegen verschont bleiben. Den Einwand, dass für alle diese Fälle nach Analogie der Befunde von Cazin und Barrier eine meningeale Blutung zu postuliren sei, möchte ich aus dem Grunde nicht für stichhaltig ansehen, weil bei der Mehrzahl der Fälle Hirndrucksymptome klinisch nicht constatirt wurden, weil die Rindensymptome meist in kürzerer Zeit rückgängig wurden, als mit der Annahme einer Functio laesa in Folge einer organischen Herderkrankung vereinbar erschien, und weil schliesslich, wie in dem Falle Fritzsche's, die meningeale Blutung, um den klinischen Symptomencomplex zu erklären, eine derartige räumliche Ausdehnung angenommen haben müsste, dass man sich nur sehr schwer vorstellen kann, die Erhaltung des Lebens sei damit verträglich gewesen.

Was nun die oben erwähnten Ernährungsstörungen der nervösen Gewebe im Centralorgan angeht, so waren wir dabei von der Voraussetzung ausgegangen, dass unter dem Einfluss der $CO_2$-Intoxication und der venösen Hyperämie mit ihren circulatorischen Consequenzen die allgemein cerebrale, trophische Integrität erschüttert und dadurch Veränderungen der Hirnsubstanz geschaffen würden, auf deren Basis die mannichfachen beim Pertussis zu beobachtenden nervösen Symptome erwüchsen. Obwohl ich leider nur ein Stück aus dem Hirnstamme nach der Methode Marchi's untersucht habe, so glaube ich trotzdem, mich nicht einer zu weitgehenden Verallgemeinerung des Befundes schuldig zu machen, wenn ich annehme, dass ähnliche degenerative Veränderungen, wie sie in der Höhe der XII. und X. Kerne in dem nach Marchi behandelten Stück angetroffen wurden, auch in den übrigen nicht untersuchten Hirnabschnitten in mehr minder ausgeprägtem Maasse bestanden haben. Es ist schlechterdings nicht einzusehen, warum nur diese gerade zufällig untersuchte Stelle des Centralnervensystems die gefundenen Degenerationen aufweisen soll.

Die durchaus diffusen, leichten Veränderungen am Nervenmark der Osmiumpräparate werden wohl am ungezwungensten als Ernährungsstörungen aufgefasst, die unter dem Einfluss der oben erwähnten schädigenden Factoren zu Stande gekommen sind. Ich glaube nicht, dass es nöthig ist, zu ihrer Erklärung auf die toxische Wirkung der Producte der Keuchhusteninfection zurückzugreifen — aus klinischen Gründen nicht. Wenn man sieht, wie namentlich noch im Beginn des Stadium convulsivum die Kinder in den anfallsfreien Zeiten sich wohl befinden, wie sie spielen und guter Dinge sind, so will Einem der Begriff der Allgemeininfection nicht recht in den Kopf, man gewinnt vielmehr den Eindruck, dass der in den Luftwegen localisirte Infect von hier aus rein reflectorisch, ohne den allgemeinen somatischen Zustand zu alteriren, die Hustenparoxysmen auslöst; von Allgemeininfection und -Erkrankung darf man wohl erst dann reden, wenn secundäre bronchopneumonische Processe auftreten, oder wenn in Folge der Häufung der Anfälle die Appetenz vermindert wird und der allgemeine Ernährungszustand Schaden nimmt.

Jedenfalls sind wir berechtigt, auch aus anderen Gründen in der häufig sich wiederholenden venösen Stauung beim Keuchhusten ein Moment von nicht zu unterschätzender nosologischer Bedeutung zu erblicken.

Wie empfindlich gerade das Nervengewebe gegenüber der Einwirkung chronischer Stauung sich verhält, dafür haben wir ja ein klassisches Beispiel in der im Gefolge der Stauungspapille auftretenden Sehnervenatrophie. Wenn allerdings auch die Acten über die Entstehung der Neuritis optica bei raumbeengenden Erkrankungen des Schädelinnern noch nicht geschlossen sind, so hat doch die Theorie von dem schädlichen Einfluss der Stauung auf das nervöse Gewebe neuerdings eine weitere tragfähige Stütze in den Untersuchungen Hoche's[10]) gefunden: Hoche konnte bei Gehirntumoren durch die Marchi-Methode schwere degenerative Veränderungen in den hinteren Wurzeln der Medulla spinalis nachweisen und hat die Drucksteigerung des Liquor cerebrospinalis für die Entstehung dieser Degenerationen mit Recht, wie mir scheint, verantwortlich gemacht.

Die in meinem Falle nachgewiesenen Marchi-Degenerationen sind zweifellos noch der Rückbildung fähig, auch bewegen sie sich quantitativ nur in mässigen Grenzen; andererseits sind diese Degenerationen sicher nur das Vorstadium tieferer irreparabler Veränderungen am Nervenmark.

Selbstverständlich ist es absolut unthunlich, aus diesen degenerativen Veränderungen — ganz abgesehen von ihrem diffusen Charakter — irgend welche Rückschlüsse auf die Functio laesa machen zu wollen: klinisch dürften dieselben vielmehr ganz irrelevant gewesen sein. Aus

den Untersuchungen Hoche's[11]) wissen wir ja, dass z. B. in einem peripheren motorischen Neuron schwerste Marchi-Degenerationen vorhanden sein können, während intra vitam die Function auch nicht im Geringsten sich alterirt zeigte. Die Marchi-Degenerationen sagen uns also nicht das Geringste aus über den Grad der Schädigung der Function des betroffenen Neurons; wohl dürften sie aber ein sehr feines und brauchbares Reagens auf das trophische Verhalten der Neurone sein, und in eben diesem Sinne, als den Ausdruck einer manifesten Ernährungsstörung, möchte ich ihr Vorhandensein auch in meinem Falle gedeutet wissen.

Ist nun die hier dargelegte Anschauung richtig, dass nämlich beim Keuchhusten im Centralnervensystem materielle Ernährungsstörungen sich entwickeln können, so kann man sich am Ende wohl vorstellen, dass unter der protrahirten Einwirkung der Stauung und der $CO_2$-Intoxication schliesslich auch einmal ein örtliches Absterben von nervösem Gewebe zu Stande kommt, dass somit unter Umständen ein Erweichungsherd der anatomische Effect wird sein können, wenn nämlich die Ernährungsstörung örtlich eine zu weitgehende geworden ist.

Einen ausreichenden Beweis hierfür sehe ich erbracht in dem interessanten Falle Jarke's[12]), der klinisch genau beobachtet und pathologisch-anatomisch exact untersucht wurde.*) Jarke beschreibt den Fall eines siebenjährigen, mit mittelschwerem Pertussis afficirten Mädchens, bei welchem es zu einer schleichenden Entwicklung einer Facialislähmung, einer linksseitigen, im weiteren Verlauf auch rechtsseitigen Hemiparese kam, im Beginn der cerebralen Erscheinungen wurden Anfälle von Zwangslachen — Zwangsweinen notirt. Auffallend war im klinischen Bilde vor allen Dingen das Schwankende, Wechselnde im Bestand der Lähmungen. Die Section ergab das Vorhandensein von zwei fast symmetrisch gelegenen, wallnussgrossen Erweichungsherden im Marklager der Fronto-Parietallappen. Ausser einer reactiven Entzündung in der Nachbarschaft der Herde konnte mikroskopisch der Nachweis einer selbst minimalen Blutung in und um die Herde nicht erbracht werden. Weder fanden sich frische Extravasate noch Pigmentreste oder Hämatoidinkrystalle, auch die Anwesenheit von Bakterien konnte in den Herden nicht nachgewiesen werden. Der Autor nimmt zur Erklärung dieser Erweichungsherde eine Läsion einzelner Gefässwände im Gehirn an, als Folgezustand der venösen

*) Leyden sagt in seiner „Klinik über Rückenmarkskrankheiten" Bd. II. S. 260. 1875: „Ich habe zwei Fälle encephalitischer Lähmungen beim Keuchhusten beobachtet, eine bei einem Kinde, eine bei einem Erwachsenen", über die autoptischen Befunde finde ich aber weiter keine Notiz.

Stauung durch die wiederholten Circulationsstörungen, die im Verein mit der Hyperämie die Herdentzündung einleitete.

Meines Erachtens muss die Deutung dieser encephalomalacischen Herde in dem Sinne, dass die durch die Circulationsstörung hervorgerufene Läsion der Gefässwände, unterstützt durch die Hyperämie, eine Encephalomyelitis eingeleitet habe, aus allgemein pathologischen Gründen beanstandet werden. Eine protrahirte Stauung kann wohl zum Oedem, zur Stase, zur Blutung, zur Atrophie und schliesslich auch Nekrose der zugehörigen Gewebsterritorien führen[13]), aber als solche kann sie nicht entzündungsauslösend wirken. Auch suchte Jarke die von ihm postulirte Alteration der Gefässwandungen vergebens in seinen Präparaten, ganz abgesehen davon, dass eine solche Gefässdegeneration in so jugendlichem Alter, wenn constitutionelle Momente nicht vorliegen, nach dem Zeugniss der Handbücher der Pathologie überhaupt nicht zur Beobachtung kommt. Und anzunehmen, dass die Gefässwand zwar lädirt sei, dass unsere augenblickliche Technik nur nicht im Stande sei, diese Läsion in entsprechender Form zu demonstriren, das scheint in meinen Augen doch etwas reichlich willkürlich zu sein.

Andererseits verleiht die nahezu symmetrische Lage der Grosshirnherde der oben von mir entwickelten Anschauung eine gute Stütze. Die im Hustenanfall auftretende Drucksteigerung in der Vena magna Galeni, in welche die aus dieser Gehirnprovinz stammenden Venen einmünden, musste vollständig gleichwerthig im Gebiete ihrer beiderseitigen Wurzeläste zur Geltung kommen. Auf diese Weise war es möglich, dass symmetrisch gelegene Markgebiete geschädigt wurden und dass als Folge der gehäuft auftretenden Husteninsulte eine Ernährungsstörung einsetzte, die schliesslich den Ausgang in Gewebsnekrose mit consecutiver reactiver Entzündung der Nachbarschaft nahm.

Mit einem derartigen Entstehungsmodus der Erweichungsherde lässt sich die klinische Pathogenese der Lähmungen vorzüglich in Einklang bringen. Die Lähmungen entwickelten sich völlig schleichend, etappenweise, ohne Fieber und ohne irgend welche andere cerebrale Reizerscheinungen (Kopfschmerzen, Erbrechen, Pulsverlangsamung, Convulsionen).

Weitere pathologisch-anatomische Erfahrungen werden zu ergeben haben, ob im Gehirn Prädilectionsstellen für solche von den anatomischen Gefässverhältnissen abhängig zu denkende Erweichungen vorhanden sind. A priori steht zu erwarten, dass, wie die Bedingungen zu der Entstehung encephalomalacischer Herde im Grosshirn nun einmal liegen, jede Stelle in demselben unter den besonderen Umständen in gleichem Maasse zu ihrer Entwicklung disponirt ist.

Jedenfalls bildet die Beobachtung Jarke's einen äusserst werth-

vollen Beitrag zum Kapitel der cerebralen Keuchhustenlähmungen, und in ihrem Lichte erscheinen manche klinische Beobachtungen aus früherer Zeit wesentlich durchsichtiger und dem Verständniss näher gerückt. Ich erinnere hier besonders an die von Moebius[14]) im Jahre 1887 mitgetheilten Beobachtungen.

In seinem ersten Fall trat eine Hemiplegie (rechts) bei einem fünfjährigen pertussiskranken Mädchen ein; drei Monate später konnte Moebius noch das Bestehen einer Hemiparesis dextra mit leichter Muskelrigidität und Steigerung der Sehnenreflexe constatiren. In seinem zweiten Fall entwickelte sich bei einem keuchhustenkranken fünfjährigen Mädchen ganz schleichend eine linksseitige Hemiplegie mit hochgradigen articulatorischen Sprachstörungen, mit Charakteränderung, mit Erregungszuständen theils depressiver, theils maniakalischer Natur; drei Monate nach dem ersten Einsetzen der Hemiplegie waren noch starke Sprachstörungen, hemiplegischer Gang, Ataxie der linken Hand, Steigerung der Sehnenreflexe und Rigidität in der Musculatur der befallenen Seite vorhanden.

Die klinische Aehnlichkeit von Moebius' zweitem Falle mit der Beobachtung Jarke's ist in die Augen fallend; dass seinen Fällen eine cerebrale Herderkrankung mit nachfolgender secundärer absteigender Degeneration zu Grunde liegen muss, braucht bei dem Vorhandensein von Muskelrigidität und bei der Steigerung der Sehnenreflexe der hemiplegischen Seite nicht erst noch bewiesen zu werden. Die schleichende Entwicklung der Hemiparese seines zweiten Falles, das Fehlen von apoplektischen Insulten, das bedeutsame Hervortreten psychischer Symptome, der articulatorischen Sprachstörung machen die Annahme in hohem Grade wahrscheinlich, dass der Symptomencomplex durch analoge encephalomalacische Herde bedingt war, wie sie Jarke in seinem Falle bei der Autopsie vorgefunden hat.

Die Herde dürften jedenfalls wohl wegen der Combination der Hemiplegia sinistra mit motorisch aphasischen Störungen doppelseitig gewesen sein.

Zum Schlusse bleibt es mir noch übrig, die Frage zu erledigen, ob denn überhaupt die klinische Thatsache der Hemiplegie sich vereinigen lässt mit unserer Annahme, dass das Centralnervensystem durch die Häufung der Keuchhustenanfälle in seiner Ernährung und in seiner Function geschädigt werde. Ceteris paribus muss doch erwartet werden, dass beide Hemisphären in homologer Weise von der circulatorischen Schädigung betroffen werden, warum dann aber die Hemiplegie?

Indessen meine ich, es wäre doch etwas gekünstelt zu supponiren, die quantitative Schädigung der Hirnrinde sei in beiden Hemisphären völlig parallel zur Entwicklung und zum Ausdruck gekommen, so dass

genau in dem gleichen Moment die Rindenlähmung in den Grosshirnhälften einsetzen musste.

Genau gesprochen kann ja überhaupt, wie wir gesehen haben, von einer Rindenlähmung nicht eigentlich die Rede sein, weil noch nach dem Eintritt der Hemiplegie in der gelähmten (und nicht gelähmten) Körperhälfte Krampferscheinungen in Intervallen sich geltend machten; richtiger ist es wohl, da nur von einer temporären functionellen Unterwerthigkeit der Rinde zu sprechen, indem unter dem Einfluss der sich immer wiederholenden circulatorischen Schädlichkeiten schliesslich einmal ein Zeitpunkt eintrat, wo die Rindenzellen functionell versagten, wenigstens gegenüber den bewusst oder unbewusst gewollten psychomotorischen Impulsen. Es bedurfte nur einer Summation von Reizen, wie sie mit jedem Keuchhustenparoxysmus gegeben waren, um die nun gesunkene functionelle Energie der Rindencentren aufs Neue anzufachen und sie zu der pathologischen Leistung von allgemeinen oder partiellen Convulsionen zu vermögen.

Uebrigens ist es ja bekannt, dass die meisten Autoren für die Hemiplegie ohne anatomisches Substrat die Erklärungsschwierigkeit und den Stein des Anstosses gerade in dem Vorhandensein der Halbseitigkeit der Lähmung erblickt haben. Will man diese Frage überhaupt discutiren, so heisst es vor allen Dingen die Fälle individualisiren. Meines Erachtens ist es ein gewaltiger Unterschied, ob ein Hemiplegia sine materia bei einer Nephritis mit Arteriosklerose, bei einem Carcinom sich inscenirt, oder ob sie bei einer Tuberculose, einer croupösen Pneumonie, einer Bleiintoxication, einer Keuchhustenerkrankung in Erscheinung tritt. Liegt eine chronische Gefässerkrankung vor, eine schwere Ernährungsstörung mit Herzschwäche, wie beim Carcinom, so ist es sehr wohl denkbar, dass in Folge localer Ernährungsstörung, z. B. in der Capsula interna, eine Hemiplegie ohne anatomisches Substrat zu Stande kommt. Oppenheim[15]) hat dies bekanntlich für die bei der Carcinomkachexie vorkommenden Hemiplegien so gedeutet.

Wesentlich anders liegt die Pathogenese dieser Hemiplegien offenbar für diejenigen Fälle von Epilepsia saturnina und Eklampsie ohne Arteriosklerose, aber mit und ohne Schrumpfniere, bei welchen ein kürzeres oder längeres Stadium epileptischer bezw. hemiepileptischer Reizung der definitiven Hemiplegie voraufging. Auch bei solchen Fällen wurden mehrfach, wie aus der interessanten Zusammenstellung Jakobson's hervorgeht, im weitern Verlauf passagere klonische Krampfanfälle in der gelähmten Seite beobachtet.

Auf diese Fälle lässt sich gleichfalls die Erklärung anwenden, die ich für die Convulsionen meiner Keuchhustenhemiplegie versucht habe: wir haben ein Grundleiden (chron. Bleivergiftung oder Schrumpfniere),

auf dessen Basis eine nutritive Schädigung der Rinde und eine functionelle Ueberreizung derselben Platz greifen mit der endlichen Consequenz der Hemiplegie. Es liegt da ein echter Circulus vitiosus vor: das Blei afficirt die Rindenzellen in ihrem trophischen Status und reizt sie zur Entladung, der Krampfanfall an sich cumulirt diese Rindenschädigung durch die circulatorische Störung und die temporäre $CO_2$-intoxication, die er mit sich bringt, bis sein Endeffect, die Hemiplegie, als Ausdruck der functionellen Rindenerschöpfung eintritt.

Auch für die bei der Lungentuberculose beobachteten Hemiplegien sine materia wäre ich geneigt, in der in Wahrheit chronischen $CO_2$-Intoxation neben der Wirkung der toxischen Producte der Tuberculose, der allgemeinen Kachexie und der Circulationsschwäche einen sehr wesentlichen Factor für die Entstehung der halbseitigen Lähmung zu erblicken, immer vorausgesetzt, dass örtliche, durch Vorhandensein von arteriosklerotischen Processen oder von Gefässdegenerationen bedingte Ernährungsstörungen ausgeschlossen werden können.

Das Fehlen corticaler Reizerscheinungen kann bei solchen Fällen um so weniger auffallen, als die chronische $CO_2$-Intoxication mit der allmählich fortschreitenden Einschmelzung von Lungengewebe eine progressive Angewöhnung der nervösen Centren an das $CO_2$-Gift zweifelsohne herbeiführt. Dieses Moment dürfte auch bei unserem Falle als unterstützend in die Wagschale gefallen sein (man vergleiche das Sectionsprotokoll). Dementsprechend wurde denn auch von Senator[16]) bei einem Falle von progressiver Phthise beobachtet, wie acht Tage nach beträchtlicher Verschlimmerung der Cyanose und der Dyspnoe ohne irgend welche corticale oder allgemeine cerebrale Reizerscheinungen, abgesehen von allgemeiner Adynamie und Apathie, schubweise eine Hemiplegie sich entwickelte, die am 1. Tag die rechte Hand, am 2. den rechten Gesichtsfacialis, am 4. die ganze rechte obere Extremität und am 5. Tag die ganze rechte Körperhälfte betheiligte. Anatomisch fand sich p. m. in cerebro nichts ausser einer starken venösen Hyperämie, „die links etwas stärker zu sein schien als rechts". Senator meinte in der Epikrise, durch die ungleichmässige Hyperämie seien die psychomotorischen Centren der linken Seite vorzugsweise einem Druck ausgesetzt gewesen.

Ich muss gestehen, dass die Vorstellung, durch die scheinbar stärkere Hyperämie sei ein Druck auf die betreffenden Centren ausgeübt und dieselben dadurch paralysirt worden, mir doch ein wenig zu grobmechanisch gedacht erscheint, zumal wo Sectionsbefunde von Eklamptischen mit Hemiplegie vorliegen, wo die venöse Hyperämie über beiden Hemisphären völlig gleichmässig ausgebildet war.

Ceteris paribus muss in solchen Fällen das Einsetzen der Hemi-

plegie in endogenen Ursachen der Rinde bedingt sein, und es muss einstweilen Hypothese bleiben, ob nicht in letzter Linie functionelle Momente für die Causalität dieser halbseitigen Lähmungen ausschlaggebend gewesen sind. Vor der Hand wissen wir absolut gar nichts darüber, ob beide Hemisphären stets so zu sagen a tempo und in homologer Weise functioniren, wie die rechte und linke Herzhälfte. Klinische Erfahrungen, wie die in Rede stehenden Hemiplegien, wie die bei functionellen Aphasien, bei hysterischen Hemianästhesien gemachten, scheinen mit einer gewissen Wahrscheinlichkeit dafür zu sprechen, dass unter pathologischen Bedingungen die Coincidenz der Functionen der Hemisphären Einbusse erleiden kann: obwohl beide Grosshirnhälften in gleichem Maasse von der Schädlichkeit betroffen sind, kann trotzdem sehr wohl die Hemiplegie das Aequivalent der Functio laesa sein.

Zum Schlusse recapitulire ich noch einmal als Hauptergebniss meiner Arbeit:

1. Die acuten apoplectiformen, im Verlaufe des Keuchhustens zu beobachtenden Hemiplegien verdanken ihren Ursprung entweder einer meningealen Blutung, oder sie haben kein anatomisches Substrat.

2. Es ist bisher nicht durch pathologisch-anatomische Befunde bewiesen, dass beim Keuchhusten in Folge der Drucksteigerung im venösen System eine isolirte Blutung in die innere Kapsel oder sonst wo im Verlauf der Pyramidenbahnen auftritt und auf diese Weise das klinische Bild der cerebralen Hemiplegie erzeugt wird. Auch aus allgemein pathologischen Gründen muss diese Möglichkeit als in hohem Grade unwahrscheinlich angesehen werden.

3. Die Keuchhustenhemiplegie ohne anatomisches Substrat ist vor allen Dingen wegen ihrer Vergesellschaftung mit corticalen Reizerscheinungen als Rindenlähmung aufzufassen.

Hamburg, Dec. 1897.

## Benutzte Literatur.


1) Theodor, Archiv f. Kinderheilkde. Bd. 20. S. 219.
2) Cohnheim, Allgemeine Pathologie. S. 121.
3) v. Recklinghausen, Pathologie des Kreislaufs. S. 84.
4) Cazin, Gazette des hôpitaux 1881. p. 292: Hémorrhagie sous-méningée dans le cours de la coqueluche.
5) Jacobson, Deutsche Zeitschrift f. Nervenheilkunde. Bd. IV. 235: Einige sonderbare Fälle von Hemiplegie ohne entsprechendes Herdleiden im Gehirn.
6) Strümpell, Specielle Pathologie. 6. Aufl. S. 241.
7) Citirt nach Troitzky, Jahrbuch f. Kinderheilkunde. Bd. 31. S. 291. Localisirte Störungen im Gebiet des Centralnervensystems beim Keuchhusten.
8) Finlayson, Jahrbuch für Kinderheilkunde. Bd. X. S. 400: Zwei Fälle hysterischer Verstimmung im Kindesalter.
9) Fritzsche, Ebenda. Bd. 29. S. 380: Ueber einen durch eigenthümlich schwere cerebrale Erscheinungen complicirten Fall von Keuchhusten.
10) Hoche, Neurol. Centralblatt 1897. Nr. 12. S. 570.
11) Hoche, Neurol. Centralblatt 1897. Nr. 6: Zur Pathologie der bulbärspinalen, spastisch-atrophischen Lähmungen.
12) Jarke, Archiv für Kinderheilkunde. Bd. 20. S. 212: Ein Fall von acuter symmetrischer Gehirnerweichung bei Keuchhusten.
13) v. Recklinghausen, Pathologie des Kreislaufs. S. 33.
14) Moebius, Centralblatt für Nervenheilkunde u. Psychiatrie. X. Jahrg. Nr. 21. S. 641: Ueber Hemiplegie und seelische Störungen nach Keuchhusten.
15) Oppenheim, Lehrbuch der Nervenkrankheiten. S. 516.
16) Senator, Berl. klin. Wochenschrift. 1879. Nr. 6. S. 75: Zur Diagnose der Hirnerkrankungen.
17) Vidal, citirt nach Moebius, Neurologische Beiträge. IV. Heft, S. 18.

# XIV.

Aus der medicinischen Klinik des Prof. A. Strümpell in Erlangen.

# Ein weiterer Fall von solitärer Tuberculose des Rückenmarks, zugleich ein Beitrag zur Lehre von der Brown-Séquard'schen Halbseitenlähmung.

Von

**Dr. L. R. Müller.**

1. Assistent der med. Klinik zu Erlangen.

(Mit 2 Abbildungen im Text und Tafel VII.)

Der Zufall fügte es, dass kurz nach meiner Veröffentlichung eines Falles von Solitärtuberkel im Rückenmark*) in der Erlanger medicinischen Klinik ein weiterer Patient mit Tuberculose des Rückenmarks zur Autopsie kam. Das klinische Bild, das merkwürdige Missverhältniss zwischen der Grösse der anatomischen Läsion und den im Leben beobachteten Krankheitserscheinungen, endlich die auffallenden und schwer zu deutenden secundären Veränderungen im Rückenmark bieten auch in diesem Falle mancherlei Neues und Interessantes dar.

## Krankengeschichte:

Der 46 Jahre alte Pfannenflicker Fr. Schramm war uns schon von früheren wiederholten Spitalaufenthalten bekannt; er litt an vorgeschrittener Lungentuberculose: der rechte Oberlappen war schon bei der ersten Untersuchung im Mai 1896 als schwer tuberculös erkrankt befunden worden.

Im September 1896 waren bereits ausgesprochene Cavernensymptome (tympanitischer Schall, Wintrich'scher Schallwechsel, amphorisches Athmen) nachzuweisen. Kaum etwas gebessert, bat der Kranke bald wieder um seine Entlassung. Bei seinem letzten Eintritt am 27. April 1897 klagte Schramm vorzugsweise über eine seit wenigen Tagen auftretende Schwäche in den Beinen; seit vier Tagen könne er seiner Beschäftigung (Hausirhandel) nur noch mit grösster Anstrengung nachkommen. Besonders schwer gehe das Treppensteigen, er könne dabei das rechte Bein nicht ordentlich

*) Deutsche Zeitschrift für Nervenheilkunde. Bd. X. Heft 3 u. 4: Ueber einen Fall von Tuberculose des oberen Lendenmarks mit besonderer Berücksichtigung der secundären Degenerationen.

vorwärts bringen. Seit Beginn dieser Beschwerden ist auch das Urinlassen unmöglich. Patient hat heftige Schmerzen in der Blasengegend. Von Seiten der Lunge hat Patient jetzt keine stärkeren Beschwerden, als während der ganzen letzten Zeit.

Bei der objectiven Untersuchung des fieberfreien Patienten ergiebt sich derselbe Lungenbefund wie beim letztmaligen Spitalaufenthalt: die rechte Thoraxseite ist leicht eingesunken und schleppt bei der Athmung nach. Rechts vorn bis zum unteren Rande der zweiten Rippe gedämpfter tympanitischer Schall, daselbst bronchial-amphorisches Athmen und Wintrich'scher Schallwechsel. Hinten rechts von der Spitze bis zum vierten Brustwirbel Percussionsschall ganz leer, Athmungsgeräusch dort rein bronchial mit reichlichen mittelblasigen, klingenden Rasselgeräuschen. Links vorne und hinten voller Schall und reines, etwas verschärftes Vesiculärathmen. Lungengrenzen an normaler Stelle, nur LVU etwas tief (oberer Rand der fünften Rippe) stehend; die Herzdämpfung wird dadurch klein. Herztöne rein. Puls 90, kräftig und regelmässig.

Das Abdomen ist vom Nabel abwärts halbkugelig vorgewölbt, prall elastisch gespannt und giebt dort überall leeren Percussionsschall. Patient hat trotz wiederholter Bemühungen kaum 200 ccm Harn entleeren können. Durch den Katheter werden über zwei Liter eines klaren, leicht sauren Harns entleert; die Schmerzen und die Spannung im Leibe liessen darauf rasch nach. Der Harn enthält eine geringe Menge Eiweiss.

Der Gang des Kranken ist äusserst mühsam, aber doch noch möglich. Patient schleift das rechte Bein am Boden nach, vermag es aber, wenn auch nur mit grosser Mühe, noch nach vorn zu setzen. In der Bettlage kann der Kranke die rechte untere Extremität ohne Unterstützung mit den Händen nicht von der Unterlage erheben; wird das rechte Bein passiv gebeugt, so kann er es ganz gut wieder ausstrecken. Die Dorsalflexion des rechten Fusses ist fast unmöglich, die Plantarflexion etwas besser. Mit dem linken Bein werden alle Bewegungen gut und rasch ausgeführt, das Bein wird gut von der Unterlage gehoben, im Hüft-, Knie- und Fussgelenk gut bewegt. Zehenbewegungen ganz normal. Die Kraft im linken Bein ist eine recht gute.

Die Patellarreflexe sind beiderseits lebhaft, rechts energischer, als links. Achillessehnenreflex weder rechts noch links zu erzielen. Cremasterreflex beiderseits undeutlich, Bauchdeckenreflex rechts nicht auszulösen, links schwach vorhanden. Die Sensibilität ist im Gegensatz zu den motorischen Ausfallerscheinungen, die ausschliesslich auf die rechte untere Extremität beschränkt sind, fast nur auf der linken Körperhälfte gestört.

Schon in der Anamnese gab Patient an, dass sich das linke Bein seit einigen Tagen pelzig anfühle. Bei der Untersuchung (vgl. die nachstehenden Figuren 1 und 2) zeigt sich nun, dass vom linken Rippenbogen abwärts, also an der linken Bauchhaut, an der ganzen linken unteren Extremität das Schmerzgefühl der Haut vollständig erloschen ist. Weder das Kneifen noch das Stechen der Haut mit einer Nadel ist schmerzhaft. Spitze und Knopf einer Nadel kann ebensowenig, wie Wärme und Kälte unterschieden werden. Die Temperaturempfindungen für Wärme und Kälte sind also völlig erloschen. Am rechten Bein wird dagegen die Nadel-

spitze schmerzhaft empfunden und scharf vom Knopf unterschieden. Auch der Temperatursinn ist am rechten Bein ganz normal.

Hinten am Rücken sind dieselben Verhältnisse wie vorn, d. h. vom 11. Brustwirbel abwärts spürt Patient auf der linken Körperhälfte Nadelstiche nicht mehr als Schmerz, während Nadelstiche oberhalb einer durch den 11. Brustwirbel gezogenen Horizontalen links und auf der ganzen rechten hinteren Seite sehr wohl Schmerzempfindung auslösen.

Ganz anders wie die Schmerz- und Temperaturempfindung verhält sich der Tastsinn. Einfache Berührungen werden ebenso an der linken, wie an der rechten unteren Extremität und am ganzen Rumpf überall gleich gut empfunden, ebenso können Druckunterschiede an beiden unteren Extremitäten ganz gleichmässig gut angegeben werden. Ueber

Fig. 1.

Fig. 2.

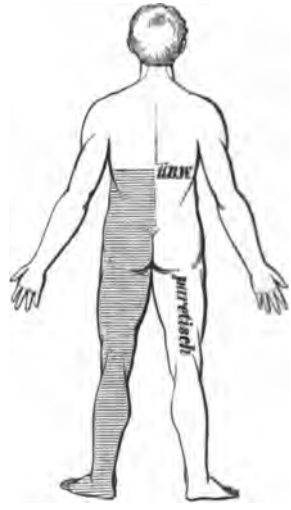


Empfindung für Schmerz- und Temperatureindrücke erloschen.

das Lagegefühl der beiden Beine ist Patient gut unterrichtet; er giebt auch bei verschlossenen Augen passive, sowohl mit dem gelähmten rechten als mit dem analgischen und thermanästhetischen linken Bein gemachte Bewegungen nach Umfang und Richtung immer richtig an. Die Sensibilität an der oberen Rumpfhälfte ist intact, abgesehen von einer kleinen, etwa handtellergrossen Zone über der rechten Brustwarze (s. Fig. 1). Dort werden alle Hautreize weniger scharf empfunden. Der anästhetische Streifen erstreckt sich nicht bis zur Wirbelsäule, sondern reicht nur bis zur mittleren Axillarlinie.

Die Wirbelsäule ist nirgends druck- oder klopfempfindlich, die Bewegungen derselben können alle frei, ohne Schmerzen ausgeführt werden. Die Bauchmusculatur kann noch kräftig, beiderseits gleichmässig angespannt werden. Stuhlentleerung ganz normal.

9. Mai 1897. Patient klagt über spontan auftretende, sehr schmerzhafte Wadenkrämpfe im rechten Bein. Der Kranke kann erst, wenn die Blase ad maximum gefüllt ist, spontan Urin lassen und dann immer nur wenige Cubikcentimeter. Er wird täglich zweimal katheterisirt. Der Harn ist trübe, enthält Schleim und Eiter, reagirt neutral.

Das rechte Bein liegt jetzt ganz unbeweglich da; wird es passiv gebeugt, so kann es mit Mühe wieder gestreckt werden. In den Sensibilitätsstörungen der linken unteren Rumpfhälfte und des linken Beines keine Veränderung.

15. Mai 1897. Die Untersuchung des mit dem Harn entleerten Eiters auf Tuberkelbacillen ist erfolglos. Das rechte Bein kann in der Hüfte und im Knie bei grosser Anstrengung seit gestern wieder etwas gebeugt, dann mit leidlicher Kraft wieder gestrekt werden. Sensibilitätsbefund gegen früher nicht verändert.

20. Mai 1897. Seit einigen Tagen Fieber bis 39,0°. Der Harn läuft von selbst ab, hat abscheulichen Geruch und ist mit reichlichem schleimigen Eiter untermengt. Reaction alkalisch.

Patellarsehnenreflexe beiderseits lebhaft, Bauchdeckenreflexe links angedeutet, rechts nicht auszulösen. Die Bauchmusculatur kann kräftig gespannt werden.

Patient kann bei geringer Unterstützung jetzt wieder ganz leidlich gehen, er hebt das rechte wie das linke Bein gut vom Boden und setzt es gut nach vorn. Bewegungen im Fussgelenk werden rechts nicht wesentlich schlechter als links ausgeführt. Abduction und Adduction rechts ganz gut möglich; die Bewegung in der Hüfte geht rechts aber noch entschieden schlechter als links.

In den Bewegungen des Rumpfes lässt sich eine wesentliche Störung nicht feststellen. Stuhl geht niemals unwillkürlich ab, ist meist dünn.

25. Mai 1897. Seit 3 Tagen fällt die bis dahin hohe Temperatur ununterbrochen, sie betrug heute Morgen nur 34,8 in ano, dementsprechend rascher Verfall der Kräfte.

26. Mai 1897. Exitus letalis.

Bei der Section wurde ausser jauchiger Cystitis und Pyelonephritis ausgedehnte Lungentuberculose gefunden, und zwar waren die Zerstörungen in der rechten Lunge viel stärker, als in der noch leidlich erhaltenen linken Lunge.

Die beiden Pleuren waren rechts unlösbar miteinander verwachsen.

Im rechten Oberlappen fand sich eine über hühnereigrosse, buchtige Caverne, welche von brückenförmigen Gefässsträngen durchzogen war. Das spärlich noch vorhandene Gewebe der Umgebung war hart, völlig schiefrig indurirt.

Die Bifurcationsdrüsen sehr vergrössert, zum Theil verkäst.

Bei der Eröffnung der Wirbelsäule fanden sich vollkommen normale Verhältnisse, die Wirbel intact, nirgends Verkäsung oder Granulationen.

Auch an den Rückenmarkshäuten nichts Krankes zu finden, die Dura mater an ihrer Innenfläche überall glatt, Pia und Arachnoidea spinalis zart.

Bei der Betrachtung des Rückenmarkes fällt eine leichte Verdickung des oberen Brustmarkes auf; diese Partie fühlt sich auch bei der Palpation entschieden fester an, als das übrige Mark. Man hat dort das Gefühl, als

wenn ein kugliger Körper, etwa vom Umfang einer grossen Erbse, in das Rückenmark eingelagert wäre.

Auf Querschnitten durch das herausgenommene Rückenmark sieht man an der eben erwähnten Stelle neben dem Tumor auf der linken Seite nur noch einen schmalen, die Geschwulst halbmondförmig umgreifenden Streifen von Rückenmarkssubstanz. Der ganze übrige Querschnitt ist von einer Neubildung eingenommen (s. Fig. 1, Tafel VII).

Die Geschwulst ist von rundlicher Gestalt und hat einen Durchmesser von einem Centimeter. Auf dem Durchschnitt hebt sich ihre graugelbe verwaschene Farbe scharf von dem weissen, nach links verdrängten Mark ab.

In den übrigen Rückenmarkspartien ist mit blossem Auge, abgesehen von undeutlichen, später bei der mikroskopischen Beschreibung ausführlich zu erwähnenden secundären Degenerationen, nichts Auffälliges zu erkennen.

Herr Professor Hauser hatte die Freundlichkeit, mir das Rückenmark zur mikroskopischen Untersuchung zu überlassen; ich möchte ihm auch an dieser Stelle meinen Dank dafür sagen.

## Mikroskopische Untersuchung.

Das Rückenmark wurde für wenige Tage in 10proc. Formollösung gebracht, um dann einige Wochen in concentrirter Müller'scher Lösung zu bleiben. Nachdem dünne Scheibchen für die Marchi'sche Fixirung herausgeschnitten und in das Müller-Osmiumgemisch gebracht waren, kam das Rückenmark in Alkohol von steigender Concentration. Es wurden dann Stücke aus verschiedenen Höhen in Celloidin eingebettet, geschnitten und die Schnitte nach der Pal'schen Methode behandelt und zur Darstellung der Kerne mit Alauncarmin nachgefärbt.

Die Beschreibung der histologischen Veränderungen des Rückenmarkes beginnt wohl am besten mit der Schilderung des oberen Brustmarkes, also der Partie, wo der Tumor im Rückenmark eingelagert war.

Fig. 1, Tafel VII stellt einen Schnitt aus dem zweiten Brustsegment dar. Die linke Hälfte des Rückenmarkes ist durch den Tumor seitlich zusammengedrückt, sonst aber gut erhalten, so gut, dass sich die weisse Substanz nach der Pal'schen Methode noch schwarzblau gefärbt hat und die graue Substanz mit ihren Ganglienzellen und ihrer feinen Zeichnung noch vollkommen gut sichtbar ist. Das einzig Auffällige in der linken Hälfte des Rückenmarkes ist, dass hier in der weissen Substanz, hauptsächlich in der des Vorderstranges, zahlreiche grosse, wohl durch die Lympfstauung verursachte Lücken in dem Gewebe vorhanden sind. Ausserdem sind die Gliasepten etwas dicker und die Gefässdurchschnitte zahlreicher und weit grösser, als in einem normalen Rückenmarksschnitt. Diese Veränderungen sind wohl sicher als Folge der leichten Compression der linken Rückenmarkshälfte durch den rechtsseitigen Tumor auzusehen.

Die rechte Hälfte des Schnittes ist in ihrem ganzen Umfang von einem rundlichen Tumor eingenommen, der sich bei der Nachfärbung mit Alauncarmin lebhaft, fleckigroth tingirt hat. An der Peripherie der Geschwulst ist eine schmale Zone weniger intensiv gefärbt. In der Mitte des Tumors ist das Gewebe in structurlose schollige Massen umgewandelt, in denen nur hin und wieder, an den dunkleren Stellen, die gequollenen Balken des Glianetzes deutlicher vortreten. Kerne sind hier nirgends zu erkennen,

einzelne Tuberkelknötchen nicht zu unterscheiden. Die Mitte des Tumors ist grösstentheils verkäst. Erhaltene Axencylinder konnten im Tumor mit Sicherheit nicht nachgewiesen werden. Nur an einer Stelle kann man an den Carminpräparaten vielleicht einige Axencylinder vermuthen.

Die helleren Randpartien dagegen bestehen aus einem gut erhaltenen zellreichen Granulationsgewebe mit reichlichen Gefässen. Die einzelnen Gliamaschen sind ganz mit rundlichen Zellen ausgefüllt, das Gliagewebe ist gewuchert und verdickt. Die Zellen sind an manchen Stellen zu einzelnen kleinen Gruppen gehäuft, deren Mitte nicht selten verkäst ist. Keine Riesenzellen. Der Nachweis von Tuberkelbacillen in dem histologisch typisch-tuberculösen Granulationsgewebe ist nicht gelungen. Mit starken Vergrösserungen sieht man hier und dort kleine rundliche Lücken, die wohl gequollenen Markscheiden entsprechen mögen, nirgends aber hat sich ausser an der vom Tumor abgehenden vorderen Wurzel (s. Taf. VII, Fig. 1) eine der hier zu Grunde gegangenen und verdrängten Markscheiden dunkel gefärbt. Auch von Marktrümmern oder Schollen ist nichts mehr zu sehen.

Um es zu resumiren: Auf einem Schnitt durch das zweite Dorsalsegment finden wir in der linken Hälfte des Markes ausser den Zeichen leichter Stauung keine krankhafte Veränderung; das nervöse Gewebe der rechten Rückenmarkshälfte ist durch einen in ihr entstandenen tuberculösen Tumor augenscheinlich vollständig zerstört. Die Trennung zwischen der erhaltenen linken und der zerstörten rechten Hälfte ist eine ganz scharfe.

Von besonderem Interesse erschien es, in diesem Falle die secundären Degenerationen des Rückenmarks eingehend zu studiren. Da es sich anscheinend um eine scharfbegrenzte, völlige Zerstörung der einen (rechten) Hälfte des zweiten Dorsalsegmentes handelte, war zu erwarten, dass die secundären Degenerationen abwärts und aufwärts durch den Vergleich mit der anderen Rückenmarkshälfte besonders deutlich und lehrreich hervortreten würden. Da die Marchi-Methode als besonders geeignet gilt zum Studium frischer, secundärer Degenerationen, so wurden gleich nach der Section kleine Stücke aus den verschiedenen Höhen des Markes in Müller-Osmiumgemisch gehärtet und darnach geschnitten. Gegen alle Erwartung war aber das Ergebniss ein sehr geringes.

Im unteren Halsmark, etwa zwei Segmente oberhalb der Läsionsstelle findet sich eine ausgesprochen abnorme und stärkere Anhäufung von schwarzen Fetttröpfchen nur ganz vorn in den Hintersträngen (hinter der hinteren Commissur und in schwächerem Grade weiter rückwärts, im ganzen vordersten Dritttheil der Hinterstränge). Diese Degeneration ist im rechten Hinterstrang entschieden etwas stärker als im linken. Ausserdem finden sich fast über den ganzen Querschnitt zerstreut einzelne schwarze Pünktchen, die sich kaum zu besonderen Gruppen vereinigen lassen; am ehesten kann man von einer stärkeren Anhäufung derselben im Gebiete des rechten Seitenstrangs vor den PyS sprechen. Im mittleren Halsmark ist die degenerirte, schmale Zone am vordersten Ende der Hinterstränge noch deutlich, aber schmäler geworden, rechts immer stärker als links; im Uebrigen finden sich nur zahlreiche, aber nirgends dicht stehende, feine schwarze

Pünktchen über den ganzen Querschnitt zerstreut, verhältnissmässig am meisten in den Seitensträngen; hier im linken vielleicht etwas zahlreicher, als im rechten. Im obersten Halsmark sind ähnliche Verhältnisse wie weiter unten. Besonders hervorzuheben ist, dass die etwa zu erwartenden Veränderungen in dem rechten Goll'schen Strang, in den rechten KlS und im Gowers'schen Bündel sich an den Marchi-Präparaten nicht vorfanden.

Bei der Untersuchung der mit Alauncarmin nachgefärbten Pal-Präparate zeigte sich zunächst, dass in der Gegend unmittelbar oberhalb des Tuberkels offenbar noch secundär entzündliche, beziehungsweise durch Compression und Stauung entstandene Veränderungen des Markes vorhanden sind

In dem vorderen Abschnitt des rechten Hinterstranges, ferner in der vorderen Hälfte des rechten Vorderseitenstranges finden sich reichliche Lücken, stark verbreiterte Gliabalken, sehr reichliche Querschnitte von ziemlich weiten Gefässen und schliesslich auffallende Abnahme und Quellung der Markscheiden, kurz, wir haben hier ein ganz ähnliches Bild, wie etwa bei der gewöhnlichen Rückenmarkscompression. Dieselben Stellen erscheinen auch an den Marchi-Präparaten ebenso verändert, enthalten aber trotzdem zwar deutliche, aber keineswegs besonders reichliche und nicht zu Körnchenzellen angehäufte Fetttröpfchen.

Weiter aufwärts, vom unteren Halsmark an, findet sich als einzig stärkere, schon makroskopisch sichtbare Degeneration ein helles Feld im rechten Vorderseitenstrang, vor den PyS gelegen (s. Tafel VII, Fig. 2). Dieses Feld lässt sich bis ins oberste Halsmark verfolgen, wobei es an Umfang etwas abnimmt und mehr an die Peripherie rückt. Ausserdem tritt erst vom 6. Halssegment ab auch ein geringer, aber deutlicher, diffuser Faserausfall im linken Seitenstranggrundbündel vor den PyS gelegen, auf (s. Tafel VII, Fig. 3).

In den Hintersträngen ist nur ein ganz undeutlicher Faserausfall, in den rechten Kleinhirnseitensträngen ist nichts von aufsteigender Degeneration zu sehen.

Die Untersuchung des Rückenmarkes unterhalb der Läsionsstelle ergab folgende Verhältnisse: Unmittelbar unterhalb des Tuberkels findet sich in der rechten Hälfte des Markes eine ausgedehnte diffuse entzündliche Veränderung; die Spitze des rechten Vorderhornes ist davon ergriffen, ausserdem die ganze Umgebung desselben. Verbreiterte Gliabalken, zahlreiche Lücken, Gefässquerschnitte, Schwund der Nervenfasern bieten dasselbe Bild dar, wie oberhalb des Tuberkels. In der hinteren rechten Hälfte des Markes sehen wir nur einzelne Lücken, die linke Hälfte desselben ist grösstentheils intact, nur im linken Seitenstrang ist ein kleiner, umschriebener myelitischer Herd.

Weiter abwärts nehmen die Veränderungen im rechten Vorderseitenstrang allmählich ab; vom fünften Brustsegment ab treten nun auch in der Umgebung des linken Vorderhornes geringe Degenerationen auf: Abnahme und Blässe der Markscheiden, zahlreiche Lücken und leichte Verdickung der Glia.

In der Höhe des 7. Brustsegmentes sind diese Veränderungen viel ausgedehnter; hier sind die Grenzen zwischen grauer und weisser Substanz an einzelnen Stellen verwischt, die Gefässdurchschnitte sind vermehrt und erweitert, die Markscheiden des ganzen Querschnittes sind blasser und

vielfach gequollen. Im 8. und 9. Brustsegment nimmt diese Veränderung ab, deutliche Degenerationen zeigen sich von hier ab nur noch in der Umgebung beider Vorderhörner. Hier beginnt aber ein leichter Faserausfall in den medialen Partien der Hinterstränge, welcher im Lendenmark noch deutlicher wird und Form und Ausdehnung hat, wie auf Fig 3 und 4 gezeichnet ist.

Die erwartete secundäre Degeneration im rechten PyS und kurz unterhalb des Tuberkels im rechten Hinterstrang war auf nach Pal'scher Methode gefärbten Präparaten nicht vorhanden; auf den Marchi-Schnitten waren im Gebiete des rechten PyS, namentlich im Lendenmark, wohl etwas zahlreichere, schwarze Fetttröpfchen, die Abgrenzung ist aber eine undeutliche; ausserdem finden sich zerstreut im übrigen Marke, so namentlich im rechten Vorderstrang vereinzelte schwarze Körnchen, so dass auch hierdurch die Beurtheilung der geringen Degeneration in den PyS erschwert wird.

Aus dem hier mitgetheilten mikroskopischen Befund geht somit hervor, dass in unserem Falle trotz des Bestehens einer tuberculösen Neubildung im oberen Brustmark, welche die eine, rechte Hälfte desselben anscheinend völlig zerstört hatte, ca. 5 Wochen nach Beginn der ersten klinischen Erscheinungen erst äusserst geringe secundäre Degenerationen im Rückenmark wahrnehmbar waren. Die bekannten typischen auf- und absteigenden Degenerationen waren entweder gar nicht oder nur undeutlich vorhanden. Nur eine geringe aufsteigende Degeneration in beiden Vorderseitensträngen konnte sicher nachgewiesen werden.

Eine Erklärung dafür ist nur schwer zu geben, sie kann vielleicht durch die Annahme versucht werden, dass die Geschwulst, nachdem sie längere Zeit schon das Vorderhorn und die angrenzenden Partien des Vorderseitenstrangs eingenommen, erst in der letzten Zeit auf die Pyramidenbahnen, Kleinhirnseitenstränge und die Hinterstränge übergegriffen hatte. Die Degeneration in den vorderen Partien des rechten Seitenstrangs hatte Zeit sich auszubilden, die Frist bis zum Tode aber wäre nach dieser Annahme für den aufsteigenden Markscheidenzerfall in den KlS und GS und für die absteigende Degeneration in den PyS zu kurz gewesen. Dort ist der Beginn derselben in den mit Osmium behandelten Präparaten eben erst zu constatiren.

Ein anderer Erklärungsversuch für den Mangel an typischer Degeneration, auf den wir auch bei Besprechung der klinischen Symptome noch einmal zurückkommen müssen, wäre dadurch zu geben, dass der Tuberkel die Leitung in der einen Hälfte des Rückenmarks nicht, wie es den Anschein hat, vollständig unterbrochen hat, dass er vielmehr noch von Fasern durchsetzt wurde, die allerdings ihrer Markscheiden beraubt als nackte Axencylinder der mikroskopischen Untersuchung entgingen.

Ein Analogon für diese Vermuthung finden wir in den anatomischen Verhältnissen der multiplen Sklerose, auch dort vermissen wir selbst bei grossen Herden meist secundäre Degenerationen, auch dort müssen wir nach dem klinischen Befund eine völlige Leitungsunterbrechung durch die sklerotischen Herde ausschliessen. In einem früher von mir beschriebenen Falle von Rückenmarkstuberculose[1]) gelang es mir, durch die van Gieson'sche Färbung einige zweifellose Axencylinder in dem tuberculösen Gewebe nachzuweisen. In dem dieser Arbeit zu Grunde liegenden Falle war die Verkäsung im Centrum zu weit vorgeschritten, das Granulationsgewebe am Rande zu dicht, als dass es gelungen wäre, mit Sicherheit Nervenfasern als solche zu agnosciren. Die Möglichkeit ihres Vorhandenseins aber kann ich durchaus nicht ausschliessen, ja eine solche wird durch den anatomischen Befund, d. h. den Mangel an den typischen Degenerationen wahrscheinlich gemacht.

Die einzig deutlichen aufsteigenden Degenerationen in den beiden Vorderseitensträngen sind noch etwas eingehender zu besprechen Der Faserausfall im rechten Vorderseitenstrang, hauptsächlich im Seitenstranggrundbündel und in der Gegend des Gowers'schen Anterolateraltractes localisirt, ist durch die Unterbrechung dieser aufsteigenden Bahn bedingt. Erst anderthalb Segmente oberhalb des Tuberkels tritt eine schwache Lichtung auch in dem der Läsion gegenüberliegenden linken Seitenstranggrundbündel auf und lässt sich dort bis ins oberste Halsmark verfolgen.

Es ist dies eine neue Bestätigung der erst ganz vereinzelt gemachten Beobachtung,[2]) dass bei der Zerstörung der grauen Substanz, speciell des Hinterhorns, in dem Seitenstranggrundbündel der gegenüberliegenden Seite eine aufsteigende Degeneration nachzuweisen ist, die Degeneration einer Bahn, welche aus theoretischen Gründen schon von verschiedenen Forschern dorthin verlegt worden war, aber nur unter gewissen, seltenen Umständen in Zerfall geräth. So schreibt Brissaud,[3]) in dem 12. Kapitel seiner Nervenkrankheiten (Hemiparaplegie spinale . . . . Syndrome de Brown-Séquard), so wahrscheinlich das Vorhandensein einer gekreuzten, sensiblen Bahn wäre, es sei noch Niemand gelungen, ausser in den Hintersträngen die Degeneration einer sensiblen Bahn nach aufwärts zu verfolgen: „ils n'ont, ni l'un ni l'autre observé la moindre trace de dégéneration du coté opposé à la section".

1) l. c.

2) s. Korb, Deutsche Zeitschrift für Nervenheilkunde. Bd. VIII. S. 369 und Müller, diese Zeitschrift. Bd. X.

3) Brissaud, Leçons sur les Maladies Nerveuses. Paris 1895.

Sowohl durch die Präparate des ersten Falles von Rückenmarkstuberculose, als auch durch den dieser Arbeit zu Grunde liegenden Befund bin ich in die Lage versetzt, eine lange, aufsteigende, augenscheinlich sensible Eindrücke leitende Bahn in dem Seitenstranggrundbündel nachweisen zu können. Eine solche wird aber nur degeneriren, wenn das Seitenstranggrundbündel selbst unterbrochen ist, oder wenn die Ganglienzellen der dort liegenden Fasern, die augenscheinlich im Hinterhorn der gegenüberliegenden Seite zu suchen sind, zerstört sind.

Dass die Lichtung in den Seitenstranggrundbündeln der linken Rückenmarkhälfte erst anderthalb Segmente oberhalb des Tuberkels auftritt, kann zwanglos dadurch erklärt werden, dass die in dem zerstörten rechten Hinterhorn entspringenden sensiblen Fasern nicht horizontal, sondern schräg aufwärts nach der contralateralen Seite ziehen.

Hier sei noch kurz auf den Modus der Entstehung des solitären Tuberkels eingegangen. Nachdem die Wirbelsäule und die Rückenmarkshäute keine Veränderungen zeigen, die Entstehung des tuberculösen Granulationsgewebes per continuitatem folglich ausgeschlossen werden kann, muss wohl eine metastatische Uebertragung des Keimes auf dem Blut- oder Lymphweg angenommen werden. Es darf vielleicht darauf hingewiesen werden, dass der Solitärtuberkel auf derselben Seite, d. h. rechts von der Medianlinie sich befand, wie die älteren und schwereren, schon seit langer Zeit nachweisbaren Lungenveränderungen; ob diese Localisation, wie ich wohl annehmen möchte, eine rein zufällige war, oder für die Uebertragung des Virus auf dem Lymphwege spricht, ist schwer zu entscheiden.

Kurz oberhalb wie unterhalb des Tuberkels fanden sich in dem rechten Vorderhorn und in dessen Umgebung noch deutliche Veränderungen: reichliche Lücken, (erweiterte Lymphgefässe), Quellung und Ausfall der Markscheiden, Verdickung des Stützgewebes. Da sich von eigentlicher Entzündung, Zellvermehrung, Austritt von weissen Blutkörperchen nichts fand, so sind diese Vorgänge zweifellos durch die Lymphstauung zu erklären und diese wieder ist auf die durch den Tuberkel bedingte Circulationsstörung zurückzuführen.

In der Höhe des 7. Brustsegmentes tritt, wie oben beschrieben, neuerdings eine, nun aber sich über den ganzen Querschnitt erstreckende Quellung des Markes auf, die durch Vermehrung und Erweiterung der Gefässdurchschnitte, Quellung und Ausfall der Markscheiden und erweiterte Lymphspalten charakterisirt ist. Diesen Nebenbefund, für den mir jede Erklärung fehlt, muss ich in den epikritischen Bemerkungen nochmals erwähnen, nachdem Dinkler im letzten Bande dieser Zeitschrift einen Fall veröffentlichte, der ganz ähnliche Verhältnisse, wie sie hier vorliegen, bot. Auch dort hat sich unabhängig von einer

Querschnittsläsion im obersten Dorsaltheil, welche durch Duratuberculose im Gebiet des zweiten und dritten Nervenpaares bedingt war, noch eine solche in der Höhe des 6.—8. Dorsalsegmentes entwickelt. „Im Bereiche des tiefer gelegenen Herdes ist hingegen von einer Compression keine Rede, ebensowenig lassen sich in den Häuten oder in dem Rückenmark selbst tuberculöse Eruptionen nachweisen."

Auch Dinkler hält einen ätiologischen Zusammenhang zwischen beiden Segmenterkrankungen wahrscheinlich, aber auch er betont die Schwierigkeit, einen solchen zu erklären.

Die erst im untersten Brustmark und im Lendenmarke auftretende, streifenförmige Degeneration in den Hintersträngen kann mit den oberhalb davon gelegenen Querschnittsläsionen wohl nicht in Zusammenhang gebracht werden, diese aufsteigende Wurzeldegeneration ist analog zu setzen den Hinterstrangdegenerationen, wie sie bei der perniciösen Anämie und bei anderen mit schwerem Marasmus einhergehenden Krankheiten so oft gefunden und beschrieben wurden.

Die verschieden localisirten und verschiedenartigen Processe lassen sich nicht auf eine einheitliche Entstehungsursache zurückführen, sie zeigen uns eben, dass in einem Rückenmark, das durch Querschnittserkrankung schwer geschädigt ist, leicht noch andere, nicht unmittelbar davon abhängige pathologische Processe auftreten.

Die Diagnose solitärer, indramedullär entstandener Tuberkel in der rechten Hälfte des Dorsalmarkes war klinisch, also intra vitam schon gestellt worden und konnte gut begründet werden:

Die schwere Lungentuberculose legte die Vermuthung nahe, dass es sich bei den nun neu auftretenden, nervösen Störungen um einen pathologisch ähnlichen, vielleicht metastatischen Process im Rückenmark handle. Die freie Beweglichkeit und Unempfindlichkeit der Wirbelsäule sprach gegen ein Wirbelleiden, das völlig schmerzlose Entstehen der Hemiparaplegie liess irgend welche von aussen auf das Rückenmark einwirkende Schädlichkeit (Geschwulst oder Entzündung der Rückenmarkshäute) ausschliessen. Schwieriger war die Localisation der Neubildung. Es war ja in unserem Fall durch die Vermuthung eines intramedullären Tumors der Gedanke an eine operative Entfernung desselben von vorneherein ausgeschlossen, wäre eine solche aber in Frage gekommen, so hätte von neurologischer Seite aus dem Chirurgen nur wenig scharf der Ort der Läsion präcisirt werden können.

Die Gefühlsstörungen reichten links vorn bei wiederholten Untersuchungen immer nur bis zum linken Rippenbogen, links hinten bis zum 11. Brustwirbel; sprach dies für eine Leitungsunterbrechung etwa in der Höhe des 10. Brustwirbels, so konnte eine handbreite anästhetische Zone in der Höhe der rechten Brustwarze damit nicht erklärt

werden, diese liess vielmehr die Störung weiter oben vermuthen. Aus dem Nachschleppen der rechten vorderen Brustseite bei der Athmung konnte kein Schluss gezogen werden, da die rechte Lunge viel stärker als die linke afficirt war.

Locale Muskelatrophien, die sonst oft die Stelle der Rückenmarksläsion anzeigen, waren nicht zu constatiren und sind wohl in der Intercostalmusculatur nicht leicht bemerkbar. Kurz, eine genaue Bestimmung, wo die Leitungsunterbrechung zu suchen wäre, war fast unmöglich. Wie sich nachher aus dem Sectionsbefund zeigte, wies die anästhetische Zone auf der rechten Seite (in der Höhe der Brustwarze) den richtigen Weg zur Localisation der Geschwulst (2. Brustsegment). Hätte der Chirurg diese an der oberen Grenze der linksseitigen Gefühlsstörungen gesucht, so wäre er um 6 Wirbel zu weit nach unten eingedrungen.

Zeigte der oben angeführte Fall Dinklers in der Localisation der Querschnittsstörungen auffallende Aehnlichkeit mit unserem Falle Schramm, so hatte er auch in Beziehung auf die Segmentdiagnose dasselbe Schicksal. Die klinischen Symptome wiesen auch dort auf eine Erkrankung des 8.—10. Dorsalsegmentes hin, bei der anatomischen Untersuchung wurde neben einer geringen Querschnittsstörung in der Ausdehnung vom 6.—8. Dorsalnerven eine viel ausgesprochenere Compression des Markes in der Höhe des 2. und 3. Dorsalsegmentes constatirt. Dinkler knüpft hieran die Bemerkung, dass in der medicinischen Klinik zu Heidelberg in den letzten Jahren wiederholt Fälle beobachtet wurden, in welchen die klinische Diagnose und der anatomische Befund um mehrere Rückenmarkssegmente differirten.

Nach den mancherlei Fehldiagnosen, die mir bei der Localisation von Paraplegien schon untergelaufen sind, glaube ich in Uebereinstimmung mit Bruns sagen zu können, dass die Läsion wohl ausnahmslos zu tief gesucht wird. Es ist darauf hinzuweisen, wie ausserordentlich schwierig richtige Segmentdiagnosen bei Störungen im Brustmark sind, wenn nicht durch circumscripte Schmerzhaftigkeit oder Vorwölbung der Wirbelsäule oder durch Wurzelreizungen der Weg gewiesen wird. Kann man sich bei der topischen Diagnose nur nach der oberen Grenze der Sensibilitätsstörungen richten — die motorischen Störungen an der Musculatur der Brust und des Bauches sind meist nur wenig deutlich ausgeprägt —, so wird man oft falsch gehen. Kurz, die Schwierigkeiten erfolgreicher Eingriffe am Rückenmark liegen nicht nur in der chirurgisch-technischen Seite, sondern oft auch in der Unmöglichkeit, eine richtige, scharfe Segmentdiagnose zu stellen.

Nach dem Sectionsbefund wäre zu vermuthen gewesen, dass wir es klinisch mit einem reinen Fall von Brown-Séquard'scher Halbseitenlähmung zu thun gehabt hätten. Der solitäre Tuberkel hatte genau die rechte Hälfte des 2. Dorsalsegmentes zerstört und zwar so gründlich, dass keine intacte Nervensubstanz darin mehr nachgewiesen werden konnte, die linke Seite des Rückenmarkes in dieser Höhe war gut erhalten geblieben. Und trotzdem stimmte die Krankengeschichte unseres Falles mit dem Schulbild der Halbseitenläsion nur wenig überein. Die Brown-Séquard'sche Spinallähmung wird in unseren Lehrbüchern (Erb, Strümpell, Leube, Moebius) kurz charakterisirt als „halbseitige Lähmung der Motilität auf der der Läsion entsprechenden Seite und halbseitige Aufhebung der Tastempfindung (Anästhesie) auf der entgegengesetzen Seite".

Bei unserem Patienten waren nun die klinischen Erscheinungen lange nicht so schwer, es handelte sich nicht um eine völlige Lähmung der gleichseitigen Extremität, sondern nur um eine hochgradige Parese; auf der der Läsion gegenüberliegenden Seite bestand nicht, wie es Brown-Séquard beschreibt, völlige Aufhebung der Sensibilität, sondern nur theilweise Empfindungslähmung: Analgesie und Thermanästhesie bei erhaltener Tastempfindung.

Die zunächst liegende Erklärung wäre durch die schon bei der anatomischen Epikrise gemachte Annahme zu geben, dass die halbseitige Querschnittsunterbrechung eben keine vollständige war, dass der Tuberkel immer noch von leitenden Fasern durchzogen wurde, deren Markscheiden wohl zerstört, deren Axencylinder aber in den verkästen Stellen und dem peripherischen Granulationsgewebe nicht mehr nachweisbar waren. Man müsste sich dann die Verhältnisse ähnlich vorstellen, wie bei dem der multiplen Sklerose zu Grunde liegenden Process; auch in den diese Krankheit hervorrufenden Herden gelingt es meist nicht mehr, gut erhaltene Nervenfasern nachzuweisen, und trotzdem werden solche Herde noch mit Sicherheit von leitenden Bahnen durchzogen. Ich muss gestehen, dass mir die eben gegebene Erklärung des auffälligen Missverhältnisses zwischen Ausdehnung der anatomischen Läsion und den relativ geringen klinischen Ausfallserscheinungen als wohl möglich erscheint.

Andererseits könnte unser Fall aber auch die Vermuthung wach rufen, dass die Brown-Séquard'sche Lehre nicht in ihrem ganzen Umfang aufrecht erhalten werden kann, und eine solche Vermuthung wird durch das Studium der Literatur nur noch weiter bestätigt. In fast allen Fällen von Halbseitenläsion werden Abweichungen von der angeführten Lehre, ähnlich wie sie unser Fall bietet, beschrieben.

Wenn ich kurz auf die moderne Literatur eingehen darf, so sei

erwähnt, dass der von Brissaud[1]) seiner Besprechung zu Grunde gelegte Fall auf der Seite der sensiblen Störungen lediglich den Verlust von Schmerz und Temperaturempfindung zu beklagen hatte, dass sich die motorische Paralyse ebenso wie in unserem Falle bald besserte und einer leichten Parese Platz machte. Raymond[2]) betont in seiner Vorlesung, „Syndrome de Brown-Séquard", dass sein Fall sich nur dadurch von dem Typus Brown-Séquard's unterscheidet, dass die Anästhesie keine totale, sondern nach Art der Syringomyelie nur eine unvollständige ist. Kocher bespricht im zweiten Abschnitt seines ausführlichen Werkes[3]) die partiellen Markläsionen. Nach Mittheilung einer typischen Krankengeschichte (Fall 34) von Halbseitenläsion schreibt er: „Der Fall Furrer ist ein fast reiner Fall von Hemiläsion durch Stich, nur besteht keine Anästhesie der anderen Seite, sondern blos Analgesie und Thermoanästhesie". In einer weiteren Anzahl von Fällen von Hemisectionen wird berichtet, dass die Tastempfindung erhalten blieb, während die Empfindlichkeit für Schmerz und Temperatureindrücke verloren ging.

Dieselbe Beobachtung machte L. Mann[4]) in 6 Fällen von Brown-Séquard'scher Lähmung. Dieser Autor unterzog sich der Mühe, sämmtliche Fälle von spinaler Hemiplegie, die er in der Literatur auffinden konnte, auf das Verhalten der Sensibilität durchzusehen, und fand, dass in den meisten Fällen, in denen Angaben über die einzelnen Sensibilitätsqualitäten gemacht waren, nur partielle Empfindungslähmung: Dissociation syringomyélique, bestand. Auch das Verhalten der motorischen Lähmung bei der spinalen Hemiplegie hat Mann eingehender studirt und fand, dass die totale Beinlähmung, ähnlich wie dies Wernicke schon für die cerebrale Hemiplegie beschrieben hatte, fast regelmässig eine Rückbildung erfährt. Mann erklärt dieses Verhalten durch eine theilweise doppelseitige Innervation der Musculatur. Ich darf hier vielleicht daran erinnern, dass auch in unserem Fall nach einiger Zeit Besserung der Lähmungserscheinungen eintrat und dass auch hier, ähnlich wie dies Mann beschrieben hat, vorzüglich die zur

---

1) Brissaud, Leçons sur les Maladies nerveuses. Paris 1895. Douzième Leçon: Hémiparaplegie spinale avec Hémianaesthésie croisée. Syndrome de Brown-Séquard.

2) Raymond, Leçons sur les Maladies du Système Nerveux. Paris 1896. XVII. Syndrome de Brown-Séquard d'origine probablement syringomyélique.

3) Kocher, Die Verletzungen der Wirbelsäule, zugleich als Beitrag zur Physiologie des menschlichen Rückenmarks. Mittheilungen aus den Grenzgebieten. 1. Band, 4. Heft.

4) Deutsche Zeitschrift für Nervenheilkunde. 10. Band. 1. und 2. Heft. Klinische und anatomische Beiträge zur Lehre von der spinalen Hemiplegie.

Verlängerung des Beines dienenden Muskeln, also die Extensoren (Glutaeus, Quadriceps, Gastrocnemius und Soleus) wieder functionstüchtig wurden.

Kurz, wir kommen bei der Berücksichtigung der in der Literatur niedergelegten Erfahrung, ebenso wie bei dem Vergleich zwischen den klinischen Daten und dem anatomischen Bilde im Falle Schramm, in Versuchung an der bisher gültigen Lehre von der Halbseitenlähmung zu rütteln.

Durch die Annahme, dass noch vereinzelte Fasern leitungsfähig den Tumor durchsetzen, können wir die Thatsache, dass auf der gekreuzten, ebenso wie auf der gleichnamigen Seite die Tastempfindung völlig intact geblieben war, nicht erklären; den Tasteindrücken stehen augenscheinlich verschiedene Bahnen in der contralateralen und in der gleichnamigen Rückenmarkshälfte zur Verfügung.

In Beziehung auf das Gefühl für Schmerz und Temperaturempfindung gilt aber zweifellos die Lehre Brown-Séquard's noch: dasselbe leidet bei Erkrankungen des Hinterhorns derselben und bei Unterbrechungen im Seitenstranggrundbündel der gegenüberliegenden Seite. Im ersteren haben wir die Ganglienzellen für die aufsteigenden Fasern im Seitenstranggrundbündel der gegenüberliegenden Seite zu suchen, ihr Untergang führt, wie der Fall Schramm aufs Neue gezeigt hat, zur Degeneration derselben.

In der verschieden vertheilten Leitung der Empfindungseindrücke und der von Mann nachgewiesenen, theilweise doppelseitigen Leitung der Willensimpulse haben wir eine entschieden zweckmässige Einrichtung zu erkennen. Eine solche sichert nach nur theilweiser Verletzung des Markes das Intactbleiben der wichtigsten Empfindungsqualität, des Tastsinnes, sie ermöglicht eine theilweise Restitution der Beweglichkeit, sie bewirkt es also, dass bei der halbseitigen Durchtrennung trotz der mangelhaften Regenerationsfähigkeit des Rückenmarkes die Prognose quoad functionem im Ganzen als eine gute bezeichnet werden kann. Andererseits müssen wir bei einer halbseitigen Läsion der Medulla spinalis durch Tuberculose, Gliomatose oder Tumorenbildung mit der Diagnose „halbseitige Querschnittsunterbrechung" recht vorsichtig sein; viel öfter wohl, als es vermuthet und nachgewiesen werden kann, werden solche Herde noch von vereinzelten Nervenfasern durchsetzt. Aus diesen und den oben genannten Gründen ist es zu erklären, dass trotz des relativ häufigen Vorkommens von Andeutungen des Brown-Séquard'schen Symptomencomplexes fast niemals ein völlig reiner Fall zur Beobachtung kommt.

Bei der Beurtheilung des anatomischen Befundes und bei der Abfassung dieser kleinen Arbeit stand mir mein verehrter Chef, Prof. v. Strümpell, mit Rath und That zur Seite, ich darf ihm wohl auch an dieser Stelle meinen Dank dafür sagen.

# XV.

## Ueber Tabes dorsalis beim weiblichen Geschlecht.

Von

**Dr. H. Kron,**

Nervenarzt in Berlin.

Dass weibliche Tabesfälle dem Nachweise früherer syphilitischer Infection oft die grössten Schwierigkeiten entgegensetzen, ist bekannt. Dafür bietet aber die einfachere Lebensweise der Frauen, das Fortfallen gewisser Schädlichkeiten, wie Alkohol, Tabak, Excesse etc., einen weit klareren Ueberblick über die möglichen anderweitigen Krankheitsursachen. Deshalb sollte man von der Verwerthung dieses Materials nicht abstehen. Freilich darf man, was auch Erb und Möbius betont haben, die weiblichen Fälle nicht mit den männlichen vermengen.

Wir finden in der Literatur nur eine kleine Anzahl von Arbeiten, die sich in dieser Weise mit weiblichen Tabikern beschäftigen. Sehen wir von 11 Fällen, die Leonhard[1]) vor der berühmten Fournierschen Abhandlung aus Westphal's Klinik zusammengestellt, und der wohl von keiner Seite für massgebend erachteten Statistik Lothar Meyer's[2]) ab, so lieferte Erb[3]) den ersten Beitrag: Unter 13 tabischen Frauen 4 mit sicherer, 5 mit höchstwahrscheinlicher Syphilis, eine mit einem Schanker, 3 zweifelhafte. Mit Fortlassung dieser, also unter 10 Fällen, 4 ohne, 6 mit Infection. Diesen Angaben fügte dann Möbius[4]) 18 Fälle hinzu, in deren Anamnese sich fast durchweg Syphilis nachweisen liess [5 mit 80 Proc., 13 mit 93 Proc.], während andere causale Momente häufig ganz fehlten. Mendel's poliklinisches Ma-

1) Berliner Dissertation 1872.

2) Archiv f. Psychiatrie und Nervenkrankheiten. 1880. S. 252.

3) Berliner klinische Wochenschrift. 1883. S. 483.

4) Centralblatt für Nervenheilkunde. 1894. Nr. 9, 12, 20 und Neurologische Beiträge. Heft 3, S. 108.

terial fand einige Jahre später in Hlubek[1]) seinen Bearbeiter, der unter den 30 weiblichen Tabikern bei 46 Proc. voraufgegangene Syphilis fand, was Minor[2]) in allen seinen 8 Fällen, wenn man einen kaum zweifelhaften mit hinzurechnet, gelang. Bald trat auch Erb[3]) wieder mit Beobachtungen hervor: Unter den 19 weiblichen Tabesfällen hatten 9 sicher, 8 fast sicher Syphilis gehabt. Weiter waren unter 21 neuen Fällen von Möbius[4]) 18 mit sicherer oder doch höchstwahrscheinlicher Syphilis (86 Proc.). 54,4 Proc. rechnete Friedrichsen[5]) aus 33 Fällen der Gerhardt'schen Klinik heraus. In einer letzten Reihe von 7 Fällen hatte Möbius[6]) 100 Proc. früherer Syphilis, während Erb[7]) unter seinen neuesten 9 Fällen 6 mit ganz sicherer, 2 mit ziemlich sicherer und 1 mit höchst wahrscheinlicher Infection nachwies. Von den Autoren, die bei ihren, männliche und weibliche Fälle umfassenden, Arbeiten der letzteren besonders gedenken, will ich hier nur Gerlach[8]), Bernhardt[9]), Tumpowsky[10]), Redlich[11]) anführen.

Ich lasse nunmehr meine eigenen Beobachtungen in aller Kürze folgen:

1. Elise R. 46jährige Arbeiterin. Symptome: refl. Pupillenstarre, Westphal'sches Zeichen, Hypalgesie an den unteren Extremitäten, Blasenparese, Complication mit Bulbärparalyse (später hinzugetreten). — Am Unterschenkel grosse glatte Narbe, von einem Ulcus, das erst unter Quecksilbersalbe geheilt ist.

2. Therese B. 40jährige Kaufmannsfrau. 5 Geburten, 1 Abort. Letzte Entbindung im 39. Jahre, Kind viel rothe Flecke auf der Haut, lebte nur 6 Stunden. — Im 39. Jahre Schwäche des linken Beines. Symptome: Pupillen ungleich, lichtstarr, Westphal'sches Zeichen. Analgesie an den Unterschenkeln, Blasenparese, Migräne, Schwindel.

3. Emilie Fr. 39jährige Schneiderin, Wittwe. (Nähmaschine nur im ersten Jahre der Ehe.) Mit 18 Jahren geheirathet. Im Beginn der Ehe sofort „Gebärmutterentzündung". Danach 4—5 Aborte, dann Sterilität. (Ehemann im 26. Jahre der Pat. geschlechtskrank, bald darauf heiser, starb an einer „Nervenkrankheit".) Mit 36 Jahren ausgebreitetes Exanthem. Im 38. Jahre lanzinirende Schmerzen, Sehstörung. Intervall 20 Jahre. Symptome: Pupillen ungleich, lichtstarr, Kniephänomen fehlt rechts, ist links

1) Berliner Dissertation. 1886.

2) Contribution à l'étude de l'étiologie du tabes. Arch. de neurologie. 1889. S. 391.

3) Berliner klinische Wochenschrift. 1891.

4) Centralblatt für Nervenheilkunde. Sept. 1893 und Neurologische Beiträge. Heft 3. S. 132.

5) Berliner Dissertation. 1893.

6) Neurologische Beiträge. Heft 3. S. 138.

7) Berliner klinische Wochenschrift. 1896. Nr. 11.

8) Syphilis und Tabes. Hallenser Dissertation. 1890.

9) Centralblatt für Nervenheilkunde. 1883. S. 457.

10) Deutsche Zeitschrift für Nervenheilkunde. Band 10. Heft 5/6.

11) Die Pathologie der tabischen Hinterstrangserkrankung. Jena 1897.

nur mit Jendrassik zu erzielen. Hypästhesie an den unteren, Hypalgesie an den oberen Extremitäten.

4. Luise H., 35jährige Schneiderin. Mit 30 Jahren verheirathet, steril; im 21. Jahre Syphilis, Spritzcur in der Charité. Mit 30 Jahren lanzinirende Schmerzen in den Beinen. Intervall 9 Jahre. Symptome: Erhebliche Ungleichheit der Pupillen, minimale Reaction auf Licht. Westphal'sches Zeichen, Analgesie an den Unterschenkeln.

5. Dorothea R., 54jährige Kaufmannsfrau. 2 Kinder früh gestorben, 3 Aborte. Mit 51 Jahren Migräne. Symptome: Pupillen sehr eng, lichtstarr. Westphal'sches Zeichen. Anästhesie an den unteren Extremitäten. Blasenparese.

6. Marie P., 39jährige Kaufmannsfrau. Steril. Symptome: Zuerst lanzinirende Schmerzen in den Beinen. — Pupillen lichtstarr, Westphal'sches Zeichen. Leichte Ataxie, Blasenparese, Schwindel.

7. Elise U., 34jährige Schneiderin (nur mit Handmaschine beschäftigt); verheirathet seit 20. Jahre, 4 Geburten, darunter 3 Aborte. Mann im 24. Jahre der Pat. geschlechtskrank gewesen. Coitus nicht eingestellt. Im 25. Jahre rothe Flecke auf der Haut, die mit Jodkalium behandelt wurden. Während des Exanthems Frühgeburt von 7 Monaten. Im 30. Jahre lanzinirende Schmerzen in den Beinen und Schultern, Kopfschmerz, Schwindel. Intervall 6 Jahre. Symptome: Pupillen eng, lichtstarr, Westphal'sches Zeichen. Analgesie an den Unterschenkeln, Romberg's Symptom, Blasenparese, Larynxkrisen.

8. Johanna A., 38jährige Schneiderin, verheirathet mit 20 Jahren; steril. Mit 22 Jahren Infection (Ulcera an den Labien). Subcut. Einspritzungen, Pillen. Scheidung deswegen nach 2jähriger Ehe. Im 32. Jahre Schlaffheit der Beine, viel Schweiss, wenig Schlaf. Intervall 10 Jahre. Symptome: Pupillen ungleich, sehr eng, starr. Westphal'sches Zeichen. Hypalgesie an den Unterschenkeln.

9. Karoline B., 54jährige Arbeiterin. Seit Ende der 20. Jahre verheirathet. Wittwe seit dem 49. Jahre. 2 Geburten, ein Kind gestorben. Im 53. Jahre Sturz $1\frac{1}{2}$ Etagen tief aus einem Fenster. Im 54. Jahre lanzinirende Schmerzen in den Beinen. Symptome: Pupillen lichtstarr, Westphal'sches Zeichen, lanzinirende Schmerzen in den Beinen. Sensorisch-sensible Hemianaesthesia dextra. Blasenparese, Parese des rechten Beines.

10. Auguste L., 38jährige Schneiderin (Nähmaschine vom 24.—30. Jahre, später nicht mehr). Mit 33 Jahren verheirathet, steril. Mann vor und in der Ehe geschlechtskrank gewesen. Nach 3jähriger Ehe deswegen Scheidung. Infection wahrscheinlich im Beginne der Ehe. Mit 36 Jahren Ptosis. Strabismus divergens. Intervall 2—3 Jahre. Symptome: Pupillen lichtstarr, Westphal'sches Zeichen links, lanzinirende Schmerzen, Analgesie an den Beinen, Strab. divergens, doppelseitig, besonders rechts.

11. Johanna G., 48jährige Plätterin, ledig. (Mutter geisteskrank gewesen.) Mit 25 Jahren Infection (Condyl. lata). Mit 38 Jahren Schmerzen in Stirn, Nacken und Beinen. Intervall 13 Jahre. Symptome: Westphal'sches Zeichen, lanzinirende Schmerzen in den Beinen, Analgesie daselbst, Gürtelschmerz, Kopfschmerz, Schwindel, Angstgefühl, Polydipsie, Blasenparese.

12. Marie Z., 30jährige Schneiderin (nie Maschine genäht), ledig. Vater an Paralyse gestorben. Mit 21 Jahren Infection (erst nach Jahren einge-

standen). Damals nur äusserlich behandelt, später, schon nach Beginn der Tabes, mehrere kurze Schmiercuren. Symptome: Pupillen ungleich, linke reagirt etwas träge. Westphal'sches Zeichen. Blasenparese, hochgradige Ataxie der unteren, leichte der oberen Extremitäten, Anästhesie an den unteren.

13. Charlotte Fl., 55jährige Schlächtersfrau. Seit dem 20. Jahre verheirathet, steril, giebt als Ursache der Tabes Erkältungen an. Mit 45 Jahren Doppeltsehen, mit 46 beginnende Opticusatrophie. Symptome: Pupillen lichtstarr, Opticusatrophie, Westphal'sches Zeichen. Parästhesien an den Füssen. Complication mit Diabetes mellitus (anhaltend bis 4,3 Proc.).

14. Flora W., 58jährige Kaufmannsfrau, verheirathet seit dem 27. Jahre. 8 lebende Kinder, 2 Aborte. Im 48. Jahr Ulcus durum an der Lippe durch Kuss. Injectionscur. Mit 52 Jahren lanzinirende Schmerzen im Nacken und Hinterkopf. Intervall: 4 Jahre. Symptome: Pupillen lichtstarr, Kniephänomen vorhanden (Tabes super.), leichte Ataxie der oberen Extremitäten, lanzinirende Schmerzen in denselben und an den angegebenen Stellen.

15. Marie Z—r., 50jährige Schneiderin, verheirathet. Mann an Paralyse gestorben, hatte früher, im 33. Jahre der Pat., Syphilis. 17 Geburten, darunter 6 Frühgeburten und verschiedene Aborte. Viel Nähmaschine, Gemüthsbewegungen, Anstrengung durch Unterricht. 4 Kinder leben. Wahrscheinlich Infection im 33. Jahre. Mit 44 Jahren lanzinirende Schmerzen in den Beinen. Intervall: 11 Jahre. Jodkalium im 47. Jahr. Symptome: Pupillen eng, starr, Westphal'sches Zeichen. Analgesie an den unteren Extremitäten Gürtelschmerz, Blasenparese.

16. Anna Bl., 36jährige Schneiderin, ledig, vom 21.—24. Jahre sexueller Verkehr. Mit 24. und 30. Jahre Drüsenanschwellungen oberhalb der Schlüsselbeine. Nie Maschinenarbeit. Mit 28 Jahren Schmerzen im Rücken und in den Beinen. Symptome: Pupillen lichtstarr, Westphal'sches Zeichen, lanzinirende Schmerzen in den Beinen, Blasenparese. Häufig Plaques auf der Zunge.

17. Luise S., 39jährige Schneiderin, ledig. Vom 35.—36. Jahre sexueller Verkehr. Brennen beim Urinlassen zu jener Zeit. — Neuropathisch belastet (Vater nervenleidend gewesen). Angestrengtes Maschinenähen vom 16. Jahr an. Mit 38 Jahren lanzinirende Schmerzen in den Beinen, Intervall event. 3 Jahre. Symptome: Pupillen starr, ungleich, links Westphal'sches Zeichen, lanzinirende Schmerzen, Blasenparese. Complication mit Morbus Basedowii.

18. Auguste Kl., 58jährige Schneiderin. Seit dem 23. Jahre verheirathet. 2 Kinder leben, 3 mit 7 Monaten abgestorben. 25 Jahre angestrengtes Maschinenähen, starke einmalige Durchnässung und Erkältung. Im 40. Jahre Flecke auf der Haut. Mit 43. Jahr einseitige Mydriasis. Symptome: Pupillen erheblich ungleich, lichtstarr, Westphal'sches Zeichen, Romberg's Symptom, lanzinirende Schmerzen in Beinen und rechtem Arm mit Gefühl von Taubsein daselbst, Anästhesie an der linken Unterextremität, Polydipsie. Auf Schultern und Hals syphilitisches Exanthem (Dr. A. Weyl).

19. Ida B., 28jährige Schneiderin, mit 18 Jahren verheirathet, mit 23 Jahren nach acut aufgetretenem, sehr starkem Ausfluss Abort, mit 25 Jahren geschieden wegen roher Behandlung seitens des Mannes. 2 Kinder, 1 Abort. Vater an Nervenleiden gestorben. Angestrengtes Maschinenähen seit 4 Jahren. Seit dem 25. Jahre Anfälle von Bewusstlosigkeit. Symptome: Pupillen weit, lichtstarr, Kniephänomen links schwach, Blasenparese, Opticusatrophie.

20. Pauline B., 46jährige Schneiderin, ledig; mit 23 Jahren zum ersten, mit 25 Jahren zum zweiten Mal uneheliche Geburt. Ueberarbeitet durch

Sticken, keine Maschinenarbeit. Mit 41 Jahren taubes Gefühl in den Zehen. Symptome: Pupillen eng, starr, Westphal'sches Zeichen, erhebliche Ataxie, Analgesie an den Unterschenkeln, Blasenparese.

21. Franziska B., 32jährige Schneiderin, ledig. Mit 29 Jahren Roseola und Angina specifica. 3 Wochen Schmiercur, danach ein Vierteljahr Jodkalium. Maschine nur hin und wieder, sehr wenig. Bald nach dem Exanthem lanzinirende Schmerzen in den Beinen. Symptome: Pupillen ungleich, lichtstarr, Kniephänomen schwach, besonders links. Analgesie an den unteren Extremitäten. Gürtelgefühl, Romberg. Mastdarmschmerz. Plaques an der Zunge, vordere und hintere Cervicaldrüsen geschwollen (Dr. A. Blaschko).

22. Bernhardine J., 46jährige Handelsfrau. Seit dem 19. Jahre verheirathet. 10 Geburten, 3 in den ersten Monaten gestorben, 2 Aborte, körperliche Anstrengungen, Erkältungen. Mit 34 Jahren Taubheitsgefühl im Bereiche des rechten N. cut. fem. ext. Parästhesie im linken Ulnarisgebiet. Symptome: Pupillen starr, sehr eng, Westphal'sches Zeichen, starke Ataxie, Aufhebung des Muskelgefühls an den unteren Extremitäten, Opticusatrophie. Blasenparese, Mastdarmschmerz.

23. Gottliebe Chr., 45jährige Kaufmannsfrau. Verheirathet zum 1. Mal mit 26 Jahren. 1 gesundes Kind, dann mehrere Jahre Pause, darauf 4 Kinder, die alle unter einem Jahre, bezw. wenige Stunden nach der Geburt starben. Zum 2. Mal verheirathet mit 40 Jahren, 2 gesunde Kinder. Erster Mann an Paralyse gestorben. Infection wahrscheinlich im Beginne der ersten Ehe. Mit 44 Jahren lanzinirende Schmerzen in den Beinen. Intervall: 18 Jahre. Symptome: Pupillen lichtstarr, ungleich, Westphal'sches Zeichen, Parästhesien an den Füssen, Romberg, Blasenparese.

24. Luise Sch., 49jährige Waschfrau. Verheirathet seit dem 19. Jahr, 3 gesunde Kinder, Mann im 29. Jahre der Pat. geschlechtskrank, danach keine Geburt mehr, Erkältungen. Mit 46 Jahren Migräne, lanzinirende Schmerzen, gastrische Krisen. Intervall eventuell 17 Jahre. Symptome: Pupillen lichtstarr, Kniephänomen schwach, Analgesie, lanzinirende Schmerzen an den unteren Extremitäten, Blasenparese.

25. Elise Kr., 42jährige Schneiderin, verheirathet mit 18 Jahren. 8 Kinder, 4 unter einem Jahr gestorben. Viel Maschinenähen. Im 38. Jahre Schwindel, Kopfschmerz. Symptome: Einseitige Pupillenstarre, Westphal'sches Zeichen, lanzinirende Schmerzen. Blasenparese.

26. Dorothea Z., Hebamme, 55jährige Wittwe. 21jährigen Sohn. Mit 45 Jahren Infection am Finger bei Ausübung des Berufs, danach Lymphadenitis in der Achsel, zwei Monate später Hauteruption, ein halbes Jahr danach Plaques auf der Zunge. Injectionscur im Beginne der Lues, Schmiercur beim Recidiv. Mit 50 Jahren lanzinirende Schmerzen im rechten Arm. Intervall 5 Jahre. Symptome: Pupillen eng, ungleich, starr, Westphal'sches Zeichen, Ataxie, Analgesie, Gürtelschmerz, Abducensparese rechts. Ptosis links.

27. Karoline N., 51jährige Schneiderin, verheirathet seit dem 19. Jahre; geschieden im 29. Jahre wegen Geschlechtskrankheit des Mannes. 1 Kind mit 11 Monaten an Krämpfen gestorben, 3 Aborte. Nach der Verheirathung längere Zeit „Blasen" auf den Lippen. Mit 46 Jahren lanzinirende Schmerzen, Gürtelgefühl. Symptome: Pupillen sehr eng, starr, Westphal'sches Zeichen, lanzinirende Schmerzen in Armen und Beinen, leichte Ataxie der ersteren, Gürtelgefühl, Parästhesien in den Fingern.

28. Elise Sch., 32jährige Schneiderin. Verheirathet mit 24 Jahren. Steril. Mit 18 Jahren eitrige Affection an den äusseren Genitalien. Neuropathisch belastet, nie Maschine genäht. Mit 27 Jahren lanzinirende Schmerzen in den Beinen, Intervall 9 Jahre. Symptome: Pupillen lichtstarr, ungleich, Westphal'sches Zeichen, Analgesie, Ataxie der unteren Extremitäten, Blasenparese, Ptosis rechts.

29. Lina Schm., 50jährige Schneiderin, verheirathet mit 24 Jahren, steril. Seit 11 Jahren angestrengtes Maschinenähen. Mit 40 Jahren Krämpfe in den Füssen, dann Rückenschmerzen, gastrische Krisen. Symptome: Pupillen lichtstarr, Westphal'sches Zeichen, Romberg, Analgesie der unteren Extremitäten, Blasenparese.

30. Bertha Sch., 40jährige Schneiderin. Verheirathet mit 29 Jahren. 1 Kind von 8 Jahren. 2 Jahre angestrengtes Maschinenähen, nur 1 Jahr vor Ausbruch der Krankheit. Mit 38 Jahren Kopfschmerz, Schwindel. Symptome: Pupillen ungleich, starr, Westphal'sches Zeichen, Analgesie an den Unterschenkeln.

31. Auguste St., 46jährige Kaufmannsfrau, verheirathet mit 28 Jahren, steril. Mann syphilitisch gewesen, jetzt ebenfalls Tabiker. — Mit 29 Jahren Roseola specif.; Injectionscur. Mit 32 Jahren Schwäche des linken Beines. Intervall 3 Jahre. Symptome: Pupillen weit, ungleich, lichtstarr; Westphal'sches Zeichen, lanzinirende Schmerzen, Analgesie der unteren Extremitäten, Romberg, gastrische Krisen, Blasenparese.

32. Elisabeth Sch., 36jährige Kaufmannsfrau. Mann syphilitisch gewesen. 10 Geburten, 5 Kinder im frühesten Lebensalter an Krämpfen gestorben, 1 mit Ausschlag geboren, der im 15. Jahre recidivirte, ein anderes Kind ebenfalls mit Ausschlag geboren, im 2. Jahre fast erblindet, ärztlicherseits für syphilitisch erklärt. — Mit 32 Jahren Gürtelschmerz, Brechneigung. Symptome: Pupillen ungleich, starr, Kniephänomen schwach, häufige schwere gastrische Krisen, Gürtelgefühl, lanzinirende Schmerzen im Nacken und Rücken.

33. Anna N., 39jährige Näherin, ledig. Im 16. Jahre sexueller Verkehr, 1 Kind, nach 4 Monaten gestorben. (Die 2 Kinder, die der betreffende Mann in seiner späteren Ehe mit einer anderen gezeugt, sind nach $1^1/_2$—2 Jahren gestorben.) In den letzten 7 Jahren anstrengendes Maschinenähen. Mit 37 Jahren lanzinirende Schmerzen. Symptome: Pupillen eng, ungleich, starr, Westphal'sches Zeichen, Analgesie an den unteren Extremitäten.

34. Luise G., 42jährige Portiersfrau. Verheirathet mit 29 Jahren, 2 Kinder leben, 1 nach 8 Wochen, 1 nach 3 Tagen gestorben, 1 Abort. Der Mann giebt zu, im Beginne der Ehe eine leichte Gon. gehabt zu haben. — Mit 31 Jahren Halsaffection, mit 32 Jahren Recidiv mit Kehlkopfsbetheiligung (Tracheotomie); im folgenden Jahre Periostitis septi narium, Ulcerationen an Zunge und Epiglottis (Angaben des Herrn Dr. Saatz). Jodkalium zur Zeit der Infection. Mit 33 Jahren lanzinirende Schmerzen in den Beinen. Intervall 4 Jahre. Symptome: Pupillen eng, ungleich, lichtstarr, Westphal'sches Zeichen, Analgesie der unteren Extremitäten, Blasenparese.

35. Marie Bl., 40jährige Schneiderin, verheirathet mit 31 Jahren. Mann in der Ehe geschlechtskrank geworden, 2 Kinder, im 5. und 6. Monat gestorben, 1 Abort. Mit 33 Jahren lanzinirende Schmerzen in den Beinen. Symptome: Pupillen eng, starr, Westphal'sches Zeichen, Analgesie an den Unterschenkeln, Parästhesie an der linken Hand, Blasenparese.

36. Luise Sch., 49jährige Schneiderin. Verheirathet mit 22 Jahren, 1 Kind mit $^1/_4$ Jahr an Krämpfen gestorben, dann 1 Abort, von da an steril. (Mann lüderlich, Umgang mit anderen Frauen.) 27 Jahre lang schweres Maschinenähen, mit 42 Jahren Schmerz im Rücken, Schwindel, Erbrechen. Symptome: Pupillen ungleich, lichtstarr, Kniephänomen sehr schwach, Gürtelschmerz, Blasenparese.

37. Marie Kr., 42jährige Schneiderin, mit 18 Jahren verheirathet. 1 uneheliches Kind von 2 Jahren gestorben, seitdem steril. Ca. 15 Jahre angestrengtes Maschinenähen, mit 27 Jahren lanzinirende Schmerzen in den Beinen. Symptome: Pupillen eng, starr, Kniephänomen links schwach, Analgesie an den unteren Extremitäten, heftiger Kopfschmerz.

38. Minna L., 32jährige Schneiderin. Verheirathet mit 29 Jahren, steril, nie Maschine genäht; mit 30 Jahren heftiger Kopfschmerz. Symptome: Pupillen erheblich ungleich, starr, Kniephänomen vorhanden, lanzinirende Schmerzen, Analgesie der Beine, Gürtelschmerz, Kopfschmerz.

39. Anna K., 38jährige Kaufmannsfrau. Verheirathet seit 29. Jahre, steril, Infection im 23. Jahre, im 27. Jahre Jodkaliumcur. Neuropathisch belastet (Vater Potator, Bruder Paralytiker). Mit 26 Jahren Doppeltsehen. Intervall 3 Jahre. Symptome: Pupillen ungleich, starr, Opticusatrophie mit Amaurose, Westphal'sches Zeichen, Analgesie an den unteren Extremitäten, Romberg. — In der linken Inguinalgegend strahlige Narbe. Mann, der zugiebt, in den 20er Jahren Gon. gehabt und damals mit Pat. verkehrt zu haben, jetzt ebenfalls Tabiker.

40. Henriette M., 34jährige Schneiderin. Verheirathet mit 17 Jahren, verwittwet mit 22 Jahren, sexueller Verkehr fortgesetzt. 3 Kinder. Angestrengtes, lang fortgesetztes Maschinenähen. Mit 32 Jahren heftiger Kopfschmerz, Schwäche. Symptome: Pupillen ungleich, lichtstarr, Westphal'sches Zeichen, Gürtelschmerz, Romberg, Blasenparese — Verdachtsmomente für Syphilis (Dr. O. Rosenthal): Starke Kopfschmerzen, Alopecie, Schwellung der Cervical-, Occipital- und Inguinaldrüsen.

41. Anna K., 32jährige Arbeiterin, verheirathet seit 19. Jahre. 3 Kinder, 2 leben, 2 Aborte. Infection im 18. Jahre. Keine Maschinenarbeit. Im 29. Jahre einseitige Ptosis. Bei den Infectionserscheinungen Theecur. Intervall 11 Jahre. Symptome: Pupillen ungleich, eine starr, die andere träge, Westphal'sches Zeichen, Analgesie der unteren Extremitäten, Ataxie, Blasenparese.

Die Betrachtung dieser 41 Fälle ergiebt nun Folgendes:

1. Beschäftigung. Wir finden darunter 24 Schneiderinnen, 8 Kaufmannsfrauen, 1 Hebamme, 1 Waschfrau, 1 Portiersfrau, 1 Wäscheplätterin, 1 Schlächtersfrau, 3 „Arbeiterinnen", 1 Handelsfrau. Das Material ist zum überwiegenden Theile der hiesigen Ortskrankenkasse der Schneider entnommen. Daher die grosse Zahl der Kranken aus diesem Berufszweige.

2. Lebensalter im Beginne der Krankheit. In 38 Fällen liess sich dasselbe mit der Sicherheit ermitteln, die man hierbei erwarten kann. Dannach fallen in das Alter von 25—30 Jahren 11 Fälle, 31—40: 16, 41—50: 9, 51—54: 3 Fälle. Die jüngste Patientin war 25,

die älteste 54 Jahre, als sich die ersten Erscheinungen der Tabes bemerklich machten. Die meisten Fälle liegen also auch hier zwischen dem 30. und 40. Jahre, entsprechend den Befunden von Erb, Eulenburg, Möbius u. A. [nach letzterem[1]) ca. $^2/_3$]. Wir haben aber auch verhältnissmässig nicht wenig (10 Fälle) zwischen dem 25. und 30. Jahre zu verzeichnen.

3. Civilstand. Es waren verheirathet 33, ledig 8. Von letzteren hatten 7 sexuellen Verkehr gehabt, für die übrigbleibende (Nr. 1) ist dies in hohem Grade wahrscheinlich.

4. Geburtsverhältnisse. Bei den 33 Verheiratheten bestand Sterilität in 10 Fällen = 30,3 Proc. Fällt hier schon die grosse Zahl der sterilen Ehen auf, so nicht minder auch die Häufigkeit der Aborte, selbst wenn man die Gepflogenheiten der betreffenden Kreise nach dieser Richtung hin in Rechnung zieht, nämlich 37 gegen 84 rechtzeitige Geburten, ganz besonders aber die Sterblichkeit der Kinder unter einem Jahre, 22 von 27 Todesfällen = 81,5 Proc. Die Erklärung dafür finden wir in der

5. Aetiologie. Ich benutze hier das bekannte Schema Erb's. Danach fand sich

| | |
|---|---|
| Syphilis allein . . . . . | 14mal = 34 Proc. (Fall 3. 4. 7. 8. 11. 14. 21. 26. 27. 31. 32. 34. 39. 41) |
| Syphilis und neuropathische Disposition . . . | 2mal (Fall 12 u. 28) |
| Syphilis und körperliche Anstrengung und Erkältung . . . . . | 1mal (Fall 18) |
| Syphilis und Erkältung . . . . . | 1mal (Fall 24) |
| i. S. | 18 Fälle mit Syphilis = 44 Proc. |

Dazu kommen noch 3 Fälle (10. 23. 35) mit wahrscheinlicher Syphilis allein und 2 (15 und 17) mit wahrscheinlicher Syphilis und körperlicher Anstrengung. Rechnen wir diese Fälle, in denen doch eigentlich kaum ein Zweifel obwaltet, noch hinzu, so erhalten wir 23 Fälle = 56 Proc. mit Syphilis in der Vorgeschichte.

Weiterhin sind 7 Fälle verzeichnet, in denen keine Syphilis nachzuweisen war, aber auch keine andere Ursache. Der Umstand, dass alle 7 Verdachtsmomente, zum Theil erheblicher Art, bieten, lässt sie keineswegs zweifellos erscheinen. Es sind dies Fall 1. 2. 5. 6. 16. 20. 38. Ferner liegen 5 Fälle mit anderen Ursachen, aber auch gewissen Verdachtsmomenten vor: Fall 19. 33. 36. 37. 40.

Ich rechne diese 12 Fälle nicht hinzu, möchte aber doch nicht unterlassen, auf sie hinzuweisen.

1) Ueber die Tabes. Berlin 1897.

An ätiologischen Momenten ausser der Syphilis finden wir:

| | |
|---|---|
| Körperliche Anstrengungen . . . . . | 7mal (Fall 20. 25. 29. 33. 36. 37. 40) |
| „ „ und Erkältung . . . . | 1mal (Fall 22) |
| „ „ und Disposition . . . . | 1mal (Fall 19) |
| Trauma (?) . . . . . | 1mal (Fall 9) |
| Erkältung . . . . . | 1mal (Fall 13) |

Wir sehen also trotz der Sprödigkeit des Materials die anderen möglichen Ursachen vor der Syphilis ganz erheblich in den Hintergrund treten.

In dem Fall 9 hat vor dem Unfall bereits Blasenstörung bestanden, er bestätigt also nur die von Mendel[1]) erhärtete Thatsache, dass Trauma nicht zur Tabes führt.

Neuropathische Disposition ist nur 3mal verzeichnet, Erkältung 4mal, allein nur 1mal. Dass letztere hier so selten in der Anamnese auftritt, ist auf die Art des Materials zurückzuführen. Im Leben von meist auf die Stube angewiesenen Personen spielt dieses Moment keine Rolle. Unter unseren Schneiderinnen findet sich thatsächlich nur eine, die sich an auch nur einmalige starke Durchnässung und Erkältung erinnerte (Fall 18). Dafür liefert wieder die Rubrik der körperlichen Anstrengung eine Ziffer, der hier ausser der Syphilis allein noch Beachtung zu schenken ist. Wir finden diese Schädlichkeit 10mal, theils allein, theils in Verbindung mit anderen erwähnt, und zwar 8mal als anhaltendes Maschinenähen. Dass diese Beschäftigung verschiedentlich in ursächlichen Zusammenhang mit der Tabes gebracht worden, ist bekannt. 1882 theilte O. Guelliot[2]) zwei solcher Beobachtungen aus Lancereaux's Klinik mit. Ein weiteres Beispiel finden wir bei Webber[3]), dann bei M. Bernhardt[4]).

Nach der Ansicht dieses Autors kann die dauernde Erschütterung der Beine und des unteren Rumpfabschnittes sehr wohl zu Veränderungen im Marke Veranlassung geben. Es sei aber doch auffällig, dass trotz der grossen Verbreitung der Nähmaschine und der grossen Zahl von Individuen, die sich durch anhaltende Beschäftigung mit derselben ihren Lebensunterhalt erwerben, so relativ wenig an Tabes erkranken! Guelliot hatte die Entwicklung des Leidens bei solchen Arbeiterinnen auf die sensible Reizung, welche die fortwährende Bewegung der Beine hervorrufe („Trépidation") bezogen, während er auf die angeblich

1) Deutsche Medicin. Wochenschrift. 1897. Nr. 7.
2) L'union médicale. 1882. Nr. 2, 3, 4.
3) The Boston med. journ. 106. 1882.
4) Zur Aetiologie der Tabes. Neurol. Centralblatt. 1890. S. 710.

dabei entstehende sexuelle Erregung keinen Werth legte. Auch Decaisne[1]) war zu dem gleichen Resultate gelangt: unter 335 Maschinennäherinnen hatten sich nur 68 gefunden, die angaben, durch das Arbeiten geschlechtlich gereizt zu werden. Anders Lancereaux[2]), dessen Ansicht dahin geht, Tabes finde sich unter Weibern fast ausschliesslich bei Prostituirten oder solchen Frauen, die in Folge ihrer Beschäftigung (Maschinenähen) ihre Sexualorgane der Erregung aussetzen.

Fälle von Tabes bei Maschinenarbeiterinnen finden wir dann noch in verschiedenen Statistiken, so einen bei Eulenburg[3]), drei bei Hlubek, einen bei Friedrichsen, einen bei Leyden[4]).

In meinen 24 Fällen sind 19mal Notizen gemacht worden, ob Maschinenähen stattgefunden hatte oder nicht. Ich stelle diese Fälle der Uebersicht wegen zusammen:

I. Fälle mit Maschinenähen.

| Fall | Maschinenähen | Syphilis | Andere Ursachen |
|---|---|---|---|
| 3 | Nur im ersten Jahre der Ehe. | sicher | — |
| 10 | 6 Jahre, dann ebensolange vor Ausbruch der Tabes nicht mehr. | wahrscheinlich | — |
| **15** | Viel. | wahrscheinlich | Gemüthsbewegungen, Anstrengung durch Unterricht. |
| **17** | Viel. | wahrscheinlich | Neuropathische Belastung. |
| **18** | Viel. | sicher | Einmalige Erkältung. |
| 19 | Nur ein Jahr vor Ausbruch der Tabes. | wahrscheinlich | Neuropathische Belastung. |
| **25** | Viel, 8 Jahre. | — | — |
| 29 | 11 Jahre, aber nur 1 Jahr vor Beginn der Tabes. | — | — |
| 30 | 2 Jahre, nur ein Jahr vor Beginn der Tabes. | — | — |
| **33** | Viel (ca. 9 Stunden täglich 7 Jahre lang). | verdächtig | — |
| **36** | Viel (20 Jahre). | verdächtig | — |
| 37 | Viel (14—15 Jahre), aber ebenso lange auch tabisch. | verdächtig | — |
| **40** | Viel (9 Jahre). | verdächtig | — |

1) La machine à coudre et la santé des ouvrières, Annales d'hygiène publ. 1870. S. 105.

2) Transactions of the international med. Congress. London 1881. II. S. 32.

3) Virchow's Archiv. 1885.

4) Arbeiten aus der I. med. Klinik. 1888/89.

Also unter 13 Fällen 7, höchstens 8, wenn man Nr. 10 noch mit hinzurechnen will, in denen bis zum Beginne der Tabes angestrengtes Maschinenähen stattgefunden hatte. Unter diesen befinden sich 1 mit sicherer, 3 mit wahrscheinlicher Syphilis, 3 verdächtige.

Wir verfügen nun noch über weitere 6 Kranke, die sich niemals mit Maschinenähen beschäftigt hatten, bei denen aber die Syphilis eine ganz erhebliche Rolle spielt:

II. Fälle ohne Maschinenähen.

| Fall | Syphilis | Andere Ursachen |
|---|---|---|
| 7 | sicher | — |
| 12 | sicher | neuropathische Belastung. |
| 16 | verdächtig | — |
| 20 | verdächtig | anstrengende Stickereiarbeit. |
| 21 | sicher | — |
| 28 | sicher | neuropathische Belastung. |

Also zwei Drittel mit sicherer Syphilis, ein Drittel mit Verdacht darauf. Die übrigen Schädlichkeiten sind von untergeordneter Bedeutung.

Wir können diese kleine Tabelle noch weiter ausdehnen und auch diejenigen Fälle hinzurechnen, in denen so wenig Maschinenarbeit geleistet worden ist, dass sie für die Entstehung der Tabes nicht verantwortlich gemacht werden kann. Es sind dies (s. die erste Tabelle) 5, darunter 1 mit sicherer, 1 mit wahrscheinlicher Syphilis, 1 verdächtig. Dann hätten wir also unter 11 Fällen 5 mit sicherer, 1 mit wahrscheinlicher Syphilis und 3 verdächtige. Diesen stehen 8 mit anhaltendem Maschinenähen gegenüber, unter denen sich aber nur einer [Fall 25] befindet, bei dem für Syphilis keine Anhaltspunkte vorlagen. Die Schädlichkeit, die in 6 Fällen, in denen die Maschine nie benutzt worden ist, maassgebend erscheint, kehrt in fast allen anderen wieder. Es ist demnach gewiss gerechtfertigt, bei der Mehrzahl in der Syphilis die eigentliche Grundlage der Tabes zu sehen.

Um den Ueberblick über das Verhältniss der Nähmaschinenarbeit zur Aetiologie der Tabes zu erweitern, habe ich eine grössere Anzahl nicht tabischer nervenkranker Näherinnen zum Vergleiche herangezogen. Ich wählte hierbei solche zwischen dem 30. und 50. Lebensjahre, einige wenige darüber, aber nicht über 55 Jahre aus, um in den Grenzen desjenigen Lebensalters zu bleiben, in denen sich die Tabes entwickelt.

Mit Recht fordert Hermanides[1]) ein solches Vergleichsverfahren, das übrigens auch schon von Erb[2]) in seiner bekannten Gegenstatistik angewandt worden ist. Es sind 74 Fälle (vorzugsweise Neurasthenie, dann Hysterie, Neuralgien etc.). 4 darunter waren sicher syphilitisch, 1 verdächtig, zusammen 6,8 Proc. 46 = 62 Proc. haben angestrengt, mindestens 5 Jahre lang, vielfach weit länger, bis zu 22 Jahren Maschine genäht. Es handelt sich hier stets um die Fussmaschine. Handmaschinen werden von Berufsarbeiterinnen so gut wie nie benutzt.

Weiter verfüge ich durch die Güte einiger Collegen über 60 Fälle von nicht nervenkranken Patientinnen derselben Krankenkasse, ebenfalls in dem genannten Alter. Von diesen haben 39 = 65 Proc. mindestens 5 Jahre hindurch schwere Maschinenarbeit verrichtet. Zusammen mit den ersteren sind es also 134 Fälle, darunter 85 Maschinennäherinnen = 63 Proc. Diese Zahl gestattet wohl die Annahme, dass die Tabes unter Schneiderinnen sehr viel häufiger sein müsste, wenn der Nähmaschine eine directe Einwirkung auf die Entstehung dieses Leidens zugeschrieben werden könnte. Man beachte hierzu, dass die Ortskrankenkasse der Schneider ca. 24000 weibliche Mitglieder besitzt, von denen gewiss die Hälfte, unseren Erhebungen nach wahrscheinlich weit mehr, sich in intensiver Weise mit dem Treten der Nähmaschine beschäftigt. Wir dürfen danach wohl den Schluss, den wir zunächst nur auf unsere Fälle angewandt haben, verallgemeinern und der Nähmaschinenarbeit an sich überhaupt den Platz unter den Tabesursachen streitig machen. Damit fällt aber wieder ein Factor, der für die Aetiologie dieses Leides in Anspruch genommen worden ist. Um so enger ziehen sich die Kreise um dasjenige Moment zusammen, das den meisten Fällen seinen Stempel aufdrückt, die Syphilis. Redlich hat die Ansicht ausgesprochen, dass für eine kleine Zahl von Fällen andere infectiös-toxische Processe als der Syphilis gleichwerthig, wie auch Erkältungen und Trauma in Betracht kommen, ferner, dass für die Entwicklung der Tabes, besonders für deren progressiven Charakter, noch weitere Hülfsmomente, in erster Linie Ueberanstrengungen, speciell der unteren Extremitäten und Erkältungen mitzusprechen haben. Unser Material liefert für alles dies keine Stützpunkte. — Man hat auch verschiedentlich die Quecksilberbehandlung der Syphilis mit argwöhnischen Augen betrachtet, was aber ebenso oft, erst jüngst wieder von Erb[3]), zurückgewiesen worden ist. Es sei hier an Four-

1) Virchow's Archiv 148.

2) Die Aetiologie der Tabes. Volkmann's klinische Vorträge. Nr. 53. S. 521.

3) Deutsche Zeitschrift f. Nervenheilkunde. Bd. 11. 1897. S. 261.

nier's bekannte Statistik[1]) erinnert, nach der die Zahl der späteren Tabiker um so mehr abnimmt, je energischer und länger die Quecksilberbehandlung gewesen ist. So stehen z. B. 108 Tabikern, die eine solche nur 3—7 Monate gebraucht haben, 12, die 2 Jahre, 6, die 3, nur 2, die 4 Jahre darunter gehalten worden sind, gegenüber.

Die Achillesferse dieser Aufstellung ist dem grossen Kliniker freilich nicht entgangen; man könnte nämlich entgegnen, die Zahl der nur kurze Zeit behandelten Syphilitiker sei die grössere, deshalb müssen sie auch unter den späteren Tabikern mit der grösseren Ziffer vertreten sein. Fournier lässt diesen Einwurf allerdings nicht zu. Derselbe wird auch durch die sich neuerdings geltend machende Ansicht in den Hintergrund gedrängt, dass die Tabes gar nicht mit Vorliebe der mangelhaft behandelten Syphilis folgt.

Nach Collins[2]) scheint weder gründliche Behandlung der ursprünglichen Lues die Entwicklung der Tabes zu verhindern (was ja auch schon Fournier und Erb beobachtet haben), noch ungenügende sie zu befördern. Redlich schliesst sich dieser Annahme an.

Einen weiteren Einblick in diese Verhältnisse suchte ich dadurch zu gewinnen, dass ich die Intervalle zwischen Syphilis und Tabes trennte, je nachdem Quecksilber gebraucht worden ist oder nicht.

Unter meinen 23 weiblichen Tabikern mit sicherer oder fast sicherer vorangegangener Syphilis liess sich 21 mal das Intervall mit mehr oder weniger Genauigkeit bestimmen.

## I. Fälle mit Quecksilberbehandlung.

| Fall | Curen | Intervall in Jahren. |
|---|---|---|
| 4 | Injectionscur im Beginne der Infection | 9 |
| 8 | „ danach Pillen | 10 |
| 14 | „ später kurz Jodkalium und Einreibungen | 4 |
| 21 | 3 Wochen Schmiercur beim Exanthem, danach 1/4 Jahr Jodkalium | bald nach dem Exanthem. |
| 25 | Injectionscur im Beginne der Lues, Schmiercur beim Recidiv | 5 |
| 31 | Injectionscur bei Roseola | 3 |

1) Enquête sur la prétendue action tabétogène du traitement mercurial. Gazette hebdom. 1891. S. 606.

2) The influence of anti-syphilitic treatment etc. The Post Graduate. XI. S. 287. Referirt im Neurol. Centralblatt. 1897. S. 276 (das Original war mir leider nicht zugänglich).

II. Fälle ohne Quecksilberbehandlung.

| Fall | 3 | 11 | 10 | 12* | 15* | 17 | 18* | 23 | 24 | 27 | 28 | 39* | 41* |
|---|---|---|---|---|---|---|---|---|---|---|---|---|---|
| Intervall-jahre. | 20 | 13 | 2 | 6 | 11 | 3 | 3 | 18 | 17 | sehr kurz | 9 | 3 | 11 |

(Die mit * bezeichneten Fälle haben erst nach sicherem Ausbruch der Tabes kurze Inunctions- oder Jodkaliumcuren gebraucht.)

Zwei Fälle (Nr. 7 und 34) sind im Beginn der Infection mit Jodkalium behandelt worden.

Die Intervalle betrugen hier 6 und 4 Jahre. Die Intervalle sind danach bei den nicht behandelten Fällen im Allgemeinen länger; in 6 von 13 betragen sie 10—20 Jahre, während sie sich in den behandelten kein Mal über 10 Jahre erheben.

Die geringe Zahl der Fälle veranlasste mich, auch mein Material an männlichen Tabikern auf diese Frage hin zu prüfen. Ich verfüge hier über 37 mit Voraufgang von sicherer Syphilis oder als hart bezeichnetem Schanker.

I. Fälle mit üblicher, zum Theil energischer Quecksilberbehandlung i. Sa. 22.

Intervalle: 2, 5 (3 mal), 6 (4 mal), 7 (2 mal),
8, 9 (3 mal), 10, 11, 12, 13, 17, 18 (2 mal),
22 Jahre.
Im Mittel 9,6 Jahre.

II. Fälle ohne Quecksilberbehandlung i. Sa. 15.

Intervalle: 2, 7 (3 mal), 10, 11, 12 (2 mal),
13, 20 (3 mal), 21, 23 Jahre.
Im Mittel 13 Jahre.

Also auch hier die meisten grösseren Intervalle bei den nicht behandelten Fällen. Stellen wir die grössten (20 Jahre und darüber) zusammen, so finden wir sie in

Tabelle I 1 mal,
„ II 5 mal.

Umgekehrt zeigen sich die kleinen Intervalle (bis zu 10 Jahren) in

Tabelle I 13 mal,
„ II 5 mal.

Wir sehen somit die grössere Zahl der längsten Intervalle bei den nicht behandelten, die der kürzesten bei den mit Quecksilber behandelten Tabikern. Nehmen wir einer Berechnung Friedrichsen's[1]) gemäss die mittlere Grösse des Intervalls mit 9 Jahren an, so erhebt

1) l. c.

sich die Mehrzahl der nicht behandelten Fälle (zum Theil weit) über dieses Maass, während sich die Mehrzahl der behandelten darunter hält. — Es wäre nun möglich, dass in den Fällen mit den kürzeren Intervallen zufällig gewisse, den Ausbruch der Tabes beschleunigende Hülfsursachen vorhanden gewesen sind. Solche haben aber bei den hier in Betracht kommenden 15 Kranken mit Quecksilberbehandlung 7 mal gar nicht vorgelegen, in den 4 Fällen mit einem Intervall bis zu 5 Jahren 3 mal nicht.

Bei den Kranken, denen kein Quecksilber einverleibt worden ist, sind überhaupt nur 4 mal Schädlichkeiten ausser der Syphilis angegeben. Davon fallen 3 auf Fälle mit Intervallen von 10—20 Jahren, und nur einer auf ein solches von 7 Jahren. Von dieser Seite kann der Unterschied also nicht herrühren. Nun könnte erwartet werden, dass die besonders lange und energisch behandelten Syphilitiker auch besonders früh zur Tabes gelangt seien. Thatsächlich finden sich unter unseren 12 Fällen dieser Art 10 mit den kürzeren Intervallen, 2 mit 5, 4 mit 6, je 1 mit 8 und 9, 2 mit 10 Jahren.

Selbstverständlich wäre es voreilig, aus diesen doch nur kleinen Zahlen verallgemeinernde Schlüsse ziehen zu wollen, das muss einem beweiskräftigeren Materiale überlassen bleiben. Es darf auch nicht übersehen werden, dass das Intervall kaum je scharf abzugrenzen, dass mit Idiosyncrasie und Disposition zu rechnen ist, die Zahlenunterschiede sind aber doch zu auffallend, um nicht dem Gedanken Raum zu geben, dass die Tabes bei unseren Kranken der normal, bez. energisch behandelten Syphilis im Allgemeinen schneller gefolgt ist, als der nicht behandelten. Jedenfalls würde das Resultat die Ansicht Collin's stützen. — Wenn das Quecksilber überhaupt eine Rolle bei der Entwicklung der Tabes spielt, so kann dies allerdings nur so zu verstehen sein, dass es als antiplastisches, im Sinne Edinger's[1]) ersatzstörendes Agens der specifischen oder postsyphilitischen Toxinwirkung die Wege ebnet. Ein vorsichtiges Regimen wird diese Schädlichkeit gewiss auf ein Minimum reduciren. So lassen sich die günstigen Erfolge, die Erb u. A. mit der Quecksilberbehandlung bei Tabes erzielt haben, sehr wohl mit der genannten Anschauung in Einklang bringen. — Es gehört aber wohl ausser der Syphilis und den depotenzirenden Momenten noch ein drittes dazu, um die Entstehung der Tabes herbeizuführen, das ist die erst kürzlich wieder von Benedict[2]) betonte Disposition, die in den betreffenden sensiblen Neu-

1) Eine neue Theorie über die Ursachen einiger Nervenkrankheiten. Volkmann's klinische Vorträge. 1894. Nr. 6.

2) Verhandlungen des internat. med. Congr. zu Moskau. Neurol. Centralblatt. 1897. Nr. 18. S. 875.

ronen einen Locus minoris resistentiae schafft. Sonst würde die Syphilis, deren Ausbreitung von Erb[1]) auf 12,1 Proc., von A. Blaschko[2]) auf 10—12 Proc., also nahezu gleich geschätzt wird, häufiger Tabes im Gefolge haben.

Bis hierher haben wir uns bei unserem Versuche, einen, wenn auch nur bescheidenen, Beitrag zur Lehre von dem syphilitischen Ursprung der Tabes zu liefern, lediglich der Statistik bedienen müssen. Wenden wir uns jetzt zur Einzelbetrachtung unserer Beobachtungen, so fallen einige ins Auge, die beredter für den Zusammenhang der beiden Leiden sprechen, als Zahlen. Es sind dies zunächst die Fälle von Tabes oder Tabes und Paralyse bei Ehepaaren.

Wir besitzen in der Literatur eine ganze Reihe solcher Mittheilungen, so von v. Strümpell[3]) (Mann und Frau typische Tabes, beide luetisch), von Goldflam[4]) (ebenso), dann von Erb[5]), ganz besonders von Mendel[6]), der 18 Fälle von Tabes, Paralyse, oder Tabes und Paralyse eigener Beobachtung zusammengestellt hat, unter denen 8mal beide Ehegatten, 5mal nur der Ehemann syphilitisch gewesen waren.

Meine Krankengeschichten weisen 2mal Tabes bei Ehegatten auf: Fall 31 und 39. Im ersten Falle hatte der Mann zugegeben, syphilitisch gewesen zu sein. Derselbe zeigte reflectorische Starre der erheblich ungleichen Pupillen, einseitige Abschwächung des Kniephänomens, ausgebreitete Parästhesien. Typische Tabes war auch bei dem Manne der zweiten Patientin zu constatiren (reflectorische Pupillenstarre, Westphalsches Zeichen, Blasenparese, Impotenz, Hypalgesie); er gab nur einen Tripper anfangs der 20er Jahre zu (hatte aber später mehrfach Iritis), inficirte damals seine Braut. Bei zwei weiteren Fällen (15 und 23) wurde angegeben, dass der Ehemann an Dementia paralytica gestorben sei. In Fall 15 ist derselbe syphilitisch gewesen („Beulen" auf dem Kopf, Iritis). Die Ehe wurde wegen Ansteckung der Patientin geschieden. Fall 23 giebt über Syphilis des Mannes keine Auskunft, doch kann man aus den Geburten der Frau Verdacht schöpfen. Die Infection dürfte eventuell nach dem ersten Kinde erfolgt sein.

Einen weiteren Anhaltepunkt für den syphilitischen Ursprung der Tabes finden wir in den Fällen mit später Infection und später Tabes. Wir haben oben 2 dieser Art kennen gelernt. In Fall 14 bekam die

1) Die Aetiologie der Tabes.
2) Syphilis und Prostitution. Berlin 1893.
3) Neurologisches Centralblatt. 1888. S. 122.
4) Deutsche Zeitschrift für Nervenheilkunde. 1892.
5) Die Therapie der Tabes.
6) Neurologisches Centralblatt. 1895. S. 335.

48jährige bis dahin gesunde Frau, Mutter von 8 Kindern, durch den Kuss eines Pensionärs ein Ulcus durum auf der Lippe, im 52. Jahre begann die Tabes. Der andere Fall (26) betrifft eine Hebamme, die sich im 45. Jahre am Finger inficirte und mit 50 Jahren an Tabes erkrankte. [Beispiele von vorausgegangener specifischer Fingerinfection bei Tabikern finden wir z. B. bei Althaus [1]) (Arzt), bei Eulenburg [2]) und Hlubek [3]) (Hebammen).] Andere Anhaltspunkte fehlen in beiden Fällen.

Für noch bei der Tabes bestehende Syphilis habe ich nur einige Beläge: Fall 18 und 21, dazu noch Fall 40 mit gewissen Verdachtsmomenten.

Was die einzelnen Symptome unserer Fälle anbetrifft, so stehen unter den Initialerscheinungen die lanzinirenden Schmerzen wie gewöhnlich im Vordergrunde, 22mal unter 37 Fällen, in denen die Anamnese über den Beginn Auskunft gab, = ca. 60 Proc. (Leimbach [4]) hatte unter Erb's Material 88,25 Proc. gefunden.) Typische Migräne ist nur einmal als Anfangs-, einmal als späteres Symptom verzeichnet. Nach Berger [5]) und Oppenheim [6]) (letzterer hat unter 85 Tabeskranken 12 mit Migräne, darunter 10 Frauen, beobachtet), wären mehr Fälle zu erwarten gewesen. 3mal hat Schwäche eines Beins, ebenso oft Augenmuskellähmung, 1mal Gürtelschmerz die Scene eröffnet, 2mal wurden Parästhesien, 1mal gastrische Krisen, 4mal cephalische Symptome (Bewusstlosigkeit, Schwindel, Kopfschmerz) angegeben.

Besondere Aufmerksamkeit wurde dem Ulnaris- und Peroneussymptom geschenkt.

Seitdem Biernacki [7]) die Unempfindlichkeit des Nervus ulnaris auf Druck in den Sulcus ulnaris als ein Attribut der Hinterstrangsklerose gedeutet, ist diese Erscheinung verschiedentlich aufgesucht worden. Orschansky [8]), der seine Untersuchungen an einem grossen Materiale, vornehmlich der Mendel'schen Poliklinik angestellt hat, ist zu der Ueberzeugung gekommen, das Ulnarissymptom sei nichts Charakteristisches für Tabes. Dem gegenüber ist es Sarbó [9]) wieder gelungen, unter 15 Tabikern 11 mit doppelseitiger Ulnarisanalgesie und ebensoviele mit doppelseitiger oder einseitiger Peroneusanalgesie zu finden.

1) The British medical journal. 1884. Nr. 31.
2) a. a. O. S. 18.
3) a. a. O.
4) Deutsche Zeitschrift für Nervenheilkunde. XX. 1889. S. 131.
5) Berliner ärztliche Zeitschrift. 1884. Nr. 13.
6) Berliner klinische Wochenschrift 1884. S. 603.
7) Neurol. Centralblatt. 1894. S. 242.
8) Ueber die Ulnarisanalgesie als Tabessymptom. Berliner Dissertation. 1895.
9) Neurol. Centralblatt. 1896. S. 351.

Unter den übrigen Fällen war die Empfindlichkeit der betreffenden Nerven nur in einem normal, sonst wenigstens herabgesetzt.

Von unseren Fällen ist in 22 auf das Ulnarissymptom, in 12 gleichzeitig auf das Peroneussymptom geachtet worden: das erstere war 14mal, das letztere 12mal nachzuweisen. Diese Zahlen fallen um so mehr ins Gewicht, als sowohl Hess[1]) wie Sarbó[2]) darauf aufmerksam gemacht haben, dass das Ulnarissymptom bei Frauen seltener ist, was Sarbó auf die grössere Empfindlichkeit derselben bezieht.

Die Gegenprobe wurde an 57 Patientinnen mit verschiedenen functionellen Störungen angestellt. Hier war das Ulnarissymptom nur 4mal anzutreffen. Danach dürfte demselben eine gewisse Bedeutung doch nicht abzusprechen sein. —

Eine eigenartige Erscheinung zeigt Fall 39. Diese Kranke mit doppelseitiger totaler Opticusatrophie hat seit 2 Jahren einen Tag einen dunklen, den anderen einen hellen (grauen) Schein vor den Augen.

Der Wechsel dieser Tage ist ein ganz regelmässiger. Der „graue Tag" beginnt gegen 4 Uhr Morgens und hält fast genau seine 24 Stunden an, um dann wieder dem „schwarzen Tage" Platz zu machen. Ich bin diesem Symptom bisher nur einmal begegnet. Der Fall betrifft einen 56jährigen Collegen mit Amaurose in Folge von (nicht tabischer) retrobulbärer Neuritis. Auch hier vollzieht sich der Wechsel des „hellen" und „dunklen" Tages seit Jahren mit grösster Gleichmässigkeit. Eine heftige Gemüthsbewegung hatte den Anstoss dazu gegeben. In dem erstgenannten Falle konnte kein Grund angeführt werden. Diese Patientin befindet sich an dem grauen Tage wohler, der andere Kranke leidet dagegen schwer unter dem hellen, an dem er gleichsam in blendenden Schnee sieht. Wir haben es hier wohl mit einem functionellen Reizzustande zu thun. Die fast auf die Uhr eingestellte Regelmässigkeit des Intermittirens erinnert an gewisse hysterische Zustände.

Einige seltenere Complicationen mögen hier noch Beachtung finden:

1. mit Basedow'scher Krankheit (Fall 17). Joffroy[3]) rechnet nur die ausgebildeten Formen zu den Complicationen, während er die unvollkommenen als Tabessymptome deutet. In unserem Falle ist ein ausgeprägter Exophthalmus allerdings nicht vorhanden, doch lassen ihn die erhebliche Struma, die andauernde Pulsfrequenz von 120, die Schweisse, die Abmagerung, die Herabsetzung des Leitungswiderstandes

---

1) Neurol. Centralblatt. 1896. Nr. 1. S. 40.

2) a. a. O.

3) Des rapports de l'ataxie locomotrice progr. et du goitre exophthalmique. Gazette hebdom. 1889.

der Haut den klinischen Beiträgen von Möbius[1]), Timotheef[2]) u. A. wohl an die Seite stellen. Ob der in einem solchen Falle von P. Marie und G. Marinesco[3]) erhobene Befund (symmetrische Degeneration des solitären Bündels und der aufsteigenden Trigeminuswurzel) der Basedow'schen Krankheit zukommt, wie diese Autoren annehmen, oder ob er eine Manifestation der Tabes ist, dürfte erst durch weitere Beobachtungen entschieden werden. —

2. mit Diabetes mellitus (Fall 13). Hier kann bekanntlich ein diagnostischer Irrthum dadurch hervorgerufen werden, dass sich im Verlaufe eines Diabetes Neuritiden entwickeln, die einen tabesähnlichen Symptomencomplex vortäuschen. Im vorliegenden Falle hatte sich aber der jetzt seit Jahren bestehende Zuckergehalt (anhaltend bis 4,3 Proc.) erst gezeigt, nachdem schon längst Pupillenstarre, Opticusatrophie etc. festgestellt war. In Oppenheim's Fall[4]) fand sich nur 0,7—1, 3 Proc., in Reumont's[5]) auch nur bis 1 Proc. Zucker.

3. mit Bulbärparalyse (Fall 1). Die Beobachtung dieser seltenen[6]) Complication konnte leider nur kurze Zeit hindurch stattfinden.

4. mit traumatischer Hysterie (Fall 9).

Wir können unseren Gegenstand nicht verlassen, ohne ein Argument zu berühren, das verschiedentlich (Eulenburg, Edinger, Hermanides u. A.) gegen den Zusammenhang von Tabes und Syphilis in die Wagschale geworfen worden ist: die Seltenheit der Tabes bei den Prostituirten, die doch so ungemein häufig von Syphilis befallen werden. Edinger[7]) erklärt dies im Sinne der Functionstheorie mit der mehr sitzenden Lebensweise dieser Individuen, Redlich[8]) ist der Ansicht, es liege zum Theil daran, „dass in dem Alter, in dem die Frauen an Tabes erkranken, die Zeiten der Prostitution längst vorüber sind und in der Anamnese letztere möglichst versteckt wird". — Vielleicht hat man auch die Krankheit hier nur so häufig vermisst, weil man ausgebildete Formen erwartete, die sich bei dem langsamen Verlaufe der Tabes allerdings erst in späteren Jahren zeigen können.

Bei dieser Sachlage erschien es mir nothwendig, die Tabes unter den Prostituirten direct aufzusuchen. Ein dazu geeignetes Material

---

1) Deutsche Zeitschrift für Nervenheilkunde. Bd. I. S. 400.

2) Berliner Dissertation. 1893,

3) Revue neurologique. 1893. S. 10.

4) Berliner klinische Wochenschrift. 1885. S. 815.

5) Berliner klinische Wochenschrift. 1886. S. 207.

6) Charcot, La syndrome paralysie labio-glosso-laryngée progr. dans le tabes. Le Progrès médical. 1893.

7) l. c. S. 106.

8) l. c. S. 129.

bot mir die Station für geschlechtskranke Weiber im hiesigen städtischen Obdach, die sich nur aus unter sittenpolizeilicher Controle stehenden, also gewissermaassen legitimirten Puellis publicis recrutirt.[1])

Es kamen zur Untersuchung 184 Fälle. Davon standen im Alter von

| | | | | | |
|---|---|---|---|---|---|
| 14 | Jahren: | 2 | 35—39 | Jahren: | 1 |
| 15—19 | „ | 79 | 40—44 | „ | 2 |
| 20—24 | „ | 67 | 45—49 | „ | 2 |
| 25—29 | „ | 16 | 55 | „ | 1 |
| 30—34 | „ | 13 | 60 | „ | 1 |

Wir entnehmen daraus zunächst, dass die Zahl der Prostituirten jenseits der 30er Jahre, ja schon vom 25. an erheblich abnimmt. Dies könnte hier allerdings seinen Grund darin haben, dass die meisten in diesem Alter für Syphilis schon immun sind und so zur Einlieferung in das Krankenhaus seltener Veranlassung geben. Ich verfüge aber noch über eine andere Zahlenreihe, die mir Herr Bezirksphysikus Dr. Granier freundlichst überlassen hat: von 221 Prostituirten, die zur gewöhnlichen ärztlichen Untersuchung erschienen, standen im Alter von

| | | | | | |
|---|---|---|---|---|---|
| 17—24 | Jahren: | 77 | 40—44 | Jahren: | 10 |
| 25—29 | „ | 79 | 48 | „ | 3 |
| 30—34 | „ | 26 | 52 | „ | 1 |
| 35—39 | „ | 25 | | | |

Also auch hier rapide Abnahme jenseits der 30er Jahre.

Unter den von mir untersuchten Prostituirten fanden sich nun 5 mit tabischen Symptomen:

1. 27 Jahre: Pupillen reflectorisch starr, Blasenparese, Analgesie an den unteren Extremitäten, lanzinirende Schmerzen daselbst. Vor 11 Jahren Injectionscur in der Charité.

2. 28 Jahre: Pupillen ungleich, reflectorisch starr, Kniephänomen einseitig sehr schwach. Ausgebreitete Analgesie an den unteren Extremitäten und am Rumpfe. Vor $1^3/_4$ Jahren Schmiercur.

3. 47 Jahre: Pupillen reflectorisch starr, lanzinirende Schmerzen in den Beinen.

4. 47 Jahre: Pupillen reflect. starr, Romberg's und Westphal's Zeichen, Blasenparese. — Vor 20 Jahren geschlechtskrank, nur örtlich behandelt.

---

1) Ich sage Herrn Prof. G. Behrend und Herrn Collegen E. Levin für ihr gefälliges Entgegenkommen auch an dieser Stelle meinen wärmsten Dank.

5. 55 Jahre: Pupillen ziemlich eng, reflect. starr. Angeblich keine Syphilis.

Da wir mit einem gewissen Intervall, im Durchschnitt (s. o.) 9 Jahre, zu rechnen haben, so brauchen wir auch hier, trotz der gewiss oft frühen Infection dieser Individuen, den Beginn des Alters, in dem Tabes aufzutreten pflegt, nicht vor dem 25. Jahre anzunehmen. Dann scheiden aber 148 aus und haben nur 36 die oben genannten 5 Fälle gestellt, d. i. 14 Proc. Tabes bei Prostituirten im tabesfähigen Alter.

Diese gar nicht kleine Zahl bildet aber doch nur die unterste Grenze, da später noch mehr der Tabes verfallen können. Der Procentsatz ist auch dann nicht gering, wenn wir alle 36 Prostituirte als syphilitisch inficirt betrachten, obwohl 10 davon nie eine Cur gebraucht haben wollen.[1])

Sollten weitere Untersuchungen meine Erfahrungen bestätigen, so wird man auch diesen Einwand gegen den syphilitischen Ursprung der Tabes nicht wohl aufrecht halten können.

---

1) Raff (Archiv f. Dermatologie. Band 36, S. 16), hält Lesser's Ausspruch (Lehrbuch der Geschlechtskrankheiten. 1888. S. 302), jede Prostituirte werde syphilitisch inficirt, nicht für zutreffend. Auch Sederholm und Wwedensky (beide citirt bei Raff) haben 35,6 bezw. 39,6 Proc. frei von Syphilis gefunden.

# XVI.

(Aus der Poliklinik des Herrn Prof. OPPENHEIM in Berlin.)

## Ueber einen Fall von isolirter motorischer Aphasie ohne Agraphie (subcorticale motorische Aphasie?).

Von

**Dr. med. H. Idelsohn** (Dorpat).

Am 14. December 1897 wurde der Poliklinik ein Mann von 53 Jahren, Barbier, zugeführt, welcher seit dem 10. December 1897 die Sprache verloren hatte. Da der Kranke bereits vor 7 Jahren in derselben Poliklinik behandelt worden war, dürfte es von Interesse sein, einige Notizen über sein damaliges Leiden und dessen Verlauf vorauszuschicken. Patient erkrankte zuerst im Mai 1891 plötzlich unter den Erscheinungen einer linksseitigen Gefühlsstörung. Er will ein Gefühl von Abgestorbensein der linken Extremitäten gehabt haben; das Gesicht war verschont, ebenso fehlten alle Allgemeinerscheinungen. Keine Bewusstseinsstörung, weder Kopfschmerz, Schwindel noch Erbrechen. Bei der am 16. October 1891 vorgenommenen Untersuchung bot Patient neben herabgesetzter Sehschärfe eine linksseitige homonyme Hemianopsie, die besonders für Farben bestand, die linke Pupille erschien weiter als die rechte, die Reaction auf Lichteinfall war beiderseits träge. Facialis und Hypoglossus waren frei, die Sensibilität im Allgemeinen normal bis auf eine etwas lebhaftere Schmerzempfindung gegen Nadelstiche im linken Arm und linken Bein. Die Sehnenphänomene waren links gesteigert, die Motilität im Uebrigen normal. Das Gedächtniss war etwas schwächer geworden. — Patient gab zu, im Jahre 1870 ein venerisches Ulcus acquirirt zu haben, welches unter localer Behandlung in 2 Wochen abheilte, angeblich ohne Folgezustände.

Die im Hinblick auf diese Angabe eingeleitete Innunctionscur beeinflusste den psychischen Zustand des Patienten günstig, während die Hemianopsie bestehen blieb.

Im August 1894 will Patient, als er sich vom Sopha erhob, gefühlt haben, dass ihm der linke Arm und das linke Bein „fast wie gelähmt" worden seien. Bei der jetzt vorgenommenen Untersuchung findet sich ein Nachschleppen des linken Beins und Hängenlassen des linken Arms, herabgesetzte Schmerzempfindung auf der linken Seite, Parese des linken Facialis, träge Lichtreaction der rechten Pupille und die linksseitige Hemianopsie. Am 5. December 1894 stellt sich Patient wieder vor: die Hemiplegie hat sich unter

antisyphilitischer Behandlung fast ganz zurückgebildet, dagegen zeigt die Hemianopsie fast keine Veränderung — Handbewegungen werden zwar in den linken Gesichtsfeldhälften wahrgenommen, doch werden Gegenstände und Farben in diesem Theile des Gesichtsfeldes nicht erkannt.

Patient ging seinem Berufe nach bis zum 10. December 1897, an welchem Tage er im Laufe des Vormittags ohne wesentliche Krankheitserscheinungen die Sprache allmählich verloren haben soll. Die Frau giebt an, er habe in den letzten 14 Tagen in auffallender Weise krampfhaft gegähnt, auch soll er seit der Zeit verkehrt geschrieben haben. Am 10. December sei er gefallen und hätte sich leichte Verletzungen an der Wange zugezogen; ob er dabei einen Schwindelanfall gehabt hat, weiss Patient nicht anzugeben; es wurde keine Bewusstseinsstörung und keine Lähmung bemerkt.

14. December 1897. Patient spricht gegenwärtig gar nicht, dagegen versteht er alles, was man zu ihm sagt, erkennt die Gegenstände und benutzt sie richtig. Nachsprechen ist unmöglich, ja es gelingt dem Patienten nicht einmal einen Laut hervorzubringen. Das Lesen geschieht mit Verständniss (aber nur leise.) Patient schreibt fliessend die Antworten auf an ihn gerichtete Fragen nieder, nur ab und zu versetzt er einzelne Silben. „Regen, Schirm, Laterne, Schuthl, Morgenröthe, Barbier, Schefflisch, Ersebse, Messe, Messer, Restriteor (Restaurateur), Essen. Festarn." Auch im Affect bringt Patient ausser einem tonlosen Murmeln nichts hervor. Während der Sprechversuche macht er Verlegenheitsbewegungen mit der rechten Hand. Das Gesicht ist auffallend ausdruckslos, der Blick hat etwas Starres, beim Gradeaussehen macht sich eine leichte Divergenz der Bulbi bemerkbar.

Im Uebrigen bietet der Patient keine besonderen Erscheinungen. Die Motilität und Sensibilität ist ungestört, die Hemianopsie hat sich in ihrem Charakter und ihrer Ausdehnung im Vergleich mit dem früheren Befund nicht geändert. Ophthalmoskopisch findet sich eine geringe Abblassung der äusseren Papillenhälfte, links etwas mehr als rechts.

Die Sprachstörung lässt sich auf suggestivem Wege nicht beeinflussen.

28. December. Bei der klinischen Demonstration schreibt Patient überraschend schnell und prompt die Antworten auf an ihn gerichtete Fragen an die Tafel. Nachdem er einige Zeilen geschrieben hat, beginnt er zuerst vom Wortlaut der dictirten Sätze abzuweichen, so schreibt er: „es ist heute Regen" statt „es regnet heute", darauf beginnt er einzelne Silben zu verwechseln: „Festern" statt Fenster, „Schellflischfosse" statt Schellfischflosse u. a. Auffallend ist jedoch, dass die Schrift an der Tafel weniger Fehler aufweist, als die von dem Patienten zu Hause angefertigten Schriftproben.

Der Patient erhielt Jodkalium in grösseren Dosen und erscheint nach 8 Tagen bedeutend gebessert. Er spricht fast alle Worte, aber nicht zusammenhängend. Fast alle vorgehaltenen Gegenstände werden prompt bezeichnet, nur sagt er für Spiegel „Vergrösserungsglas", — „Schlüsselbund", „Pinsel" „Uhr" richtig, für Brieftasche zunächst „Buch", nickt aber bestätigend, als das richtige Wort gesagt wird. Alle Aufforderungen werden gut ausgeführt, leichte Worte werden richtig nachgesprochen, bei schweren gelingt das Nachsprechen nicht vollkommen. Kleine Sätze werden mit einiger Mühe leidlich nachgesprochen: „Ich kann nicht ordentlich sprechen, nicht ordentlich -schen". Ueber seine Besserung sagt er: „4 Tage nach der Medicin konnte ich leichte Wörter sagen". Beim Sprechen macht er regelmässig Reibebewegungen mit der

rechten Hand, er lässt zuweilen Satztheile, wie das Subject, Bindewort weg: z. B. sagt er statt „ich habe die meisten Kunden fortgeschickt" — „die meisten Kunden fortgeschickt". Das Wort „die Jahreszeiten" kommt schnell und gut heraus. „Nein, ich habe nicht spazieren gegangen". Die Besserung soll zwar allmählich, aber doch sehr schnell vorgeschritten sein.

Der Fall ist nach mehreren Richtungen hin von grossem Interesse. Ist schon einmal die isolirte Aphasie ohne begleitende motorische Störungen als Ausdruck einer organischen Hirnerkrankung etwas Seltenes, so sind doch ganz besonders selten die Fälle, in denen eine totale motorische Aphasie ohne jede Mobilitätsstörung in der rechten Körperhälfte besteht; ferner wird das Erhaltenbleiben der Schreibfähigkeit bei motorischer Aphasie nur ganz ausnahmsweise beobachtet, auch ist die totale Aphasie, bei welcher nicht einmal einzelne Silben oder Wortreste erhalten geblieben sind, an und für sich ungewöhnlich, und würde schon dieser Umstand neben der erhaltenen Schreibfähigkeit den Gedanken an eine functionelle Natur dieses Krankheitsfalles nahelegen, wenn nicht, wie später zu zeigen versucht werden soll, die Annahme einer organischen Hirnerkrankung die einzig mögliche Deutung zuliesse.

In der Literatur finden sich einige Fälle, welche mit dem vorliegenden einige Eigenthümlichkeiten theilen, doch ist es mir nicht gelungen, einen ganz analogen Fall zu finden. So beschreibt Ogle[1]) einen Kranken, der von Aphasie und rechtsseitiger Hemiplegie betroffen war, jedoch genügend deutlich mit der linken Hand schreiben konnte. In dem bekannten Fall von Bonti[2]) schrieb Patient trotz seiner motorischen Aphasie seine Krankengeschichte mit der rechten Hand nieder (die rechtsseitige Hemiplegie war noch im Lauf der Nacht fast ganz geschwunden). Einen ähnlichen Fall theilt Bastian[3]) nach einer mündlichen Angabe von Dickinson mit, in welchem der aphasische und rechtsseitig hemiplegische Kranke „perfect" mit der rechten Hand schreiben konnte (Patient war in Bezug auf das Schreiben Ambidexter, sonst Linkshänder!). Blocq[4]) berichtet von einem Kranken Fleury's, bei dem reine motorische Aphasie ohne Agraphie bestand und dessen Section eine Läsion der Broca'schen Windung ergab (Näheres ist nicht angegeben). Endlich findet sich der Fall, den Kostenitsch[5]) unter Prof.

1) Cit. n. Bastian, The Lumleian Lectures on some problems in connexion with aphasia and other speech defects. Lancet 3., 10., 24. April, 1. Mai 1897 pg. 37. II. Lecture.

2) Afasia e sue Forme. Lo Speriment. 1886. II. Beob.

3) l. c. S. 40.

4) De l'aphasie sous-corticale, Gazette hébdom. 1891. Mai.

5) Deutsche Zeitschrift für Nervenheilkunde. 1893. IV. S. 369.

Oppenheim's Leitung klinisch und anatomisch beschrieben hat, in welchem ebenfalls die Schrift erhalten war. (Oppenheim[1]) erwähnt denselben Fall in seinem Lehrbuch.)

Ueber den Zusammenhang zwischen der motorischen Aphasie und Agraphie sind die Ansichten getheilt. Nach der einen, weit verbreiteten Auffassung wäre das Schreiben eine Function, welche an die Unversehrtheit der motorischen Sprachelemente in der Broca'schen Windung gebunden sei; würde also das Broca'sche Centrum zerstört, so fehlten die für das Schreiben erforderlichen motorischen Sprachimpulse und es resultire daraus neben der motorischen Aphasie auch Agraphie. Einen geringeren, mehr indirecten Einfluss hätten die sensorischen Sprachelemente im Schläfenlappen, die Klangbilder, deren Untergang neben der Worttaubheit eine partielle Schreibstörung, seltener völlige Agraphie zur Folge hätte. Trousseau meint, die Unfähigkeit zu schreiben, ginge der Unfähigkeit zu sprechen parallel; ähnlich spricht sich Hughlings Jackson und Gairdner aus. Nach Gowers „ist die Agraphie in der Regel absolut, selbst wenn die rechte Hand nicht gelähmt ist". Von neueren Autoren äussern sich Wernicke, Dejerine, Wyllie[2]), Mirallié und Monakow zu Gunsten dieser Annahme; so schreibt letzterer: „Die Agraphie ist nicht als eigentliche Bewegungsstörung (als corticale Ataxie oder dgl.) aufzufassen, sie präsentirt sich vielmehr als eine höhere Form associativer Störung, mit anderen Worten, wenn der Aphasische selbst bei motorischer Intactheit seiner rechten Hand mit dieser nicht im Stande ist, auch nur einen einzigen Buchstaben zu schreiben, so resultirt dies nicht etwa aus dem Verlust der kinästhetischen Empfindungen für die Schreibbewegung, auch nicht aus der Unfähigkeit, die optischen Erinnerungsbilder der Buchstaben in die Schreibmechanik umzusetzen, sondern muss darauf zurückgeführt werden, dass der Patient zunächst die Laut- und Klangbilder der Worte innerlich nicht genügend wecken und sie nicht in einzelne Buchstaben zergliedern kann ... Der beste Beweis für die Richtigkeit dieser Annahme ist der, dass der Agraphische (vorausgesetzt, dass er nicht hemiplegisch ist und nicht gleichzeitig an einer corticalen Sehstörung leidet) fast immer richtig copiren oder doch mindestens die ihm zur Abschrift vorgelegten Worte abzeichnen kann und dass umgekehrt der Patient mit incompleter motorischer Aphasie und rechtsseitiger Monoplegie doch noch eventuell mit dem Fuss, dem Kinn und bei rechtsseitiger Hemiplegie mit der linken Hand etc. schreiben kann ... genug, der

1) Lehrbuch der Nervenkrankheiten. S. 458. (1894.)
2) Wyllie, The disordres of speech. Edinb. Med. Journal 1893/1894.
3) Mirallié, De l'aphasie sensorielle. Paris 1896.
4) Monakow, Gehirnpathologie. Wien 1897. S. 520 etc.

Kern der Störung bei der Agraphie ist immer in der Beeinträchtigung der inneren Wortbildung zu suchen."

Mir scheint diese Auffassung nicht ganz einwandsfrei zu sein. Vor Allem fehlt es uns bisher an einem geeigneten Kriterium für das Fehlen oder die Beeinträchtigung der inneren Wortbildung. Es ist noch unentschieden, ob bei motorischer Aphasie die motorischen Sprachelemente für die innere Reproduction fehlen, oder ob sie sich nur nicht nachweisen lassen. In den erwähnten Fällen und in dem hier beschriebenen Falle waren sie sicher vorhanden, wie das ja durch das Fehlen der Agraphie genügend bewiesen wird. Für die mit Agraphie complicirte Aphasie hat bekanntlich Lichtheim einen Kunstgriff angegeben: durch Drücken der Hand die Silbenzahl bestimmter Worte angeben zu lassen, woraus man im positiven Fall auf das Vorhandensein der motorischen Wortbilder schliessen könnte. Gegen den Werth dieser Silbenprobe ist der Einwand erhoben worden[1]), dass sie nicht nur die Reproduction der Worte, sondern auch die Zerlegung in Silben voraussetze, was vermuthlich die Thätigkeit des Broca'schen Centrums in Anspruch nehmen würde; bei motorischer Aphasie wäre demnach der negative Ausfall der Silbenprobe nicht beweisend. Die Thatsache, dass ein Aphasischer ohne Hemiplegie oder corticale Sehstörung fast immer richtig copiren oder wenigstens die vorgelegten Worte abzeichnen kann, steht fest, ja die angeführten Fälle beweisen noch, dass mitunter auch das Schreiben mit der rechten Hand erhalten ist — geschweige denn das Copiren oder Nachzeichnen der vorgelegten Buchstaben.

Andererseits ist mir kein Fall bekannt, in welchem eine Agraphie zur Beobachtung gekommen wäre, die nicht mit Aphasie oder wenigstens einer Motilitätsstörung der rechten Hand complicirt gewesen wäre. Der von Pitres[2]) angeführte Fall kommt einer derartigen reinen Agraphie am nächsten. In demselbem bestanden jedoch leichte motorische und sensible Störungen. Es ergiebt sich hieraus die enge Beziehung zwischen Schreibfähigkeit und Motilität der rechten Hand, d. h. die Abhängigkeit der Schrift von der das Centrum der rechten Hand repräsentirenden vorderen linken Centralwindung, während die Unversehrtheit des motorischen Sprachcentrums keine nothwendige Bedingung für das Erhaltenbleiben der Schrift darstellt. Dafür spricht auch unser Fall, wo trotz einer totalen motorischen Aphasie keine Agraphie besteht; es finden sich nur unbedeutende paragraphische Störungen, die man jedoch kaum zu Gunsten der Annahme einer Ab-

1) Freud, Zur Auffassung der Aphasien. Wien, Deuticke. 1893.
2) Considération sur l'agraphie. Revue de Méd. 1884. Nr. II. S. 843.

hängigkeit der Schrift vom Broca'schen Centrum verwerthen könnte: denn erstens steht die leichte Störung der Schrift in gar keinem Verhältniss zu der schweren Störung der Sprache, zweitens haben wir einen Kranken vor uns, dessen Gehirn durch wiederholte Schlaganfälle und die zur Zeit bestehenden Erscheinungen zweifellos in seiner Function beeinträchtigt und anhaltender, complicirterer psychischer Leistungen nicht fähig ist. Die paragraphischen Störungen machen eher den Eindruck, dass sie durch die leichte Ermüdbarkeit des Kranken verursacht werden, treten sie doch erst auf, nachdem er eine Weile gut geschrieben hat. (Auch bei Gesunden tritt infolge von Müdigkeit Paragraphie resp. Paraphasie auf.)

Wenn also nach diesen Erwägungen die Agraphie als eine corticale, nicht associative Störung aufgefasst wird, so wäre noch die von Monakow angeführte Thatsache zu berücksichtigen, dass manche Patienten mit incompleter motorischer Aphasie es fertig brächten mit der linken Hand, dem Fuss etc. zu schreiben. Das solle das Erhaltensein der Laut- und Klangbilder und die Fähigkeit, sie zu reproduciren, beweisen, während in den Fällen, wo jene Schreibversuche nicht gelingen, das Fehlen oder die Beeinträchtigung der inneren Wortbildung angenommen werden müsse. In vielen Fällen besteht gewiss neben der rechtsseitigen Lähmung des Arms noch eine Störung der Reproduction und der inneren Wortbildung, doch dürfte es schwer sein, zu entscheiden, welches Moment für das Misslingen der erwähnten Schreibversuche in Betracht kommt. Beim Schreibact kommt jedenfalls den eingeübten coordinatorischen Bewegungen der rechten Hand die Hauptrolle zu, während die anderen Componenten der Sprache nur untergeordnete Bedeutung haben. Dass letztere beim Ausfall jener unter Umständen zur Geltung kommen und Schreibbewegungen in den nicht gelähmten Muskeln auslösen können, ändert nichts an der Thatsache; gerade die ungeschickte, die Form der Buchstaben nur nothdürftig wiedergebende Art des Schreibens beweist, welche bedeutsame Rolle dem Armcentrum für die Schrift zukommt. Es wäre denkbar, dass eine geringere Läsion desselben die Möglichkeit, mit der anderen Hand, dem Fuss etc. zu „schreiben", noch zuliesse, während die Unfähigkeit selbst zu diesen Schriftleistungen auf die völlige Vernichtung des Armcentrums resp. des Centrums für die schreibende Hand hinweisen würde. Wie dem auch sei — das Fehlen oder die Beeinträchtigung der inneren Wortbildung lässt sich auch durch diese Thatsache nicht sicher nachweisen, die Agraphie muss also nicht als associative Störung aufgefasst werden. Für die corticale Natur derselben liesse sich noch Folgendes anführen. Das Broca'sche Centrum liegt in unmittelbarer Nähe des Armcentrums; es ist daher sehr wahrscheinlich, dass eine

Hämorrhagie, Neubildung oder ein Trauma die das Broca'sche Centrum trifft, auch den benachbarten Theil der vorderen Centralwindung berührt; ferner mag der Umstand, dass der erste Ast der Art. fossae Sylvii (für das Broca'sche Centrum) und der zweite (für die vordere Centralwindung) nahe bei einander entspringen, die Localisation eines Embolus oder die Bildung einer Thrombose in der Gabelung der Stammarterie begünstigen und eine Erweichung in den beiden betroffenen Gefässgebieten gleichzeitig herbeiführen. Es lässt sich daher die Agraphie, welche die Aphasie in der Regel zu begleiten pflegt, auf eine directe organische Läsion im Bereich des unteren Theiles der linken vorderen Centralwindung beziehen, ohne dass man gezwungen wäre die functionelle Abhängigkeit vom motorischen Sprachcentrum für den Verlust der Schreibfähigkeit verantwortlich zu machen. Nur solche Sectionsbefunde, die bei vorausgegangener Aphasie und Agraphie einen circumscripten Herd in der Broca'schen Windung und den mikroskopischen Nachweis von der Unversehrtheit der benachbarten Partien ergeben, würden sich gegen diesen letzteren Erklärungsversuch verwenden lassen; soweit mir bekannt ist, fehlt es bisher an solchen Befunden. Es ist ferner sehr auffallend, dass Lähmungserscheinungen an den Extremitäten bei solchen Formen von uncomplicirter Aphasie häufig fehlen, oder nur einen flüchtigen Charakter haben. So schwand die Hemiplegie beim Kranken Broca's[1]) nach einigen Tagen, beim Kranken Banti's in der folgenden Nacht, in unserem Fall waren gar keine Lähmungen vorhanden. Es handelte sich also bei unserem Kranken und den soeben angeführten Fällen vermuthlich um einen ganz circumscripten Herd im Gebiet der Broca'schen Windung, welcher nicht an die vordere Centralwindung heranreichte, was auch das Fehlen der Agraphie verständlich erscheinen lässt. Der Kranke von Dickinson hatte zwar eine Hemiplegie, doch beeinflusste dieselbe nicht seine Schreibfähigkeit, da er stets mit beiden Händen zu schreiben gewöhnt war.

Man könnte den naheliegenden Einwand machen, dass in vielen Fällen die absolute Agraphie in keinem Verhältniss stände zu der geringen Motilitätsstörung, dass andere feine Manipulationen mit der Hand geleistet würden, während das Schreiben unmöglich sei. Nun ist, wie ich glaube, das Schreiben das feinste Reagens auf die Motilität der Hand, und eine Störung derselben könnte sich in ihren geringsten Graden eben durch die Agraphie documentiren, ohne dass sich weitere gröbere Störungen nachweisen liessen. Die bekannte

1) (1861) Remarques sur le siège de la faculté du langue etc.; cit. nach Bastian.

Thatsache, dass solche Kranke dennoch nach Vorlage schreiben können, steht mit dieser Auffassung nicht im Widerspruch, wenn man mit Bastian[1]) annimmt, dass die Läsion einer Rindenpartie nicht immer zu einer völligen Functionsaufhebung, sondern nur zu einer Beeinträchtigung der Function führen kann. Das Centrum würde in einem solchen Falle nicht auf den Willensanreiz, wohl aber noch auf associative Anregung reagiren und es käme durch Vermittelung des optischen Eindrucks zur Auslösung der Schreibbewegungen. (Die Pathologie des Nervensystems bietet für diese Erscheinung vielfache Analogien.) Man kann auch die von Charcot und besonders von Ballet entwickelte Hypothese von der individuellen Superiorität der einzelnen Sprachcentra bei verschiedenen Menschen zur Erklärung heranziehen, indem man bei den Kranken, die von Agraphie verschont blieben, eine grössere Selbständigkeit und Stabilität der Schreibbewegungsvorstellungen (cheiro-kinästhetische Vorst.) annimmt. Der hier beschriebene Kranke ist Barbier. Der Patient, den Oppenheim in seinem Lehrbuch anführt, war Maler, also Individuen, die mit der rechten Hand feine und häufig geübte Bewegungen ausführen — wahrscheinlich „moteurs" im Sinne Charcot's; allerdings muss ich gestehen, dass die Fälle von Aphasie mit Hemiplegie und erhaltener Schreibfähigkeit schwer verständlich sind, doch bieten sie auch anderen Erklärungsversuchen Schwierigkeiten.[2]) —

Für solche Fälle, wie der beschriebene, haben Wernicke u. A. die Bezeichnung subcorticale motorische Aphasie vorgeschlagen. Nun sprechen die wenigen Sectionsbefunde in diesen Fällen nicht für die Annahme eines subcorticalen Herdes. Der Fall Banti's zeigte eine „ziemlich oberflächliche Erweichung" (Monakow), der Fall von Kastenitsch bot eine ausgebreitete Läsion, welche den ganzen linken Frontallappen bis zur Centralfurche betraf, im Falle von Ogle sass der Herd in der 3. Frontalwindung. Es liegt also kein Grund vor, in unserem Fall den Sitz der Läsion subcortical anzunehmen, ja es scheint nach dem so günstigen und schnellen Verlauf der Krankheit sich um eine Gummageschwulst gehandelt zu haben, die doch eher von den Meningen als von der Marksubstanz ausgegangen ist, also zuerst und vornehmlich den Cortex getroffen haben dürfte.

Es erübrigt noch auf eine Eigenthümlichkeit des Falles etwas

---

1) l. c. On different kinds of aphasia etc. Brit. Med. Journ. 1887.

2) Ich habe obige Ansicht bereits in einer im Jahre 1894 von der Dorpater medicin. Facultät preisgekrönten Arbeit: „Ueber den gegenwärtigen Stand der Lehre von der Aphasie", vertreten. Die Arbeit ist erschienen im Journal Bechterew's: Neurolog. Wjestnik (russisch) 1896, 1897. Neuerdings vertheidigt Bastian eine solche Auffassung, l. c.

näher einzugehen: der Patient konnte kein einziges Wort, ja nicht einen Laut hervorbringen und man müsste in einem solchen Fall zunächst an hysterischen Mutismus denken, besonders da keine schweren cerebralen Störungen, keine Hemiplegie die Aphasie begleiteten und da die Schrift erhalten war. Die Sprachstörung entstand allmählich im Laufe des Vormittags, doch scheinen die Prodrome bereits 14 Tage vorher auf die beginnende Störung im Sprachgebiet hinzuweisen. Die allmähliche Entwicklung der vermuthlichen Neubildung, ihre jedenfalls geringe Grösse lassen das Fehlen von Gehirnsymptomen verständlich erscheinen. Der Fall bietet ausserdem gar keine Anhaltspunkte für die Annahme einer Hysterie: keine Stigmata, keine erkennbare psychische Ursache; die Erfolglosigkeit einer suggestiven Therapie, der prompte, allmählich eintretende Effect einer specifischen Behandlung und vor Allem die Neigung des Patienten zu cerebralen Erkrankungen sind alles Momente, welche auf die organische Natur des Leidens hinweisen. Auch das Verhalten beim Schreiben, der geringe Grad von Paragraphie spricht gegen Hysterie; ferner die Art der Rückbildung, welche allmählich und unter den für Aphasie charakteristischen Erscheinungen erfolgte.

Sehr interessant und verständlich wird das Fehlen der Wortreste und die Amimie, wenn man berücksichtigt, dass Patient vor ca. 7 Jahren eine linksseitige homonyme Hemianopsie und späterhin eine linksseitige Hemiplegie erlitt. Man darf wohl annehmen, dass es sich damals um einen Herd in der Nähe des Thalamus gehandelt hat und dass durch die Läsion in der rechten Hemisphäre erstens der Einfluss derselben auf den affectiven und mechanischen Antheil der Sprache verloren ging, zweitens die etwaige Thalamuserkrankung die mimischen Bewegungen — theilweise wenigstens — aufhob.

Die totale Stummheit erklärt sich also durch die gleichzeitige Affection der rechten Hemisphäre. (Der Kranke von Banti und der von Dickinson waren übrigens auch ganz stumm.)

Dass es sich nicht um Anarthrie hier handelte, brauche ich kaum zu beweisen. Vor Allem spricht dagegen das Fehlen der entsprechenden Lähmungssymptome am Articulationsapparat, sowie der Mangel anderer Bulbärsymptome (Schlingbeschwerden etc.).

---

Meinem hochverehrten Lehrer, Herrn Prof. Oppenheim danke ich auch an dieser Stelle für vielfache Anregung und die Ueberlassung dieses Falles.

# XVII.

Aus der medicinischen Klinik des Prof. STRÜMPELL zu Erlangen.

## Ein Beitrag zur Pathologie und pathologischen Anatomie der traumatischen Rückenmarkserkrankungen (sogen. Hämatomyelie, secundäre Höhlenbildung).

Von

**Dr. Lax,**
prakt. Arzt in Zirndorf,

und

**Dr. L. R. Müller,**
1. Assistenzarzt an der med. Klinik in Erlangen.

(Mit Tafel VIII.)

So reich die medicinische Literatur an klinischen Schilderungen von „Hämatomyelie" ist, ebenso selten sind in ihr Beschreibungen der anatomischen Veränderungen bei dieser Rückenmarksaffection zu finden. In einem „zusammenfassenden Referat über Rückenmarksblutungen und centrale Hämatomyelie" hat Pfeiffer[1]) über 60 Arbeiten und casuistische Mittheilungen aufgezählt, aber nur ganz ververeinzelt sind die Fälle, bei denen eine Bestätigung der klinischen Diagnose durch den Sectionsbefund erfolgt ist. So kommt es, dass in der Lehre von der „Hämatomyelie" Manches noch recht zweifelhaft ist.

Ein von Herrn Dr. Lax behandelter Patient, dessen Krankheitsbild als ein Fall von „Hämatomyelie" aufgefasst wurde und im Jahre 1895 auch bereits beschrieben worden war[2]), kam im letzten Sommer (1897) zur Section. Da seit dem verhängnissvollen Sturze des Kranken bis zu seinem Tode 3 Jahre verflossen waren, erschien es besonders lehrreich, die inzwischen eingetretenen Veränderungen des Rücken-

---

1) Centralblatt für allgemeine Pathologie und pathologische Anatomie. VII. Band. 1896.

2) Lax, Beitrag zur Lehre von der Hämatomyelie. Inaug.-Diss. Erlangen 1895.

marks zu studiren. Während dieser Untersuchungen kam zufällig noch ein Fall von rasch tödtlich endender Rückenmarksblutung im Anschluss an eine Halswirbelfractur zur Beobachtung. Wir waren somit in der Lage, die frischen traumatischen Veränderungen des Rückenmarks mit dem Befund in dem ersten Falle zu vergleichen.

Der Vollständigkeit halber sollen die wichtigsten Daten der von Dr. Lax seiner Zeit ausführlich veröffentlichten Krankengeschichte des ersten Falles hier nochmals kurz angeführt werden.

## Krankengeschichte.

M. Sch., ein 44 Jahre alter Tagelöhner aus Zirndorf, fiel am 15. August 1894 von einem hochbeladenen Erntewagen mit dem Kopf voran auf harten Erdboden auf. Das Bewusstsein war keinen Moment verloren gegangen, aber gleich unmittelbar nach dem Sturze konnte Sch. weder Arme noch Beine bewegen; sie waren ihm „wie abgeschlagen". Der bald hinzugerufene Arzt (Dr. Lax) fand eine Schwellung und Schmerzhaftigkeit der Haut über der Halswirbelsäule, eine Fractur oder Luxation eines Halswirbels konnte nicht constatirt werden. Die Pupillen waren auffallend eng (die linke noch etwas kleiner als die rechte), reagirten aber beide auf Lichteinfall ganz deutlich.

Von Seiten der Gehirnnerven keine Störung, das Sensorium war frei, Zungenbewegungen, Sprache ganz wie früher, der Schlingact nicht schmerzhaft. Die Musculatur des Halses war nicht gelähmt, die Athmung erschwert (fast reine Zwerchfellathmung).

Die oberen Extremitäten waren vollständig gelähmt, weder in der Achsel, noch im Ellbogen- oder Handgelenk konnte eine Bewegung ausgeführt werden, die Finger standen in Beugestellung und konnten nicht gestreckt werden. Die Beine waren ebenfalls ganz unbeweglich, ihre Musculatur gespannt, so dass passive Bewegungen nur unter Ueberwindung grossen Widerstandes ausgeführt werden konnten. Eine oberflächlich vorgenommene Prüfung der Sensibilität ergab vollkommene Anästhesie des gesammten Körpers mit Ausnahme des Kopfes, des Halses und des Schultergürtels. Puls nicht beschleunigt (72), regelmässig. Kein Fieber. Stuhl ging ohne Empfindung ab. Retentio urinae.

Als nach wenigen Tagen die Schwellung und Schmerzhaftigkeit der Nackenmusculatur nachgelassen hatte, konnte bei der nun völlig freien Beweglichkeit der Halswirbelsäule, bei dem Mangel an Dislocation und Crepitation eine Luxation oder Fractur der Wirbel mit Sicherheit ausgeschlossen werden.

Die Bewegungen im Schulter- und Ellenbogengelenk wurden bald wieder möglich; Flexion und Extension im Handgelenk blieben dagegen sehr erschwert, ganz unbeweglich blieben auch die zur Faust eingeschlagenen Finger, deren Beugung auch passiv nicht überwunden werden konnte. Ganz gelähmt blieb auch die Musculatur des Rumpfes und der Beine.

Die Sensibilität an den oberen Extremitäten besserte sich bald ganz wesentlich. Nur ein schmaler Streif an der Dorsalseite des rechten Oberarmes und ebenso die Hände waren noch anästhetisch.

Nach diesen anfänglichen Besserungen der Sensibilität und nach dem Rückgang einzelner Lähmungserscheinungen blieb der Zustand des Patienten ziemlich unverändert. Eine Cystitis verursachte vorübergehend hohes Fieber, ein Decubitus am Kreuzbein nahm rasch an Grösse und Ausdehnung in die Tiefe zu, heilte aber schliesslich mit starker Narbenbildung wieder ab. Seit dem Unfall besteht Retentio urinae, so dass Patient mehrmals täglich katheterisirt werden musste.

Am 2. Juli 1895 wurde Patient auf sein Verlangen in die medicinische Klinik nach Erlangen verbracht und dort einer eingehenden Untersuchung unterworfen, die im Wesentlichen die oben gegebenen Daten bestätigte.

Der linke M. cucullaris ist deutlich atrophisch und in seiner Wirkung schwächer als der rechte, auch die Portio clavicularis des Sternocleidomastoideus ist links schwächer entwickelt. Beide Arme können in der Schulter gut gehoben werden, die Vorderarme, namentlich der linke, werden mühsam gestreckt, der linke M. triceps ist auch deutlich atrophisch, die Vorderarmbeuger sind beiderseits gut.

Die Bewegungen in den Handgelenken sind sehr beschränkt, rechts vielleicht etwas weniger als links. An beiden Vorderarmen deutliche Muskelatrophie. Die Finger stehen beiderseits in vollkommener Beugestellung, berühren die Vola manus, Bewegungen in ihnen sind fast ganz unmöglich. Die Gegend der M. interossei und des Adductor pollicis ist eingesunken, während die Daumenballen beiderseits noch gutes Volumen haben.

Die Sehnenreflexe an beiden Armen sind auffallend lebhaft, rechts wieder stärker als links. — Keine Entartungsreaction.

Die Beweglichkeit der unteren Extremitäten ist sehr beschränkt: nur minimale Beugung in den Hüftgelenken und ganz geringe Bewegungen der Zehen können mit grosser Mühe ausgeführt werden. Die Muskeln der Beine sind spastisch gespannt, rigide, Sehnenreflexe sehr lebhaft, Fussphänomen leicht auszulösen. Bauchdeckenreflex oberhalb des Nabels angedeutet. Cremasterreflex rechts ganz schwach, links fehlend. Bisweilen treten unwillkürliche Bewegungen in den Beinen auf. Beim Aufheben der Decke werden die unteren Extremitäten im Knie- und Hüftgelenk gebeugt und müssen passiv wieder gestreckt werden.

Die Tastempfindung ist am ganzen Rumpf und auch an allen Extremitäten vollständig normal; die feinsten Berührungen werden empfunden und richtig localisirt. Die Schmerzempfindung dagegen und ebenso der Temperatursinn sind an den unteren Extremitäten, an der unteren Rumpfhälfte, an den Händen und Vorderarmen aufgehoben. Tiefe Stiche werden dort überall nur als Berührung, nicht aber als Schmerz empfunden. Der Urin muss alle 3 Stunden mittelst Katheters entleert werden, da Patient sonst sehr heftige Druckschmerzen in der Blase bekommt. Der Stuhl ist angehalten. Patient muss stets Abführmittel oder Klysmen erhalten. Nie aber bestand Incontinentia alvi.

Nach diesem Befunde wurde von Prof. Strümpell die klinische Diagnose auf traumatische Hämatomyelie des Halsmarks gestellt. Der Patient blieb nur kurze Zeit in der Klinik und wurde dann wieder nach Hause geschafft. Er war, wie aus dem eben Mitgetheilten zu ersehen ist, an den Beinen, am Rumpf und an den Händen gelähmt, völlig hülflos ans Bett gefesselt.

Sein Zustand verschlechterte sich in Folge der langsam zunehmenden Cystitis und einer neu hinzutretenden Pyelonephritis im Sommer 1897 ganz wesentlich; mit dem Harn wurde reichlich Eiter und bisweilen auch kleine Phosphatsteine entleert, dauernde Temperaturerhöhungen machten den Kranken sehr elend.

Am 20. Juni 1897, also fast genau 3 Jahre nach dem unheilvollen Sturz, erlag der Patient seinem qualvollen Zustand. Die Autopsie nahmen wir 12 Stunden post mortem im Zirndorfer Leichenhause vor. Aeusserlich an der Wirbelsäule fand sich gar nichts Auffallendes, keine Prominenz, nirgends war ein abgesprengter oder dislocirter Processus spinosus zu palpiren. Auch nach Aufsägung der Wirbelsäule ist nirgends eine Formveränderung oder Verlagerung vorhanden. Insbesondere an der Halswirbelsäule sind alle Wirbel intact, keine Splitterung, kein Knochenvorsprung.

Die Dura ist von normaler Spannung. Nach ihrer Eröffnung liegt das Rückenmark ohne wesentliche Pigmentirung und ohne Verwachsung glatt da. An der Innenseite der Dura nirgends ein Rest alter Blutung.

In der Höhe des 5. Halswirbels erscheint die Halsanschwellung auf einer Strecke von etwa 1 cm leicht eingesunken. Dies ist die einzige Stelle, wo das sonst ganz normale Rückenmark auf dem Querschnitt eine deutliche Veränderung zeigt. Es ist von vorne nach hinten leicht abgeplattet, die dorsale Hälfte des Querschnitts ist in ein maschiges, von zahlreichen Hohlräumen durchsetztes Gewebe umgewandelt, dessen einzelne Kammern mit einer gelbbraunen, gelatinösen Flüssigkeit erfüllt sind, die auf dem Schnitt leicht vorquillt. In der ventralen Hälfte des Rückenmarks ist noch ein breiter Streif weisser Substanz zu erkennen (Vorderstränge), die hintere Wand dieser Hohlräume wird nur durch einen ganz schmalen Saum weisser Nervensubstanz gebildet.

Oberhalb dieser eben beschriebenen, nicht über $1\,^1/_2$ cm hohen Stelle der Halsanschwellung ist ebensowenig wie nach abwärts im Dorsal- und Lumbalmark irgendwelche gröbere Veränderung des Rückenmarks zu erkennen, abgesehen von den später zu beschreibenden secundären Degenerationen, die auch schon auf den frischen Querschnitten deutlich hervortreten. Aus dem übrigen Sectionsbefund ist noch zu erwähnen die Atrophie der Hand- und Vorderarmmusculatur, die so ausgesprochen war, dass dort überall die Knochencontouren deutlich vortraten; am auffälligsten war der Muskelschwund in den kleinen Handmuskeln. An den unteren Extremitäten war keine stärkere Atrophie zu bemerken. Die Blase und die beiden Nierenbecken waren ganz ausgefüllt mit zahlreichen, bis kirschgrossen, abgeschliffenen Phosphatsteinen, zwischen diesen fand sich schmieriger Eiter.

Das Rückenmark wurde in Formol gehärtet, zum Zweck der Markscheidenfärbung einige Wochen in Müller'sche Lösung verbracht, dann in einzelnen Scheibchen in Celloidin eingebettet und geschnitten.

## Mikroskopische Beschreibung (Dr. Müller).

Ein aus der Höhe des 5. Halssegmentes entnommener Schnitt zeigt (s. Tafel VIII, Fig. 1) in der Gegend der Hinterhörner, der Hinterstränge und der medianen Partien des rechten Seitenstranges ausgesprochene Höhlen-

bildung. Die diesen Hohlraum ausfüllende röthlich braune, gallertige Substanz war bei der Behandlung der Scheibchen ausgeflossen; dadurch sank das Rückenmark noch mehr von hinten nach vorne zusammen und die Höhlung erscheint dadurch in den mikroskopischen Präparaten etwas kleiner und spaltförmiger, als sie ursprünglich war. Die vordere, weisse Commissur und der Centralkanal mit seinen gruppenförmig angeordneten Ependymzellen sind intact. Eine scharfe Begrenzung (Epithelbelag) der Höhlenbildung gegen das umgebende lockere Gliagewebe ist nicht vorhanden, nur hin und wieder hat sich eine Art von Membrana limitans am Rande des zarten, gliösen Maschenwerks gebildet.

In dem Hohlraum finden sich frei theils vereinzelte, theils zu Gruppen angeordnete Stränge, die zum grössten Theil auf dem Querschnitt getroffen sind. In der Mitte dieser Stränge liegt meist ein grösseres Blutgefäss, das von dem umgebenden derben Gliagewebe mit seinen zahlreich eingelagerten länglichen Zellkernen zwiebelschalenartig umschichtet wird, so dass oft ein ähnliches Bild entsteht, wie es die sog. Rénaut'schen Körper in den peripherischen Nerven bieten. Manche dieser Stränge sind etwas umfangreicher und zeigen, von lockeren Gliafasern umgeben, in der Mitte genau das Ansehen von peripherischen Nervenbündeln. Sehen wir uns diese quer getroffenen Stränge mit stärkerer Vergrösserung und bei geeigneter Färbung (van Gieson'scher Färbung) an, so können wir in der Mitte eines Kranzes von lockerem Gliagewebe häufig Gruppen von Sonnenbildchen sehen, die ganz ebenso, wie wir das an den Wurzelfasern beobachten, in ein Gliamaschenwerk eingelagert sind; sie unterscheiden sich von diesen aber dadurch, dass ihre Markscheiden sich bei der Weigert'schen Färbung nicht dunkel tingirt haben.

In den beiden Seitensträngen ist das Nervengewebe bis auf einen ganz schmalen Saum an der rechten Peripherie (Kleinhirnseitenstrangbahn und Gowers'sches Bündel) vollständig verloren gegangen. In dem dasselbe ersetzenden Gliagewebe lassen sich auch bei starker Vergrösserung keine Nervenfasern mehr nachweisen. Das Glianetz ist an der Peripherie und in der Mitte der Seitenstränge dicht und eng verfilzt, gegen die Höhlung zu wird es immer zarter und lockerer. Die feinen Fasern scheinen hier durch Flüssigkeit auseinandergedrängt zu sein; sie sind auch blasser gefärbt. Der Uebergang von dem dichten Gliafilz zu der Höhlung ist dadurch ein ganz allmählicher.

Die Vorderstränge sind, wie aus der Figur zu ersehen ist, vollständig gut erhalten, die Markscheiden haben sich dort bis zum Uebergang in die Seitenstränge gut gefärbt.

Von der grauen Substanz sind beiderseits nur die vordersten Parthien der Vordersäulen erhalten. Die lateralen Hörner sind ebenso wie die Hinterhörner vollständig zerstört. Die Zeichnung der kleinen Reste der grauen Substanz in den vorderen medianen Winkeln ist aber eine noch ganz feine; dort sind auch noch vereinzelte wohlerhaltene Ganglienzellen zu finden. Hervorzuheben ist, dass in keinem der Schnitte Pigmentation oder sonstige Reste alter Blutung nachgewiesen werden konnten.

Wie schon in der makroskopischen Beschreibung erwähnt, erstreckt sich die Höhlenbildung nicht über das 5. Halssegment hinaus. Die Veränderungen, die wir ober- und unterhalb dieser „Syringomyelie" finden, sind zum grössten Theil zweifellos nur secundäre Degenerationen.

Aufsteigende Degenerationen. Kurz oberhalb der Höhlenbildung hat sich die graue Substanz bereits in ihrem ganzen Umfang erholt (s. Taf. VIII, Fig. 2), die Hinterhörner sind mit ihrer Substantia gelatinosa ganz fein gezeichnet und zeigen nirgends Narbenbildung oder Reste alter Blutung. Die weisse Marksubstanz[1]) ist hier noch zu ihrem grössten Theil in Degeneration begriffen; von ihr sind nur erhalten die Vorderstränge, ein schmaler Saum an der lateralen Seite der Vorderhörner, die Wurzeleintrittszone und die dorsale Randpartie der Hinterstränge.

Der mediale Theil der Burdach'schen Stränge, die Goll'schen Bahnen, die PyS, die KlS und schliesslich das Gowers'sche Bündel sind von Nervenfasern völlig entblösst.

Weiter nach oben (Fig. 3, Taf. VIII) wird die Degeneration in den Hintersträngen durch die neu eintretenden normalen Wurzelfasern etwas eingedämmt. Die Zone gut erhaltener Fasern in dem Seitenstranggrundbündel wird breiter. Von den Pyramidenseitenstrangbahnen erholen sich die nach innen gelegenen Partien allmählich, aber sehr unvollständig, so dass auch im obersten Halsmark diese Bahnen ihren normalen Markgehalt noch nicht wieder erhalten haben und bei der Pal'schen Markscheidenfärbung viel heller geblieben sind als z. B. die Vorderstränge, doch ist der Faserausfall in den PyS kein so vollständiger, wie in den Kleinhirnseitenstrangbahnen und dem Gowers'schen Bündel, welche der markhaltigen Fasern fast ganz entbehren. Zwischen die degenerirten Felder der medialen Theile der Burdach'schen Bündel und der Goll'schen Stränge erstreckt sich jederseits ein schmaler Keil gut erhaltener Nervenfasern.

Absteigende Degenerationen: Fig. 4 zeigt einen Querschnitt aus der unteren Hälfte des 6. Halssegmentes. Hier sind die Seitenstränge noch in ihrer ganzen Ausdehnung in Degeneration begriffen, auch von der grauen Substanz sind noch die mittleren und seitlichen Partien zerstört und durch gewuchertes Gliagewebe ersetzt; das Gliagewebe ist an manchen Stellen ganz dicht, eng verfilzt, an anderen locker, die einzelnen Fasern scheinen durch Flüssigkeit auseinandergedrängt zu sein. In der Gegend des rechten Seitenhorns und der angrenzenden Partien des Seitenstrangs verliert sich das gequollene Gliagewebe und macht einer umschriebenen Höhlenbildung Platz. In dem Gliagewebe sind hin und wieder vereinzelte markhaltige Fasern zu finden.

Die Hinterhörner der grauen Substanz haben sich gut erholt, die Substantia gelatinosa mit ihren kleinen Ganglienzellen und die Lissauer'schen Felder heben sich scharf von der Umgebung ab.

Die Hinterstränge sind hier, abgesehen von der vordersten Partie der Goll'schen Stränge und einem medial von den Hintersäulen gelegenen Streifen (Beginn der Schultze'schen Kommas) wieder normal geworden und haben ihren vollen Markgehalt wieder erhalten.

Im 7. Halssegment (Fig. 5, Taf. VIII) ist die graue Substanz in all ihren Theilen intact und zeigt nirgends ein Zeichen irgend welcher Schädigung (Blutung, Pigmentation oder Narbenbildung).

In den Seitensträngen entbehren die Pyramidenbahnen völlig der Markfasern, aber auch die KlS, das Gowers'sche Bündel und die lateral und

1) Auf den Figuren wurden der besseren Uebersicht halber die degenerirten Partien dunkel gezeichnet.

nach hinten gelegenen Theile des Seitenstranggrundbündels sind in ihrem Markgehalt entschieden reducirt.

Die beiden degenerirten Streifen in den Hintersträngen, etwa zwischen Goll'schem und Burdach'schen Bündel gelegen, beginnen nahe der grauen Commissur und verlieren sich, bald schmaler werdend, nach hinten, ohne die dorsale Peripherie zu erreichen.

Dieselbe Vertheilung der secundären Degeneration finden wir im untersten Halsmark und im obersten Brustmark. Bemerkenswerth ist auch dort, dass sich die Degeneration in den Seitensträngen nicht auf die Pyramidenseitenstrangbahn beschränkt, sondern sich auch noch, wenn auch nicht so intensiv, auf die umgebenden Bündel (hintere Partie des Seitenstranggrundbündels und der KlS) erstreckt. Die Ganglienzellen der Clarke'schen Säulen sind im Brustmark in ihrer Anzahl (hauptsächlich rechts) entschieden reducirt, die noch auffindbaren spärlichen Zellen erscheinen kleiner und kümmerlicher als in einem gesunden Rückenmark.

Vom 3. Brustsegment abwärts verschwinden die beiden degenerirten, kommaförmigen Streifen in den Hintersträngen, der Faserausfall in den Seitensträngen reducirt sich allmählich auf die Pyramidenseitenstrangbahn und nimmt absteigend nach unten ein immer kleineres Feld ein.

Im mittleren und unteren Brustmark, im Lenden- und Sacralmark ist ausser der Degeneration der Pyramidenseitenstränge und der Atrophie der Clarke'schen Säulen keine Veränderung gegenüber der Norm zu finden. Hervorzuheben ist, dass das lumbodorsale Sacralbündel völlig intact bleibt.

## Epikrise.

Ein vollständig gesunder, kräftiger Landarbeiter wird unmittelbar nach einem Fall aus beträchtlicher Höhe auf harten Boden vollständig paraplegisch; er kann während der nächsten Tage weder Beine noch Arme bewegen, die Haut des Körpers ist bis zu den Achseln völlig anästhetisch. Hals und Kopfbewegungen bleiben von der Lähmung frei, niemals bestanden cerebrale oder bulbäre Symptome, Patient war auch unmittelbar nach dem Falle bei vollem Bewusstsein.

Die Bewegungsfähigkeit in den Schultergelenken und in den Ellenbogen stellt sich bald wieder ein, die der Handgelenke bessert sich nur ganz wenig, die Finger bleiben unbeweglich und in Beugecontractur. Auch der Rumpf und die unteren Extremitäten bleiben fast ganz gelähmt, so dass Patient ans Bett gefesselt ist. Die Blase bleibt dauernd gelähmt.

An Stelle der völligen Anästhesie tritt mit der Zeit Analgesie und Thermanästhesie der unteren Körperhälfte, der Hände und der Vorderarme. Tasteindrücke werden am ganzen Körper gut empfunden.

Allmählich stellt sich eine deutliche Atrophie der Mm. interossei beider Hände und der Streckmuskeln der Vorderarme ein.

Die Musculatur der unteren Extremität befindet sich in spastischer Starre, die Sehnenreflexe dort sind wie die an den Armen sehr lebhaft.

Von Seiten der Gehirnnerven ausser einer beiderseitigen Myosis keine Störung.

3 Jahre nach dem Sturz führt eine eitrige Pyelonephritis und jauchige Cystitis zum Tode. Die klinische Diagnose „Erweichungsherd in der Höhe des 5. Halssegments mit Zerstörung der grauen Substanz und Unterbrechung der abwärts leitenden Pyramidenbahnen und theilweiser Zerstörung der sensiblen Bahnen" war durch den fast vollständigen Schwund der Hand- und Vorderarmmusculatur, durch die spastische Parese der unteren Extremitäten wohl zu begründen. In wie weit die Vermuthung, dass es sich um eine Blutung ins Halsmark, um eine Hämatomyelie, gehandelt habe, berechtigt ist, soll weiter unten ausführlich dargelegt werden.

Die Wirbelsäule wurde bei der Section, wie vermuthet, ganz intact befunden, kein Knochenvorsprung oder Splitter hatte das Rückenmark verletzt, keine Blutung in den Häuten konnte comprimirend auf das Mark eingewirkt haben. Einer leichten Einsenkung des Rückenmarks in der Höhe des 5. Cervicalsegmentes entsprach eine Höhlenbildung in der dorsalen Hälfte des Marks und eine Sclerosirung der gesammten Seitenstränge. Der Hohlraum war mit einer bräunlichen, schleimigen Flüssigkeit ausgefüllt. Sonst konnte in den Schnitten irgend ein Hinweis auf eine frühere Blutung (Pigmentreste u. dgl.) absolut nicht nachgewiesen werden.

Die vermuthliche Entstehungsweise der Syringomyelie, die Begründung der klinischen Diagnose sollen unten ausführlich erörtert werden. Kurz zu besprechen wären hier nur noch die strangförmigen Gebilde im Innern des Hohlraums. Wie die mikroskopische Untersuchung gezeigt hat, bestehen diese Bündel zum grössten Theil aus Gliafasern und Gefässen, in einzelnen Strängen sind aber reichliche, zweifellos als solche anzusprechende markhaltige Nervenfasern eingelagert, so dass die Stränge ein ähnliches Aussehen wie peripherische Nerven bieten.

Die Beobachtung, dass eine Rückenmarkshöhle von Nervenfasern durchzogen wird, steht, glaube ich, ganz vereinzelt da.[1])

---

1) Nur bei Saxer (Anatomische Beiträge zur Kenntniss der sogenannten Syringomyelie. Ziegler's Beiträge. 20. Band) konnten wir eine ähnliche Beobachtung finden, in einem seiner Fälle liessen sich in dem neugebildeten Neurogliagewebe eines syringomyelitischen Rückenmarks theils einzelne, theils zu dicken Bündeln angeordnete Nervenfasern mit zartem Mark nachweisen; langgestreckte, den Fasern parallel gerichtete Kerne führten auch Saxer zum Vergleich der intramedullär gefundenen Fasern mit dem Bilde peripherischer Nerven. Bei der Erklärung dieser Gebilde hält es Saxer für „sehr verführerisch einen reparatorischen Vorgang anzunehmen". Für unseren Fall erscheint es

Die Höhlenbildung erstreckte sich nicht über das 5. Halssegment, alle Veränderungen, die wir im Rückenmark ober- oder unterhalb von dieser Querschnittsläsion finden, müssen wir als secundäre, durch die letztere bedingte ansprechen. In den Hauptzügen entsprach die secundäre Degeneration den darüber aufgestellten Gesetzen, bot aber doch in manchen Einzelheiten Abweichungen davon dar. So entarteten nach aufwärts nicht nur die bisher als centripetal leitend bekannten Bündel: der Goll'sche und Burdach'sche Strang, die Kleinhirnseitenstrangbahn und der Gowers'sche Anterolateraltract, sondern auch die an das Gowers'sche Bündel grenzenden lateralen Partien des Seitenstranggrundbündels und eine ganze Strecke weit nach oben die Pyramidenseitenstrangbahn, und zwar vorzüglich in ihren äusseren nach den KlS liegenden Theilen.

Die degenerirten Hinterstränge werden von der dorsalen Peripherie durch erhaltene Partien weisser Substanz getrennt, was dadurch zu erklären ist, dass in der Querschnittsläsion im 5. Halssegment nur die vorderen zwei Drittel der Hinterstränge zerstört worden waren.

Auch die absteigende Degeneration ist viel ausgedehnter, als gewöhnlich angenommen wird. Nicht nur die absteigenden Bahnen der Pyramidenseitenstränge, auch die diesem Bündel zunächst liegenden Fasern, die Kleinhirnseitenstrangbahn und die angrenzenden Fasern des Seitenstranggrundbündels sind in absteigender Degeneration begriffen. In dem diffusen Faserausfall der hinteren Hälfte der Seitenstränge zeichnet sich aber immer noch das Feld der PyS, als der Markfasern völlig entbehrend, von der Umgebung scharf ab.

Von der Mitte des Brustmarks ab finden wir nur noch das eben erwähnte Bündel degenerirt und können seine Entartung bis in das unterste Lendenmark verfolgen.

Auch in den Hintersträngen ist eine absteigende Degeneration zu verfolgen, sie entspricht vollständig der zuerst von Schultze beschriebenen. Der kommaförmige Faserausfall zwischen Goll'schem und Burdach'schem Strang erstreckt sich nur bis zum dritten Brustsegment. Eine Degeneration im dorsomedialen Sacralbündel, die nach den schweren Blasenstörungen von uns vermuthet wurde, war nicht nachzuweisen. Der von Barbacci[1]) behauptete Zusammenhang zwischen

---

plausibler, die Stränge als Ueberreste von Glia und Nervensubstanz anzusprechen, um die herum das übrige Gewebe zerfallen ist, resorbirt und durch Flüssigkeit ersetzt wurde.

1) Lo sperimentale giornale medico. XLV. 1891. S. 386; citirt nach Hoche, Ueber den Verlauf und Endigungsweise der Fasern des ovalen Hinterstrangfeldes im Lendenmark. Neurolog. Centralblatt. 1896. Nr. 4.

den Schultze'schen Kommafeldern und dem dorsomedialen Sacralbündel konnte von uns also nicht bestätigt werden.

Als interessante Thatsache ist noch zu erwähnen, dass die Ganglienzellen der Clarke'schen Säulen in ihrer Zahl entschieden vermindert und die noch vorhandenen in ihrer Zeichnung undeutlich waren. Die Degeneration dieser Zellgruppen ist wohl auf die Unterbrechung ihres centripetalleitenden Axencylinderfortsatzes in den Kleinhirnseitenstrangbahnen zurückzuführen. Schon Strümpell[1]) hat darauf aufmerksam gemacht, dass bei Querschnittsunterbrechungen der KlS im Rückenmark gewöhnlich dort auch eine deutliche absteigende Degeneration und eine Veränderung der Zellen in den Clarke'schen Säulen nachweisbar ist.

Vor der Beantwortung der Frage, wie die Entstehung der Höhlenbildung zu erklären ist, möchten wir noch einen 2. Fall anführen, in dem die Rückenmarksaffection auch durch ein Trauma bedingt war und der uns, da er kurz nach dem Unfall zur Autopsie kam, die Lösung der obengestellten Frage erleichtert.

Ein kräftiger Fuhrknecht war am 13. September 1897 so unglücklich von seinem Wagen gefallen, dass ein Hinterrad des Wagens dem mit dem Gesicht zur Erde Gefallenen noch über die Halswirbelsäule fuhr. Der Verletzte blieb regungslos, aber bei vollem Bewusstsein liegen. Als er aufgehoben wurde, war seine erste Frage: „Sind die Beine abgefahren? Ich habe kein Gefühl mehr in ihnen." Eine Viertelstunde nach dem Unfall trat starker Priapismus auf. Bewegungen mit den unteren Extremitäten, mit dem Rumpfe und mit dem Kopf waren unmöglich; auch der rechte Arm war völlig gelähmt; mit dem linken Arm waren noch Bewegungen möglich. Völlige Blasen- und Mastdarmlähmung.

Zwei Tage nach dem Unfall trat unter hohem Fieber der Exitus letalis ein. Die Section wurde am 15. September 1897 von Herrn Dr. Barthelmes, Assistenzarzt an der med. Klinik, vorgenommen, dem ich die folgenden Daten verdanke.

Die Haut über der Halswirbelsäule war nicht auffällig verändert. Der 5., 6. und 7. Halswirbel waren abnorm beweglich, die beiden letzteren unter Crepitation. Die Musculatur der Halswirbelsäule war von der Höhe des 6. Halswirbels bis hinauf zum Hinterhaupt blutig infiltrirt. Bei dem Aufsägen der Halswirbel zeigte sich, dass die Wirbelbögen des 6. und 7. Cervicalwirbels fracturirt waren, doch nirgends ragten sie oder ein Bruchstück von ihnen in den Wirbelkanal vor. Bei der Section konnte von einer Compression des Halsmarkes nichts constatirt werden.

Die Dura über dem unteren Halsmark ist blutig imbibirt, an ihrer Aussenfläche mit blutig fibrinösen Auflagerungen bedeckt.

Das Halsmark in der Gegend vom 4.—7. Halswirbel ist ausserordentlich voluminös, gequollen, von weicher, fast fluctuirender Consistenz. Die Capillaren der Oberfläche sind stark injicirt. Auf einem

2) Archiv für Psychiatrie. Bd. X. S. 692.

Querschnitt durch das 6. Halssegment quillt die Rückenmarkssubstanz stark vor, ein Unterschied zwischen grauer und weisser Substanz ist rechts kaum erkennbar, das linke Vorderhorn ist in seinen Contouren noch angedeutet. Beim Durchschneiden belegt sich das Messer mit breiig zerfallenem Mark. Auf Schnitten durch das 4. Halssegment findet sich eine streifenförmige Blutung an Stelle des rechten Hinterhornes. Das oberste Halsmark, das Brust- und Lendenmark zeigen bei der makroskopischen Besichtigung normale Verhältnisse. Neben den Veränderungen an der Halswirbelsäule und am Rückenmark fand sich noch eine Fractur des rechten Scheitelbeines.

Das Rückenmark wurde in 10 proc. Formollösung gebracht, nach einigen Tagen feine Scheibchen aus verschiedenen Stellen in das Marchi'sche Chrom-Osmiumsäuregemisch gelegt. Von dem übrigen Mark wurden, nachdem es 3 Wochen in concentrirter Müller'scher Lösung gebeizt worden war, Schnitte nach der Pal-Weigert'schen Methode angefertigt und zur Darstellung der Kerne mit Alauncarmin nachgefärbt.

## Mikroskopische Untersuchung.

Auf Schnitten aus der Stelle der stärksten Einwirkung, also aus der Höhe des 7. Halssegmentes, ist es schwer sich zu orientiren. Die Figur der grauen Substanz ist ganz verschoben, kaum mehr als solche erkenntlich. In beiden Hälften der grauen Substanz finden wir ebenso wie im rechten Seitenstrang grosse Blutextravasate. Während die Blutungen in den Vorderhörnern fleckig, circumscript sind und Partien von gut erhaltenem Gewebe mit Ganglienzellen noch freilassen, sind die Hinterhörner strotzend mit Blut angefüllt; hier quillt das Blut kaum über die Begrenzungslinien der Hintersäulen hinaus. Eine Hämorrhagie im rechten Vorderhorn erstreckt sich noch weit strahlenförmig in die weisse Substanz des rechten Seitenstranges hinein. Die Blutung hat hier aber nicht das Gewebe in grösseren Spalten auseinandergedrängt, wie in den Hinterhörnern, sondern diffus vertheilt haben sich die zahllosen, kleinen Blutkörperchen zwischen die einzelnen Markscheiden gedrängt und stellen so ein Gewebe von seltener Dichtigkeit dar. Die Blutung erstreckt sich nur auf die median gelegenen, dem rechten Vorderhorn anliegenden Partien des Seitenstranges. Die Markscheiden des rechten Seitenstranges sind hier und dort bündelweise schräg oder längs getroffen und erscheinen dann vielfach lockig gewunden. Mit stärkeren Vergrösserungen lassen sich zwischen den einzelnen, anscheinend intacten Markscheiden zahlreiche Marktrümmer und Schollen und gequollene Markscheiden nachweisen.

Besonders reichliche Zerfallsproducte finden sich an der Peripherie des Schnittes und in der Umgebung der Blutung. Eine Kernanhäufung um die blutig imbibirten Stellen (reactive Entzündung) ist nirgends sichtbar.

Etwas weiter oben, im 6. Halssegment, ist die Blutung auf die graue Substanz beschränkt, die Herde in den Vorderhörnern sind kleiner geworden, die Hinterhörner aber, vorzüglich das rechte, sind noch ganz mit Blut ausgefüllt. Der Verlauf der Fasern im rechten Seitenstrang ist immer noch ein ganz verschobener, einzelne Gruppen von Fasern sind der Länge nach getroffen; der Verlauf der Markscheiden ist dann ein eigenartig gewundener.

Ein Querschnitt aus der Höhe des 4. Halssegmentes hat bereits ein ganz normales Aussehen. Nur fällt es auf, dass ringsum an der Peripherie des Markes auffallend grosse und zahlreiche Lücken sich finden, die wohl mehr auf Lymphstauung als auf Zerfall der Markscheiden zurückzuführen sind. Im rechten Hinterhorn findet sich noch eine streifenförmige, dem Verlauf des Hornes parallele Blutung, die dieses gegen den Seitenstrang zu abgrenzt.

Bis in das 3. Halssegment erstreckt sich die nach oben immer kleiner werdende Blutung an der Basis des rechten Hinterhornes und zerstört dort das zarte Gewebe der Substantia gelatinosa. Von da ab lassen sich gar keine Veränderungen mehr im oberen Halsmark nachweisen.

Nach abwärts von der Stelle der stärksten Gewalteinwirkung hört die Blutung bald auf. Schon im Uebergang vom Hals- zum Brustmark finden wir ausser einem kleinen streifenförmigen Bluterguss im rechten Hinterhorn keine weitere Veränderung. Das Brust- und Lendenmark bot ganz normale Verhältnisse dar, von secundärer Degeneration war noch nichts nachzuweisen.

Recht interessant war es, in diesem Fall, in welchem das Rückenmark schon 3 Tage nach der Verletzung untersucht werden konnte, die frischen Veränderungen auf Präparaten nach der Marchi'schen Methode zu studiren.

Im oberen Halsmark finden wir über den ganzen Schnitt vertheilt sehr zahlreiche, kleine schwarze Körnchen, die aber nirgends besonders angehäuft sind (also noch keine secundären Degenerationen). An der Stelle der Substantia gelatinosa des rechten Hinterhornes sind neben zahllosen rothen Blutkörperchen grosse schwarze Schollen und Detritusmassen angesammelt.

Etwas oberhalb der Stelle der stärksten Einwirkung sind die Fasern des rechten Seitenstranges in Längsbündeln (s. o.) getroffen und es treten hier zwischen den bei der Marchi'schen Methode gelb erscheinenden Markscheiden zahlreiche kleine schwarze Körnchen, schwarze Schollen und spindelförmige schwarze Gebilde auf, und zwar hier an Stellen, an denen durchaus nichts von einer Blutung nachzuweisen ist. An der Peripherie des rechten Seitenstranges ist der Zerfall der Markfasern ein viel stärkerer, als in den median gelegenen Partien. Das rechte Hinterhorn ist hier ganz von einer Blutung ausgefüllt. Weiter unten, da wo sich Blut auch in die weisse Marksubstanz ergossen hat, ist das Gewebe so dicht, dass ein Urtheil darüber, ob zwischen den Markscheiden und den sich zwischen sie eindrängenden rothen Blutkörperchen noch Zerfallsproducte aufgetreten sind, nicht möglich ist.

Wir haben es hier ganz augenscheinlich mit einem Fall von „traumatischer Hämatomyelie" zu thun. An der Stelle der stärksten Einwirkung des Traumas finden wir grosse Blutungen in beide Hälften der grauen Substanz, in die Vorder- und Hinterhörner, und eine ausgedehnte Hämorrhagie zwischen den Fasern des rechten Seitenstranges. Weiter nach oben und nach unten von diesem Hauptherd ist die Blutung im rechten Seitenstrang nur noch eine fleckige und verschwindet bald. Im rechten Hinterhorn hat aber ein Bluterguss auf weitere Strecken hin, 4 Segmente nach oben und ein Segment nach unten das dort so zarte Gewebe (Substantia gelatinosa) ganz oder stellenweise

zerstört. Wir haben also zweifellos eine „Hämatomyelie" vor uns. Die mikroskopische Untersuchung sowohl der nach Weigert gefärbten als vorzüglich der nach Marchi behandelten Präparate zeigt uns aber des Weiteren, dass auch an Stellen, an denen kein Bluterguss stattgefunden hat, ein Zerfall von Markscheiden aufgetreten ist. Diesen Zerfall müssen wir auf die directe Wirkung des Traumas zurückführen. Da bei der Leichenöffnung von einer Compression des Markes nichts mehr nachzuweisen war, in den Wirbelkanal durchaus kein Knochenvorsprung hineinragte, so müssen wir annehmen, dass beim Entstehen der Bogenfractur des 6. und 7. Halswirbels vorübergehend eine Dislocation derselben zu Stande kam und als solche quetschend auf das Halsmark eingewirkt hat. Wir haben also in diesem Falle die nervösen Störungen nicht nur durch die Folgen einer Rückenmarksblutung, sondern mehr noch durch die directe Einwirkung des Traumas auf die nervöse Substanz zu erklären.

Auf die Frage, welche Veränderungen in dem eben beschriebenen Rückenmark noch eingetreten wären, wenn der Patient nicht vorzeitig an den Folgen seiner Verletzungen zu Grunde gegangen wäre, ebenso auf die schon oben aufgeworfene Frage, wie die Höhlenbildung im Halsmark des an erster Stelle beschriebenen Falles zu erklären sei, möchten wir erst nach Besprechung der einschlägigen Literatur eingehen.

Ueber die Entstehung von Rückenmarksaffectionen nach Traumen, die ohne Wirbelfractur einhergegangen sind, und über die Ursachen der dabei beobachteten nervösen Ausfallserscheinungen stehen sich zwei Theorien ziemlich schroff gegenüber.

Die eine von ihnen spricht alle Lähmungserscheinungen, die nach einem Trauma, einer sogenannten „Rückenmarkserschütterung", auftreten, als durch Blutung entstanden an. Der eifrigste Vertreter dieser Auffassung ist Kocher[1]), der in dem Kapitel Markläsionen ohne stärkere Verletzung der Wirbelsäule der Diagnose „moleculare Läsion" jede Berechtigung abspricht. Das Vorkommen einer reinen Commotio medullae spinalis muss, wie Kocher meint, für den Menschen erst noch bewiesen werden. Fälle von plötzlicher Lähmung nach Traumen der Wirbelsäule könnten durch Blutergüsse in die Meningen und in das Rückenmark selbst (Hämatomyelie) vollständig erklärt werden.

Kocher schlägt vor, statt des Namens Commotio medullae spinalis entweder die Bezeichnung „Hämatomyelie" oder „Contusio" anzuwenden.

---

1) Mittheilungen aus den Grenzgebieten der Medicin und Chirurgie. 1. Band. 4. Heft.

Auch Leyden[1]) sucht die Aetiologie für die „traumatische Myelitis" in Capillarapoplexien, welche späterhin zu entzündlicher Reaction führen. Die in seinem Falle gefundene hämorrhagische Erweichung in der Vorderkuppe der Hinterstränge ist nach seiner Auffassung durch einen blutigen Erguss, der durch den ausgeübten Druck zum Zerfall der Nervensubstanz geführt hat, herbeigeführt worden.

Schultze[2]) konnte nach schweren Geburten, die mit Wirbelsäulezerrungen einhergingen, wiederholt spinale Hämatomyelie und Oblongatablutungen finden.

Schlesinger[3]) berichtet von einem Hunde, der nach einem geringfügigem Trauma ohne Verletzung der Wirbelsäule plötzlich paraplegisch wurde. Die Obduction zeigte einen mächtigen Bluterguss in die Rückenmarkshäute und einen streckenweisen Durchbruch der Hämorrhagie in die Rückenmarkssubstanz mit nachfolgender Röhrenblutung.

In den zahlreichen klinischen Darstellungen, die uns Minor[4]) in seinen Arbeiten über Hämatomyelie bringt, ist jedesmal ein Trauma als ursächliches Moment anzuschuldigen. Der russische Forscher hält es für erwiesen, dass die klinischen Ausfallserscheinungen aller dieser Fälle durch Rückenmarksblutung und zwar lediglich durch diese bedingt sind.

Nur in einem einzigem Fall konnte Minor die Richtigkeit der klinischen Diagnose durch einen Sectionsbefund erhärten. Hier war eine Röhrenblutung mit einer Zertrümmerung der Marksubstanz durch eine Wirbelfractur verbunden. Es lag also keine reine, uncomplicirte Hämatomyelie vor.

Sprechen die hier citirten Arbeiten dafür, dass nach Traumen der Wirbelsäule vorzugsweise die Blutungen ins Rückenmark für die nervösen Störungen verantwortlich zu machen sind, so giebt es andererseits eine Reihe von Autoren, die behaupten, dass dieselben klinischen Symptome durch primäre, traumatische Veränderungen der Nervenelemente erzeugt werden können, dass die Erweichung des Markes oft eine directe Folge des Traumas und nicht die einer Blutung ist.

1) Ein Fall von Hämatomyelie. Zeitschrift für klin. Medicin. Bd. 13. 1888.

2) Syringomyelie und Hämatomyelie bei Dystokie. Neurolog. Centralblatt 1895, und Ueber Befunde von Hämatomyelie und Oblongatablutungen mit Spaltbildung bei Dystokien. Deut. Zeitschrift für Nervenheilkunde. 8. Band. 1895/96.

3) Ueber Hämatomyelie beim Hunde. Arbeiten aus dem Obersteiner'schen Institut. 1894.

4) Centrale Hämatomyelie. Archiv für Psychiatrie. 1893. 24. Band. Neue Fälle von centraler Hämatomyelie. Gesellschaft der Neuropathologen und Irrenärzte in Moskau. Neurolog. Centralblatt. 1895. Klinische Beobachtungen über centrale Hämatomyelie. Archiv für Psychiatrie. 28. Bd.

Haben früher Koster[1]), Hayem[2]) und Charcot[3]) die Ansicht vertreten, dass die Fälle, die als Hämatomyelie beschrieben wurden, meistens der „Myelitis" angehören, dass die Rückenmarksblutung secundär als Folgeerscheinung von Entzündungsprocessen auftritt, so glauben in jüngerer Zeit Schmaus, Bickeles und Westphal sowohl durch Thierversuche als durch Sectionsbefunde beim Menschen aufs Neue den Nachweis gebracht zu haben, dass nach Erschütterung des Rückenmarks auch ohne Bluterguss schwere Läsionen desselben entstehen können, dass Zerfall des Markes und Erweichung mit späterer Höhlenbildung directe Folgen des Traumas sein können.

Schmauss[4]) bekräftigt seine nach Sectionsbefunden gewonnene Ueberzeugung, dass eine Rückenmarkserschütterung allein zerstörend auf die Nervenelemente wirke, durch Thierversuche. Schmauss nimmt an, dass die unmittelbare Wirkung der Erschütterung als eine rein moleculare Veränderung anfänglich auch mikroskopisch nicht erkannt werden kann, dass sich die Folgezustände des molecularen Todes erst späterhin in Quellung und Degeneration der Axencylinder zeigen.

Blutungen spielen nach der Auffassung von Schmauss bei der Commotio medullae spinalis keine Rolle, sie treten nur als accidenteller oder secundärer Befund auf. Auch in einer weiteren erst neuerdings veröffentlichten casuistischen Mittheilung[5]) vertritt Schmauss die Auffassung, dass die hier gefundene blutige Infarcirung der erweichten Partien erst secundär im Anschluss an die durch die Erschütterung des Rückenmarks bedingte Erkrankung, an die traumatische Nekrose aufgetreten ist, dass also die Blutung nicht primär per rhexin, sondern erst im weiteren Verlauf der Erkrankung per diapedesin in dem erweichten nekrobiotischen Gewebe entstanden sei.

Bickeles[6]) und neuerdings Kirchgässer[7]) sind auf Grund von

---

1) Koster, Nederl. Archiv vor Genees-en Naturkunde IV. 1869.
2) Hayem, Des hémorrhagies intra-rachidiennes. Thèse. Paris 1872.
3) Charcot, Leçons cliniques de la Salpetrière 1870 (inéditis).

citirt nach Eichhorst, Charitéannalen 1874.

4) Schmauss, Beiträge zur pathol. Anatomie der Rückenmarkserschütterung. Virchows Arch. Bd. 122.

5) Schmauss, Zur Casuistik und pathologischen Anatomie der Rückenmarkserschütterung. Langenbeck's Archiv. Bd. XLII, Heft 1.

6) Bickeles, Zur pathologischen Anatomie der Hirn- und Rückenmarkserschütterung. Arbeiten aus dem Obersteiner'schen Institute. 1895.

7) Kirchgässer, Experimentelle Untersuchungen über Rückenmarkserschütterung. Deutsche Zeitschrift für Nervenheilkunde. Bd. 11, 5. u. 6. Heft.

Thierexperimenten zu denselben Resultaten gekommen wie Schmauss. Auch diese Autoren glauben den Nachweis gebracht zu haben, dass Traumen, ohne zu Blutungen zu führen, ausgebreitete Veränderungen in der Substanz des Rückenmarks hervorrufen können, die sich im Zerfall der Markscheiden und Axencylinder manifestiren. Auch Westphal[1]) schliesst sich nach dem Rückenmarksbefunde eines aus dem zweiten Stockwerke zur Erde gefallenen Mannes der Auffassung von Schmauss an, er glaubt, dass die meisten Erweichungsherde primär durch die Erschütterung bedingt sind, gesteht aber zu, dass ein Theil der Herderkrankungen auch aus Blutungen hervorgegangen sein kann, und nimmt dadurch eine Mittelstellung zwischen den sich so schroff gegenüberstehenden Theorien an.

Nach dieser kurzen Besprechung der Literatur müssen wir zur Deutung des Befundes in unserem ersten Falle übergehen und uns entscheiden, welche der beiden eben angeführten Theorien für die hier gefundenen Verhältnisse am besten entspricht, oder besser, ob überhaupt eine derselben die beschriebenen anatomischen Veränderungen des Rückenmarks völlig erklären kann.

Das klinische Verhalten des seiner Zeit von Herrn Dr. Lax als „Hämatomyelie" beschriebenen Falles scheint unzweifelhaft auf eine Blutung hinzudeuten. Nachdem eine Rückenmarksquetschung durch Wirbelbruch auszuschliessen war, schien nur durch eine Blutung die ganz plötzliche, sich unmittelbar an das Trauma anschliessende völlige Paraplegie erklärt werden zu können. Auch bei der ersten Untersuchung des anatomischen Präparates schien zunächst die Annahme wahrscheinlich, dass eine Blutung im 5. und 6. Halssegment den grössten Theil der grauen Substanz zertrümmert hätte. Da auch das Stützgewebe mit zerstört worden war, trat mit der Zeit an die Stelle des untergegangenen, allmählich resorbirten Gewebes ein mit Flüssigkeit gefüllter, buchtig begrenzter Hohlraum. Waren nach dieser Annahme die centralen Partien des Markes von einer Blutung völlig zertrümmert worden, so wurden auch von den seitlichen Partien des Markes die Nervenfasern durch den von der Hämorrhagie ausgeübten Druck so alterirt, dass sie zu Grunde gingen, ihr Stützgewebe aber war erhalten geblieben und in secundäre Wucherung gerathen.

Die eben gegebene Erklärung würde an Wahrscheinlichkeit gewinnen, wenn es uns gelungen wäre, einen Rest alter Blutung, wie Hämatoidinkrystalle oder Pigmentation im Gewebe, nachzuweisen, dies war uns aber nicht möglich. Die die Höhlung ausfüllende braunrothe,

1) Ueber traumatische Myelitis. Archiv f. Psychiatrie. 1896. Bd. 28.

fadenziehende Flüssigkeit konnte leider nicht mikroskopisch untersucht werden, im Gewebe selbst aber liessen sich keine Spuren eines alten Blutextravasates finden. Der Umstand aber, dass es sich nicht wie bei Schmauss, Bickeles und Westphal um multiple und meist kleine Herde handelte, sondern nur eine, und zwar eine recht umfangreiche Querschnittsläsion vorlag, scheint ausser den klinischen Daten (Anamnese) auf eine Blutung hinzuweisen.

Eine andere Frage ist allerdings die, ob der Zerfall des Markes und die Höhlenbildung einzig und allein, wie in der ersten Veröffentlichung angenommen wurde, durch eine Blutung, durch „Hämatomyelie", veranlasst wurde. In solchem Zweifel wurden wir bei der Durchsicht der Literatur über Hämatomyelie noch bestärkt, es fiel uns dabei auf, dass dort, wo eine genaue Localisation der Störung zu machen war, dieselbe so häufig wie in unserem Fall in der Halsanschwellung und dort wieder in einem ganz bestimmten Theil, dem 5. und 6. Segment, localisirt war oder nach dem klinischen Befund dorthin verlegt werden musste. Auf dieses Zusammentreffen, das zu häufig ist, um zufällig zu sein, ist unseres Wissens noch nicht aufmerksam gemacht worden; da es uns vielleicht einen Hinweis für das Zustandekommen der Störungen bietet, lohnt es sich wohl der Mühe, die einzelnen Fälle kurz anzuführen.

Ollivier[1]) erwähnt in dem Kapitel über Hämatomyelie eine Beobachtung von Hutin, der bei der Section eines alten Mannes in der Höhe des 5. und 6. Cervicalnervenpaares einen erbsengrossen Bluterguss in der grauen Substanz des Rückenmarks fand.

Der von Minor[2]) in seiner ersten Mittheilung an erster Stelle angeführte Patient war durch einen aus beträchtlicher Höhe fallenden Sack niedergeworfen worden; er wies zuerst Lähmung aller 4 Extremitäten auf, nach einiger Zeit erholten sich die Beine in ihrer Motilität wieder und zeigten nur noch leichte spastische Erscheinungen; an den Vorderarmen und den Händen aber entwickelte sich eine ausgesprochene Atrophie, die Finger sind gekrümmt und können nicht mehr gestreckt werden.

In der Krankengeschichte des 4. Falles finden wir auch bemerkt, dass in den Muskeln des linken Vorderarmes eine stetig zunehmende Abmagerung zu constatiren ist, während die Finger mehr und mehr Klauenstellung einnehmen. Im Schulter- und Ellenbogengelenk des linken Armes sind alle Bewegungen normal.

---

1) Ueber das Rückenmark und seine Krankheiten. 1824. 3. Ausgabe.
2) Archiv für Psychiatrie. Bd. 24. 1892.

Minor vermuthet, dass die nervösen Störungen in beiden Fällen durch Blutung hervorgerufen wurden, und localisirt diese in die Höhe des 5. und 6. Halswirbels.

Auch aus den neuerlichen Beobachtungen Minor's[1]) über „Centrale Hämatomyelie" können wir sehen, dass eine solche das untere Halsmark bevorzugt. In dem ersten Fall betraf die Affection das Gebiet vom 5. Hals- bis zum 1. Dorsalsegment, in dem 2. Fall wird berichtet, dass nach Ablauf schwererer Lähmungserscheinungen der rechte Oberarm normal, die Vorderarmmusculatur schwach geblieben ist, die Finger sind zusammengelegt und halb gebeugt; mit der Zeit bildet sich eine deutliche Atrophie der Mm. interossei der rechten Hand aus. Auch in dem an dritter und letzter Stelle mitgetheilten Falle entwickelt sich nach dem Zurückgehen einer ausgebreiteten Lähmung eine Atrophie der Vorderarme und der Hände, so dass Minor auch in diesem Falle die Hämatomyelie ins unterste Halsmark verlegt. Aus der Literaturzusammenstellung Kocher's[2]) entnehmen wir die Notiz, dass Parkin[3]) in sieben Fällen von Hämatomyelie die Blutung stets im unteren Cervicalmark in der Höhe des 5. und 6. Wirbels nachweisen konnte; bei Kocher finden wir auch die Angabe, dass der englische Forscher Thorburn Hämatomyelien wiederholt in den unteren Halssegmenten beobachtete, und dass Leyden in seinen Rückenmarkskrankheiten[4]) ebenfalls einen Fall beschrieben hat, wo ein centrales Blutextravasat in der Höhe des 5. und 6. Halswirbels localisirt war.

Ein noch eingehenderes Studium der Literatur würde zweifellos noch weitere Belege dafür bringen, dass die Blutungen im Rückenmark gerade das untere Halsmark bevorzugen, doch ist wohl schon aus der eben gegebenen Zusammenstellung zu ersehen, dass bei der doch relativ seltenen Rückenmarksblutung ein Krankheitsbild, wie es unser erster Fall bot, Atrophie der Vorderarm- und Handmusculatur, verhältnissmässig häufig beobachtet wird.

Die nächstliegende Erklärung für die Prädisposition des unteren Halsmarkes zu Blutungen liegt in der Thatsache, dass die untere Halswirbelsäule der beweglichste Theil der ganzen Wirbelsäule ist, dass dort also die stärkste Verschiebung zwischen den einzelnen Wirbeln zu Stande kommt. Die Auffassung Kocher's ist entschieden zu Recht bestehend, dass bei Traumen der Wirbelsäule am leichtesten der beweglichste Theil derselben afficirt wird, dass bei momentanen Distorsionen es leicht zur Zerreissung von Gefässen umschriebener Mark-

1) Archiv für Psychiatrie. Bd. 28. 1896.
2) Kocher, l. c. S. 488.
3) Parkin, Guy's Hosp. Reports. 1892. Bd. 48. } citirt nach Kocher.
4) Berlin 1875. }

abschnitte kommt, ohne dass später von einer solchen vorübergehenden Ueberdehnung der Halswirbelsäule an den Knorpeln oder Knochen etwas nachzuweisen wäre.

Andererseits dürfen wir aber mit der Erklärung der besonders starken Beweglichkeit der unteren Halswirbel und der dadurch bedingten Zerrung der Rückenmarksgefässe nicht schematisch alle Fälle von Halsmarkblutungen deuten, es kommt dort augenscheinlich auch ohne auslösendes Trauma leichter zu Hämatomyelie, als im übrigen Mark, und da müssen wir uns erinnern, dass diese Stelle auch für andersartige Processe ein Prädilectionsort ist.

So beginnt die spinale Muskelatrophie doch meist in der Musculatur des Daumen und Kleinfingerballens und geht bald auf die Interossei und schliesslich auch auf die Vorderarmmuskeln über, der degenerative Process in den Vorderhornganglienzellen spielt sich also auch bei dieser Krankheit in der Höhe des 5.—7. Halssegmentes ab.

Ferner wissen wir, dass die Syringomyelie mit ihren Sensibilitätsstörungen und den Muskelatrophien in weitaus den meisten Fällen zuerst die Hände ergreift, dass folglich der diesem Krankheitsbilde zu Grunde liegende Process, die Gliose und der Nervenzellenzerfall, in das untere Halsmark zu verlegen ist und ganz gewöhnlich dort gefunden wird.

Wir sehen also, dass auch bei Nervenkrankheiten, in deren Aetiologie ein Trauma ausgeschlossen werden kann, häufig im unteren Halsmark der Beginn der anatomischen Störung zu suchen ist und nicht selten dort localisirt bleibt. Wenn nun also zweifellos das 5.—7. Halssegment als ein Locus minoris resistentiae anzusehen ist, sei damit doch noch nicht ausgesprochen, dass bei einer allgemeinen Erschütterung des Körpers und des Rückenmarks gerade dort, ohne eine locale Zerrung eine Blutung auftrete, dazu bedarf es u. E. immer einer örtlichen Contusion oder Ueberdehnung des Marks, und für eine solche sind eben in der unteren Halswirbelsäule, dem beweglichsten und am wenigstens geschützten Theil der ganzen Wirbelsäule, die Bedingungen am besten gegeben.

Noch auf einen anderen Punkt erscheint uns bisher bei der Entstehung der traumatischen Hämatomyelie zu wenig hingewiesen worden zu sein.

Eine Gewalt, die zur Zerreissung von Blutgefässen führt, wird sicher auch gleichzeitig eine Schädigung der Nervensubstanz bedingen. Es darf also nicht einseitig, wie es bisher geschehen ist, nur die Blutung als zerstörendes Moment angesprochen werden: ein Trauma, das zu einer Continuitätstrennung der elastischen Gefässwände führt, schädigt zweifellos auch das viel zartere Nervenge-

webe. Wie wir uns einen solchen Process anatomisch vorzustellen haben, illustrirt der an zweiter Stelle mitgetheilte Fall von Hämatomyelie recht gut: dort finden wir im unteren Halsmark neben einer Blutung, die im Wesentlichen auf die graue Substanz beschränkt bleibt, deutliche Zerfallsprocesse in der weissen Substanz, welche mit der Blutung nicht in Zusammenhang gebracht werden können.

Deshalb soll aber die Blutung als schädigendes Moment durchaus nicht unterschätzt werden, das Blut drängt sich zwischen die schon lädirten Fasern, übt Compression aus und führt schliesslich, nachdem es vielleicht noch entzündliche Reaction erzeugt hat, zum völligen Zerfall der Nervensubstanz; dazu kommt noch eine weitere durch die Lymphstauung bedingte Beeinträchtigung des Markes.

Nach all diesen Erörterungen möge noch kurz dargelegt werden, wie wir uns das Zustandekommen der Höhlenbildung in dem ersten, dieser Arbeit zu Grunde liegenden Falle vorstellen.

Durch den Sturz aus beträchtlicher Höhe auf harten Boden wurde die Halswirbelsäule des Patienten, ohne dass es zu einem Bruch oder zur Luxation der Wirbel gekommen wäre, übermässig nach vorn gebeugt oder überstreckt und dadurch das im Wirbelkanal befindliche Mark an der Stelle der stärksten Biegung gedehnt und gezerrt.

Eine Erörterung darüber, in wie weit das Mark von der Blutung zertrümmert und was von der Nervensubstanz durch das Trauma selbst zerstört wurde, erscheint uns müssig.

Die pathologisch-anatomischen Veränderungen des Rückenmarks in der nächsten Zeit nach dem Sturze werden wohl ganz ähnliche gewesen sein, wie wir sie in dem zweiten, rasch tödtlich endenden Falle studiren konnten. Mit der Zeit (Patient starb 3 Jahre nach dem Sturze) wurden die zerfallenen Partien der Nervensubstanz und der etwaige Bluterguss resorbirt; dort, wo auch das Stützgewebe mit zerstört war, bildete sich nach der Aufsaugung der nekrotischen Massen eine mit zäher Flüssigkeit gefüllte, unregelmässig begrenzte Höhlung. Vereinzelte dem centralen Zerstörungsprocess entgangene Nervenfasern durchziehen, zu Bündel vereint, als Stränge den Hohlraum. In den Seitensträngen, da wo das Stützgewebe nicht zu Grunde gegangen war, entsteht ein gliöses, der Nervenfasern entbehrendes Narbengewebe.

Wir haben also die Ueberzeugung, dass nicht ein Moment allein, wie die Blutung oder der sogenannte moleculare Zerfall der Nervenelemente, sondern alle diese Processe in gleicher Weise zum Zustandekommen des schliesslich gefundenen Bildes, der traumatischen Syringomyelie, zusammengewirkt haben.

Dies war der Grund, dass wir den Titel „Hämatomyelie", unter welchem die Krankengeschichte des ersten Falles seiner Zeit erschienen war, nun in „traumatische Rückenmarkserkrankungen" bez. „traumatische Höhlenbildung" umgeändert haben.

Für die meisten anderen Fälle der Literatur von „traumatischer Hämatomyelie" wird der Entstehungsmodus und die Art der Rückenmarksläsion wohl ebenso zu deuten sein, wie wir es in unseren Fällen angenommen haben. Wie wäre es sonst zu erklären, dass gerade dort, wo das Mark in Folge der ausgiebigsten Wirbelbeweglichkeit am ehesten Zerrungen ausgesetzt ist, so häufig die Störungen entstehen.

Die der bisherigen Lehre von der Hämatomyelie zu Grunde liegende Hypothese nimmt einerseits an, dass die Blutung das primäre und allein zerstörende Moment ist, dass also das Nervengewebe gegen Traumen viel widerstandsfähiger ist, als die Blutgefässe; andererseits schliesst dieselbe Hypothese die Folgerung in sich, dass die nervöse Substanz des Rückenmarks so zart ist, dass sie allein durch den Druck des extravasirten Blutes zu Grunde gerichtet wird; diese Deutung scheint uns widerspruchsvoll.

Die oben gegebene Auffassung von den Rückenmarksveränderungen nach Traumen liegt vermittelnd zwischen den Theorien, welche solche Erkrankungen lediglich durch primären molecularen Nervenfaserzerfall (Schmauss u. A.) oder durch Rückenmarksblutung allein (Minor) erklären.

Der Name „Hämatomyelie" charakterisirt den anatomischen Process bei Rückenmarksaffectionen, die nach starker Gewalteinwirkung auftreten, wohl meistens nicht genau; die pathologischen Veränderungen werden durch den allgemeineren, vorsichtigeren Ausdruck „traumatische Rückenmarkserkrankung" richtiger bezeichnet.

# XVIII.

## Zur Casuistik der Erkrankungen des Conus terminalis.[1]

Von

**Dr. Georg Köster.**

Assistent an der Nervenabtheilung der medicinischen Universitätspoliklinik zu Leipzig.

(Mit 2 Abbildungen.)

M. H.! Als ich im vorigen Jahre Gelegenheit hatte, einen Fall von luetischer Erweichung des Conus medullaris in der Deutschen Zeitschrift für Nervenheilkunde mitzutheilen (IX. 1897), betrug die Zahl der in der Literatur niedergelegten Beobachtungen über die Affectionen des Conus terminalis und der Cauda equina insgesammt etwa 15. Seitdem sind nur 3 neue Fälle von Conusaffection beim Menschen und 1 Fall von Erkrankung der Cauda beim Pferde publicirt worden, welche trotz der Existenz einiger noch heute umstrittener Punkte im Allgemeinen das von Raymond durch Abgrenzung des Conus medullaris für die sogenannten reinen Conusaffectionen geforderte typische Krankheitsbild durchaus bestätigen. Dass dies auch für den vorliegenden Fall zutrifft, werden Sie aus der Geschichte unsres Kranken klar ersehen.

Der Patient ist 16 Jahre alt und nicht belastet. Er war niemals krank, hat nicht onanirt und keinen Geschlechtsverkehr gehabt. Mitte November 1897 arbeitete er als Tischlerlehrling in einer geheizten und gedielten Werkstätte in knieender Stellung $1\frac{1}{2}$ Stunden lang. Als er sich dann erheben wollte, merkte er zu seinem höchsten Schrecken, dass die Beine ihm beinahe den Dienst versagten. Dabei empfand er keinerlei Schmerzen, Uebelkeit oder Umnebelung seines Bewusstseins. Im Gegentheil bemerkte er mit voller Klarheit, dass er kaum stehen und gehen konnte, und dass trotz aller Anstrengungen namentlich das rechte Bein, dessen Fussspitze schlaff nach unten hing, kaum vorwärts gesetzt werden konnte. Er schleppte sich nun unter grosser Mühe nach Hause, wobei er zu dem Wege, den er sonst in nicht ganz 10 Minuten zurücklegte, weit über eine Stunde brauchte. Zu Hause überfiel ihn plötzlich das Bedürfniss zu uriniren und noch ehe er das Nachtgeschirr erreichte, verlor er, ohne dass er es verhüten konnte, den

1) Nach einer Demonstration in der Medicinischen Gesellschaft zu Leipzig. Sitzung von 25. Januar 1898.

Urin, und von Stund ab lief ihm der Harn 14 Tage lang ununterbrochen ab. Der Kranke, welcher sich stets eines geregelten Stuhlganges zu erfreuen gehabt hatte, war nun plötzlich verstopft, und nachdem der hinzugezogene Arzt ein Abführmittel gegeben, ging auch der Stuhl wider den Willen des Kranken und ohne dass er es merkte, etwa alle Stunden in die Hose. Auch als der Stuhl wieder geformt war, verlor der Kranke noch oftmals täglich kleine, Schafkoth ähnliche Partikel aus dem After. Oft hatte er ein Drängen und Pressen, als wollte ihm der Darm herausfallen, und wenn er sich dann in die Aftergegend oder eine andere Stelle seiner Beine fasste, bemerkte er mit Erstaunen, dass er die Berührung kaum fühlte. Ueber dem Kreuzbein bildete sich schmerzlos eine halb handtellergrosse offene Stelle, welche aber bei den Bemühungen seines Arztes sich nach 10 Tagen zu schliessen begann. Der junge Mann hatte bis zum Eintritt seines Leidens Erectionen gehabt, welche nun auch ausblieben. In den ersten 8 Tagen seiner Krankheit war er bettlägerig, dann aber nahm die Kraft seiner Beine in Folge von elektrischer Behandlung seitens des Hausarztes allmählich etwas zu, so dass er wieder besser gehen konnte, und als mir am 20. December 1897 der Kranke durch die Freundlichkeit des Herrn Professor Dr. Friedrich überwiesen wurde, konnte ich Folgendes feststellen.

Die Incontinenzerscheinungen von Seiten der Blase und des Darms bestehen noch fort. Patient muss sich bei dem ersten Andrängen beeilen, das Nachtgeschirr zu erreichen, sonst verliert er Koth oder Urin sofort in die Kleidung. Erectionen sind noch nicht wieder aufgetreten. Der Gang erfolgte mit einer gewissen Anstrengung und nur langsam wurde ein Bein vorgesetzt, darauf das andere schleppend durchgezogen und unsicher nach vorn gebracht. Am rechten Beine, welches namentlich unsicher erschien, bestand eine ausgesprochene Peroneuslähmung mit typischem Steppergang und EaR in den sämmtlichen vom Nervus peroneus versorgten Muskeln. Patient konnte nicht allein auf einen Stuhl steigen, auf dem linken Beine allein nur mit Mühe, auf dem rechten gar nicht stehen. Die grobe Kraft war in beiden Beinen, namentlich im rechten erheblich abgeschwächt. Die Arme zeigten keine Kraftverminderung. Händedruck rechts 160, links 150 Kilo.

Am oberen Ende der Analfalte fand sich über dem Kreuzbein eine verborkte, reichlich fünfmarkstückgrosse Fläche, zweifellos ein abheilender Decubitus.

Die Bauchdecken-, Cremasteren- und Patellarreflexe waren beiderseits lebhaft vorhanden, während die Achillessehnen- und Plantarreflexe völlig fehlten. Zog man dem Kranken die Glutäen auseinander, so sah man in den trichterförmig klaffenden Anus hinein, in dessen Tiefe reichlicher fester Koth sichtbar war. Wenn man den Finger in den After einführte, fühlte man keinerlei Sphincterenreflex, und der Kranke vermochte nicht sicher anzugeben, ob sich der Finger im Rectum befand oder nicht.

Damit komme ich auf die Sensibilitätsstörung, welche eine ausserordentlich charakteristische Ausdehnung hatte. Für alle Qualitäten in gleicher Weise zeigte sich die Gefühlswahrnehmung fast erloschen in folgenden Hautnervenbezirken (siehe Figur 1). Vorn bestand eine hochgradige Hypästhesie innerhalb zweier direct oberhalb der Leistenbeuge gelegenen ellipsoiden Partien der Bauchdecken (Nn. iliohypogastrici), welche bis zur Spina ilei

ant. sup. heraufreichten, ferner auf dem ganzen Schamberg (N. ilioinguinalis), dem Penisschaft und der Eichel (N. dorsalis penis, des N. pudendus communis), der Vorderfläche des Scrotum (N. spermaticus externus) und in einem nach vorn auf die Innenseite der Oberschenkel reichenden Abschnitte des N. cutaneus femoris posterior.

Auf der Rückseite (siehe Figur 2) erstreckte sich die Sensibilitätsstörung über die Glutäen (Plexus sacralis posterior), die After- und Damm-

Fig. 1.

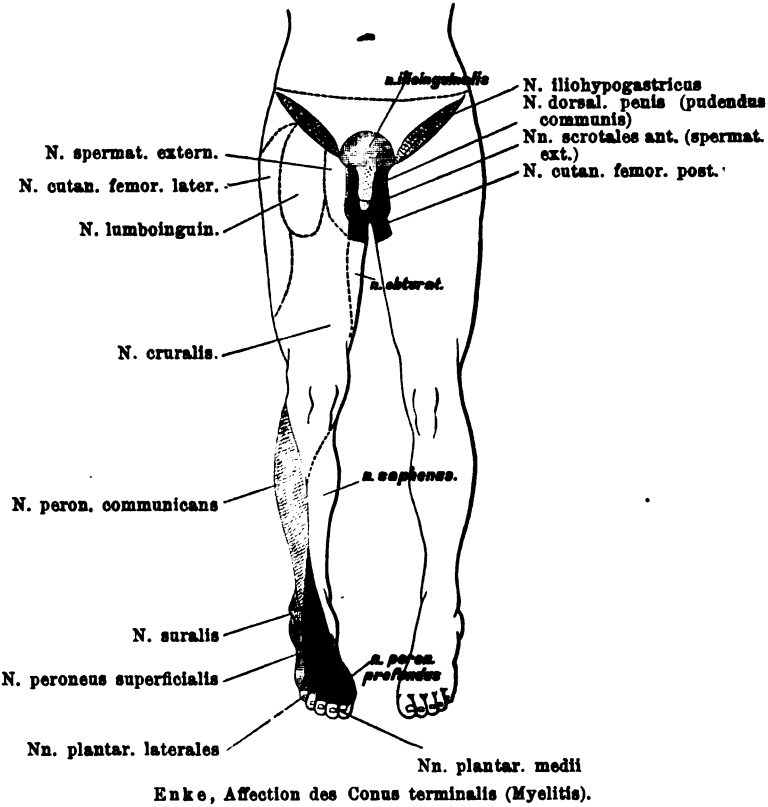


Enke, Affection des Conus terminalis (Myelitis).
Sensibilitätsbefund vom 20. December 1897.

gegend (Nn. perinei des N. pudendus), die Rückfläche des Hodensackes (N. pudendus) und die Rückfläche der Oberschenkel (Nn. cutanei femor. poster.). Dazu kam noch auf der Vorder- und Rückfläche des rechten Unterschenkels eine fast völlige Anästhesie sämmtlicher Aeste des N. peroneus und des N. communicans tibialis (seu suralis).

Die Störungen der Sensibilität hielten sich genau an die den genannten Nerven zukommenden Hautgebiete mit einziger Ausnahme der nur geringfügigen Gefühlsherabsetzung an den Bauchdecken (Nn. iliohypogastrici).

Es wurden nun dem Kranken lauwarme Bäder und Jodkali (8,0) 200. 3mal täglich 1 Esslöffel verordnet und ausserdem wurde der galvanische Strom stabil am unteren Mark (Anode — Bauch, Kathode — Rücken) und labil (Kathode) an den Mm. peronei des rechten Beines angewandt. Die anästhetischen Hautgebiete wurden kräftig faradisirt (Pinseln).

Im Laufe der nächsten 14 Tage besserte sich nun der Zustand wesentlich und am 13. Januar 1898 war die Sensibilitätsstörung nur noch auf

Fig. 2.

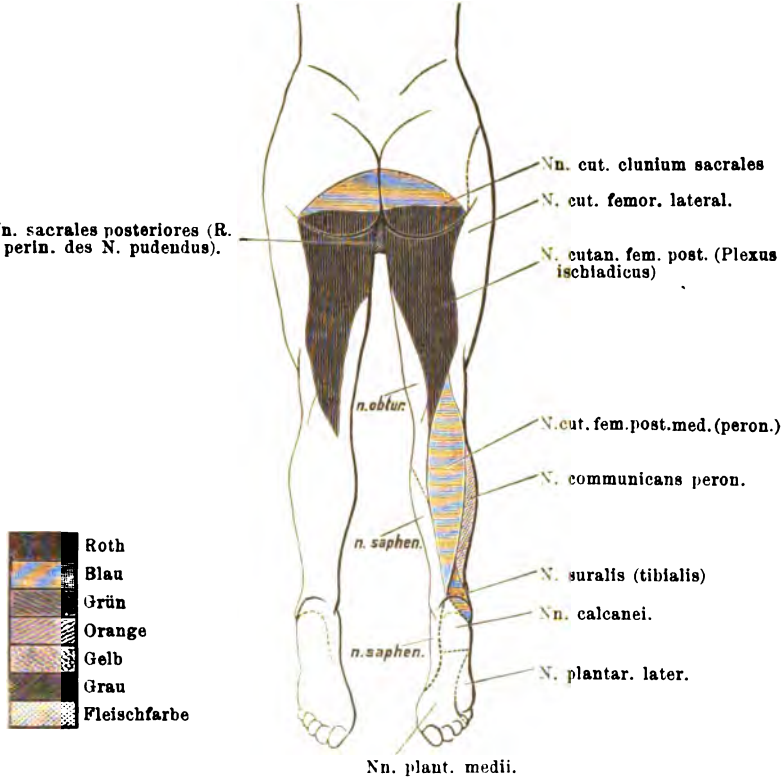


Nn. plant. medii.

Sensibilitätsbefund vom 20. December 1897.

der Rückfläche der Glutäen und des Hodensackes, der Damm- und Aftergegend, der Rückfläche der Oberschenkel und im rechten Peroneusgebiet vorhanden. Dabei nahm sie nicht mehr das ganze Gebiet der Nn. cutanei femor. poster. ein, sondern hörte bereits zwei Hände breit über den Kniekehlen auf, und die Hypästhesie war weniger hochgradig als früher. Alle Gefühlsstörungen auf der Vorderfläche des Körpers aber waren verschwunden.

Die grobe Kraft der Beine war zurückgekehrt und nur die Peroneuslähmung des rechten Beines erinnert noch heute an die schwere Functionsbehinderung der vergangenen Wochen. Die Sensibilitätsstörung hat sich

seit dem 14. Januar, wie Sie sich überzeugen, nicht geändert, und ebensowenig gelingt es heute die Achillessehnen- oder Plantarreflexe hervorzurufen, während der Patellarreflex beiderseits lebhaft vorhanden ist.

Die Incontinenzerscheinungen haben mittlerweile einer Erschwerung der Harn- und Stuhlentleerung Platz gemacht, die den Kranken zwingt, lange zu pressen, ehe er Urin oder Koth zu entleeren vermag. Erectionen fehlen noch immer. Schmerzen irgend welcher Art hat der Kranke zu keiner Zeit gehabt und er kann für die Entstehung seines Leidens nur eine fragliche Erkältung verantwortlich machen, die er 3 Wochen vor Eintritt der Erkrankung erlitten haben will. In der Zeit zwischen der Erkältung und dem Einsetzen der Erscheinungen hat er sich aber völlig wohl gefühlt. Die anamnestischen Angaben des Patienten wurden mir übrigens von seinem Arzte, Herrn Dr. Fahr in Altenburg, auf das Liebenswürdigste bestätigt.

Es fragt sich nun, welche pathologische Unterlage die Ausfallerscheinungen besitzen, die uns an unserem Kranken mit der Schärfe einer am Versuchsthiere vorgenommenen Durchschneidung entgegentreten. Es kann sich nur um eine Erkrankung peripherer Nerven, um eine solche der Wurzeln innerhalb des Wirbelkanals oder um eine Affection des Markes selbst handeln. Ich habe in meiner Publication vom vorigen Jahre die Differentialdiagnose der Conusaffectionen eingehend besprochen, so dass ich mich heute nur mit der Hervorhebung der wichtigsten Punkte begnügen kann.

Die Annahme einer peripheren Erkrankung wird bei dem symmetrischen Auftreten des Leidens und dem Ausfall zahlreicher wichtiger Reflexe ohne Weiteres hinfällig. Es bleibt also nur die Entscheidung zwischen der Cauda und dem Marke als Sitz der Krankheit.

Das absolute Fehlen von Schmerzen in unserem Falle erlaubt es uns, die Möglichkeit einer Betheiligung der Wurzeln an der Erzeugung des Krankheitsbildes mit grösster Wahrscheinlichkeit abzulehnen. Dass eine geringe Betheiligung der Wurzeln ohne wesentliche Schmerzen verlaufen kann, lehrt der von Oppenheim beobachtete Fall, wo ausser der Erkrankung des Conus terminalis eine solche weniger Wurzeln sich fand. Aber die neuesten Beobachtungen von Clemens und Bregmann bestätigen die Ansicht, dass gleichzeitige Schmerzen bei einem Symptomencomplex, wie dem vorliegenden, eine Erkrankung der Wurzeln bedeute, durchaus. In dem Falle von Clemens bestanden von vornherein ziehende Schmerzen, welche erst im Laufe der Zeit nachliessen. Wenn auch Clemens es unentschieden lässt, ob es sich um eine Läsion des Lumbalmarks incl. des Conus oder um eine Läsion der Cauda handelt, so glaube ich doch, dass man wegen der ausserordentlich heftigen Schmerzen mindestens in seinem Falle eine Betheiligung der Wurzeln annehmen darf, ohne den Dingen Gewalt anzuthun. Bregmann kann sich die starken Schmerzen, welche bei seinem Kranken

im Kreuz und den Beinen vorhanden waren, gar nicht anders als durch eine Affection der 1.—3. rechten Lendenwurzel erklären.

Wir sind also bei unserem Patienten zu der Annahme einer Erkrankung des Markes selbst berechtigt. Der krankhafte Process war ursprünglich mit Sicherheit auf das ganze Lumbalmark ausgedehnt. Dafür spricht die fast vollkommene Lähmung der Beine mit Blasen- und Darmstörung im Beginn des Leidens und die ausgebreitete Störung der Sensibilität, welche ja auch noch bei der ersten Untersuchung am 20. December 1897 im Bereiche einiger Lumbalnerven nachzuweisen war. Aber allmählich verschwand die Lähmung der Beine bis auf die Paralyse des rechten N. peroneus, die Anästhesien im Gebiete der betheiligten Lendennerven waren gleichfalls nicht mehr nachzuweisen und die Ausfallerscheinungen, welche wir heute an unserem Kranken noch beobachten können, betreffen einzig und allein Centren, welche im Sacralmark gelagert sind, oder Nerven, deren Ursprung gleichfalls in diesem Abschnitte des Markes zu suchen ist. Raymond hat aus praktischen Gesichtspunkten heraus vorgeschlagen, den Conus terminalis des Markes bei dem Austritt des 3. Sacralwurzelpaares beginnen zu lassen. Es sollte damit eine künstliche Abgrenzung des Conus nach oben hin geschaffen werden, welche es verhüten sollte, dass man künftig noch beliebige Affectionen des ganzen Lumbalmarks als solche des Conus medullaris beschriebe. In diesen 3 unteren Sacralsegmenten des Marks liegt das Centrum für die Blase, die Darmentleerung und Erection, ferner der Achillessehnenreflex und der Ursprung aller der Nerven, deren Ausfall Sie bei unserem Kranken als Sensibilitätsstörung am After, der Rückfläche des Hodensackes und der Oberschenkel wahrgenommen haben. Absolut rein im Sinne Raymond's würde unser Fall jedoch nicht sein wegen des Fehlens des Plantarreflexes und der rechtsseitigen Peroneuslähmung. Der Ursprung des Peroneus und das Centrum für den Fusssohlenreflex ist in den beiden oberen Sacralsegmenten zu suchen. Es würde bei unserem Patienten die Affection also alle Sacralsegmente einnehmen, das Lumbalmark selbst zur Zeit aber völlig frei lassen.

Der krankhafte Process kann nur eine acute Myelitis gewesen sein. Dafür spricht das jähe Einsetzen der Krankheitserscheinungen, welche anfangs sogleich den Höhepunkt erreicht hatten, die regressive Tendenz des Leidens und die wahrscheinliche Heilung mit Defect. Ob die Behandlung viel zu der ständig fortschreitenden Besserung beigetragen hat, will ich nicht behaupten, ebensowenig, wie ich über die Natur der Myelitis Auskunft zu geben vermag.

Der Kranke hat weder ein Trauma noch irgend eine Infection erlitten. Man kann ja zuweilen nachweisen, dass eine Influenza oder

auch nur ein anscheinend harmloser Schnupfen und Bronchialkatarrh oder eine Angina kurz vor dem Einsetzen einer Myelitis vorhanden war, von einer vorausgegangenen bekannten Infectionskrankheit (Masern, Scharlach u. a.) gar nicht zu reden. Bei unserem Patienten lässt sich aber nur eine 3 Wochen vor der Erkrankung zugezogene Erkältung feststellen. Er hatte damals in durchschwitztem Zustand auf einem zugigen Kirchthurm mehrere Stunden gearbeitet. Einen Zusammenhang zwischen dieser Erkältung und der Myelitis wage ich nicht zu construiren.

Ich habe bisher, um die Klarheit der Demonstration nicht zu gefährden, einige Punkte nicht berührt, welche noch Gegenstand der Controverse sind. Ich möchte aber doch mit wenigen Worten darauf eingehen, um so mehr, da der vorliegende Fall vielleicht zur Klärung der Fragen beizutragen vermag. Es ist dies erstens die genaue Lage des Centrums für Harn- und Kothentleerung, zweitens der Ursprung der Peroneusfasern im Rückenmark.

Budge und Landois fanden, dass die sensiblen Nerven der Blasenwände durch den 1.—4. Sacralnerven in das Rückenmark treten, wenn auch die motorischen Nerven der Blase und des Rectum das Mark durch die vordere Wurzel des 3. und 4. Sacralnerven verlassen. Nach Kapsammer und Pal verlassen die motorischen Bahnen der Blase und des Mastdarms das Mark schon durch die 1. Sacralwurzel, die Hauptfasern aber erst mit der 2. und 3. Sacralwurzel. Auch in den unteren Lendenwurzeln finden sich ihrer Meinung nach noch Fasern für das Rectum. Beim Hunde entspringen die motorischen Bahnen für Blasen- und Darmentleerung nach Kapsammer und Pal ausschliesslich durch die vorderen Wurzeln des 1.—4. Sacralnerven. Jedenfalls geht aus den Untersuchungen der verschiedenen Autoren hervor, dass nicht ausschliesslich die unteren 3 Sacralsegmente bei der Entleerung von Blase und Darm betheiligt sind, sondern das ganze Sacralmark in annähernd gleicher Weise. Es fragt sich daher, ob man künftig gut thut, mit Raymond als Conus terminalis des Markes nur die 3 untersten Sacralsegmente zu bezeichnen und ob es nicht richtiger wäre, wie bereits Bregmann treffend hervorgehoben, den Conus mit dem Austritt des 1. Sacralnervenpaares beginnen zu lassen. Es würde die Nichtbetheiligung von Lumbalnerven an dem typischen immer wiederkehrenden Bilde der sogen. Conusaffectionen ja von selbst ergeben, dass eben nur Sacralnerven sich an dem Zustandekommen des Krankheitsbildes betheiligen. Damit würde auch der Conus medullaris eine sozusagen natürlichere Begrenzung erhalten, da man ja von jeher das Mark in Hals-, Brust-, Lenden- und Sacralmark eingetheilt hat. Innerhalb des Sacralmarks ist natürlich eine vorwiegende Betheiligung

des oberen oder des unteren Abschnittes durchaus möglich. Daher erklärt sich auch das Vorhandensein des in den 2 oberen Sacralsegmenten localisirten Plantarreflexes in einer Reihe von Fällen, während er in anderen fehlt. Leider hat man früher nicht genügend die An- oder Abwesenheit dieses Reflexes hervorgehoben. Sie erinnern sich, dass der Plantarreflex bei unserem Kranken beiderseits fehlte; in dem von mir im vorigen Jahre beschriebenen Falle war der Fusssohlenreflex auf der rechten Seite abgeschwächt. Auf der rechten Seite fand sich auch eine Störung der Sensibilität im Peroneusgebiete, und damit komme ich auf den anderen noch strittigen Punkt, den Ursprung der Peroneusfasern aus den oberen Sacralsegmenten.

Der früher von mir mitgetheilte Fall und der jetzige, bei welchem sich ausser der Anästhesie auch elektrische Veränderungen im Peroneusgebiet vorfanden, sind nicht die einzigen Beobachtungen, bei welchen sich zu dem typisch wiederkehrenden Krankheitsbilde noch Störungen im Gebiete eines oder beider Nn. peronei zeigten. Ich erinnere nur an den von Clemens beschriebenen Kranken.

Es wäre nun meiner Meinung nach gar nicht einzusehen, warum vorzugsweise gerade Störungen des N. peroneus sich complicirend zu dem von Raymond als klassisch angesehenen Symptomencomplex gesellen sollten, wenn nicht dieser Nerv den Gebieten im Rückenmark nahe benachbart läge, deren Läsion eben das charakteristische Krankheitsbild hervorruft. Dafür, dass der Ursprung der Peroneusäste thatsächlich in den 2 obersten Sacralsegmenten zu suchen ist, spricht in gewissem Sinne wenigstens auch das gleichzeitig mit Peroneusstörungen vereint auftretende Fehlen des Plantarreflexes bei unserem Kranken und die Herabsetzung in dem früher von mir mitgetheilten Falle. Denn der Fusssohlenreflex wird wohl allgemein in die 2 ersten Sacralsegmente localisirt.

Hier kann natürlich nur eine möglichst grosse Zahl von Autopsien Klarheit schaffen (leider giebt es deren erst 3 und noch dazu sogen. reine Fälle), aber in vivo wird es auf eine möglichst genaue Untersuchung der Reflexe (vor Allem des Plantarreflexes) ankommen, sowie darauf, festzustellen, ob bei dem Fehlen des Plantarreflexes gleichzeitig auch sensible oder motorische Störungen im N. peroneus sich finden.

Sollte sich durch eine grössere Zahl von Beobachtungen das gleichzeitige Vorkommen beider Störungen in Verbindung mit den übrigen Symptomen der Conusläsion bestätigen, so würde ein Schluss auf den Ursprung der Peroneusfasern aus den 2 ersten Sacralsegmenten mir nicht ungerechtfertigt erscheinen. Dann wäre es aber, um das Freibleiben des Lendenmarks bei den Erkrankungen des Conus genügend

zu betonen und um weiteren irrthümlichen Auffassungen vorzubeugen, um so eher geboten, den Conus terminalis schon mit dem ersten Sacralsegment beginnen zu lassen.

## Literaturverzeichniss.

1897. G. Köster, Ein Beitrag zur Differentialdiagnose der Erkrankungen des Conus terminalis und der Cauda equina. D. Zeitschrift für Nervenheilkunde. IX. 1897. Daselbst ausführliche Literatur angegeben.

1897. P. Clemens, Ein Beitrag zur Casuistik der Erkrankungen am unteren Ende des Rückenmarks. D. Zeitschrift für Nervenheilkunde. IX. 1897.

1897. Bregmann, Zur Lehre von den Erkrankungen des untersten Rückenmarkabschnitts. Neurol. Centralblatt. 19. 1897.

1897. Dexler, Combinirte Schweiflähmung und Sphincterenparalyse des Pferdes. Wien. Klin. Wochenschrift. 13. 1897.

1897. G. Kapsammer und J. Pal, Ueber die Bahnen der motorischen Innervation der Blase und des Rectum. Wien. klin. Wochenschrift. 22. 1897.

## Berichtigungen.

Seite 115 dieses Bandes Zeile 8 von unten liess: „hereditäre“ statt „endogene“.
„ 171 „ „ „ 2 und folgende von oben muss es heissen: „Das manchmal hochgradig symmetrische Auftreten der Symptome, das nicht nur in dem Ergriffensein entsprechender Theile an beiden Seiten ..., sondern sogar in dem Ergriffensein entsprechender Muskeln an beiden Körperhälften seinen Ausdruck findet etc.

# XIX.

# Ein pathologisch-anatomischer Beitrag zur Function des Kleinhirns.

Von

**Dr. M. Sander,**

Frankfurt a. M.

(Mit Tafel IX. X.)

Nach den bisherigen experimentellen Untersuchungen unterliegt es wohl keinem Zweifel, dass das Kleinhirn im Wesentlichen als ein Organ zu betrachten ist, welches zur Erhaltung des Körpergleichgewichts und zur Regulirung der Coordination der Bewegungen dient. Die Untersuchungen von Luciani[1]), Dupuy[2]), Russel[3]), Ferrier[4]), Schiff[5]) und in neuester Zeit von Thomas[6]) zeigen ziemlich deutlich, wie wir uns die Wirkung des Kleinhirns vorstellen können und wie sich der Ausfall dieses Organs beim Thiere documentirt. Diese experimentellen Untersuchungen stehen aber, wie bekannt, bisher nicht recht im Einklang mit den klinischen Befunden von Kleinhirnerkrankungen beim Menschen. Sehen wir ganz ab von den congenitalen Anomalien, z. B. Aplasieen dieses Organs, wo ja häufig die Annahme berechtigt sein dürfte, dass andere Organe vicariirend für die Kleinhirnthätigkeit eingetreten sind, so bleiben doch noch zahlreiche Fälle übrig, bei denen ganz erhebliche Krankheitsprocesse des Kleinhirns völlig oder nahezu symptomlos getragen wurden. Die Gründe hierfür sind verschiedener Art. Einmal zeigen gerade die Untersuchungen der letzten Zeit, welche grosse Bedeutung den grauen Kernen im Innern der Kleinhirnhemisphären, besonders dem Nucleus dentatus, für die Function dieses Organs

1) Das Kleinhirn, deutsch v. Fränkel. Leipzig 1893 (Firenze 1884).

2) Recherches sur la physiologie du cervelet. Soc. de biologie 1887.

3) Experimental Researches into the Functions of the cerebellum. Philosophical Transactions 1894.

4) Ferrier et Turner, A record of experiments etc. Philosophical Transactions 1894.

5) Ueber die Functionen des Kleinhirns. Sammlung physiologischer Abhandlungen. III. Bd. 1896.

6) Le cervelet. Paris 1897.

zukommt, und dass selbst grosse Krankheitsherde im Kleinhirn ohne wesentliche Symptome verlaufen können, wofern der Nucleus dentatus und seine Verbindungen mit der Brücke und dem verlängerten Mark erhalten bleiben. Fernerhin ist aber auch wohl klar, dass Störungen in der Function des Kleinhirns nur dann deutlich in die Erscheinung treten werden, wenn die Pyramidenbahnen, deren Thätigkeit ja besonders durch das Kleinhirn beeinflusst wird, relativ intact sind. Dies trifft aber gerade für die häufigsten Erkrankungen des Cerebellum, die Tumoren, nur selten zu; dieselben schädigen häufig die motorischen Bahnen schon an und für sich derart, dass hierdurch ein Ausfall der Kleinhirnthätigkeit völlig verdeckt werden kann. Jedenfalls ist bisher fast nur jene eine Seite der Kleinhirnfunction, die Erhaltung des Körpergleichgewichts, beim Menschen beobachtet und deren Ausfall unter dem Namen der cerebellaren Ataxie klinisch festgelegt. Andere Formen von Ataxie dagegen, die man zuweilen bei Kleinhirnerkrankungen sah, hat man durch Mitbetheiligung der Brücke an dem Krankheitsprocess zu erklären versucht und im Wesentlichen auf Läsion der sensiblen Bahnen in der Haube zurückgeführt. Dass aber in der That ausser der cerebellaren Ataxie noch andere, sehr erhebliche Störungen in der Coordination der Bewegungen bei Kleinhirnerkrankung zu beobachten sind, beweist der folgende Fall:

V. Pf., 72 Jahre alt, Postbote aus Frankfurt a. M. Die Anamnese ergiebt Folgendes:

Pat. ist im Jahre 1824 geboren, über Heredität und frühere Krankheiten nichts bekannt. Seit 1865 in Frankfurt a. M. Er wurde seit dem Jahre 1890 wiederholt wegen Gelenkrheumatismus im Bürgerhospital verpflegt, so vom 14. bis 30 Juni 1890, vom 11. April bis 2. Mai 1895 und vom 13. September bis 7. October 1895. Vor 4 Jahren soll er einen Schlaganfall erlitten haben, der von linksseitiger Lähmung und Sprachstörung gefolgt war. Seit dieser Zeit hat er andauernd eine Schwächung der l. Seite zurückbehalten. Vom 3. Juli bis 6. August 1896 wurde Pat. wiederum im Bürgerhospital behandelt, diesmal wegen epileptiformer Anfälle. Er hatte wiederholt Schwindelanfälle gehabt, auch war Doppelsehen aufgetreten. Die Sehkraft beider Augen hatte progressiv abgenommen. In den letzten Wochen seines Spitalaufenthaltes trat eine zunehmende Erregung auf, er glaubte, dass ihn andere Pat. ermorden wollten, fürchtete, von den Aerzten vergiftet zu werden, suchte aus dem Spital fortzulaufen. Infolge dessen am 3. December 1896 der Irrenanstalt überwiesen.

Status (5. December 1896).

Mittelgrosser älterer Mann von congestivem Habitus, Kopfhaar ergraut und spärlich. Aa. temporales geschlängelt, Gesichtsfarbe blass, Nasenspitze und Wangen bläulich-livid. Das r. Auge kann beim Blick nach aussen nur wenig über die Mittellinie hinaus bewegt werden. Pat. klagt dementsprechend über Doppelbilder in der r. Gesichtsfeldhälfte. Die Pupillen sind nicht different, reagiren prompt auf Lichteinfall und Accomodation. Untersuchung des Augenhintergrundes bei dem psychischen Zustand des Pat. un-

möglich, doch macht die progressive Verschlechterung des Sehvermögens, für die keine Ursache constatirbar ist, eine beiderseitige Papillitis wahrscheinlich.

Die hervorgestreckte Zunge zittert leicht, weicht etwas nach l. ab. Mund fast zahnlos, die Sprache infolge dessen undeutlich, ohne dass sonst eine erhebliche Sprachstörung nachzuweisen wäre. Die rechte Gesichtshälfte erscheint etwas schwächer innervirt.

Brust- und Abdominalorgane bis auf mässiges Emphysem der Lungen intact. A. radialis beiderseits als derber Strang durchzufühlen.

Die beiden letzten Finger der r. Hand und der 4. Finger der l. Hand befinden sich in leichter Flexionscontractur, die Streckung der zweiten und Endphalange sowohl activ wie passiv nur bis zum stumpfen Winkel möglich, die Flexorensehnen auf der Innenseite stark hervorspringend. erheblich verkürzt. Active wie passive Flexion fast bis zur Norm möglich.

Die rechtsseitigen Extremitäten sind bei intendirten Bewegungen deutlich choreatisch. Fordert man den Pat. auf, mit der r. Hand eine bestimmte Bewegung auszuführen, so kommt es hierbei sofort zu heftig schleuderndem, brüskem Umherfahren der Extremität, so dass die Bewegung stets missglückt. Es gelingt dem Pat. z. B. nicht, mit der r. Hand den Esslöffel oder ein Glas Wasser zum Munde zu führen. Falls er nicht den r. Arm mit der l. Hand festhält, verschüttet er die Flüssigkeit sofort. Eine ähnliche Bewegungsstörung zeigt auch das r. Bein. Fordert man den Pat. auf, mit der r. Hacke das l. Knie zu berühren, so schleudert er das r. Bein äusserst brüsk umher, wirft es wiederholt über das linke, schleudert es über die Bettkante, ohne dass er im Stande ist, die Bewegung in richtiger Weise durchzuführen. Je feiner und complicirter die Bewegung ist, die Pat. auszuführen beabsichtigt, um so deutlicher zeigt sich die Störung, während sie bei kurzen und einfachen Bewegungen weniger hervortritt.

An den linksseitigen Extremitäten keine Spur dieser Störung, alle aufgegebenen Bewegungen werden hier prompt ausgeführt, lassen jedoch eine deutliche Parese erkennen. Grobe Kraft an den rechtsseitigen Extremitäten weit stärker als links. Dynamometer rechts 90, links 30. Sensibilität auf der r. Seite etwas abgestumpft, während l. eher Hyperästhesie vorhanden ist. Wenigstens reagirt Pat. selbst auf tiefe Nadelstiche rechts nur wenig, während er l. sofort lebhafte Schmerzensäusserungen zu erkennen giebt, doch giebt es auch auf der r. Seite einzelne Bezirke, z. B. die Innenseite des Oberschenkels, in deren Bereich Pat. ebenfalls lebhafte Schmerzäusserungen zeigt. Ueberhaupt ist eine sichere Feststellung der Sensibilität bei der vorgeschrittenen Demenz des Pat. unmöglich.

Patellarreflex rechts nicht auszulösen, links gesteigert. Fusssohlenreflex links deutlich stärker als rechts. L. Andeutung von Fussclonus. Cremasterreflex beiderseits nicht auszulösen, Bauchdeckenreflex beiderseits schwach, Schleimhautreflexe normal. Beim Stehen mit geschlossenen Augen leichtes Schwanken des ganzen Körpers. Gang völlig unsicher, das rechte Bein wird dabei häufig nach aussen geschleudert, Pat. droht beständig hinzufallen und kann nur wenige Schritte ohne Unterstützung gehen. Er giebt selbst auf Befragen an, dass er auf der r. Seite schwächer fühle, als auf der l., auch erzählt er, dass er die Lähmungen der Finger zu verschiedenen Zeiten (giebt das Datum an) im Anschluss an plötzliche Anfälle von Bewusstlosigkeit und Krämpfen bekommen habe.

Die Vertheilung der wesentlichen Symptome auf beide Körperhälften war also folgendermaassen:

| Links: | Rechts: |
|---|---|
| Hemiparese. | Choreiforme Schleuderbewegungen der Extremitäten. |
| Schmerzempfindung normal, eher etwas gesteigert. | Abstumpfung der Schmerzempfindung. |
| Patellarreflex gesteigert. | Patellarreflex erloschen. |
| | Abducensparese. |

Beiderseitige Stauungspapille.
Schwindel und Gehstörungen.

Im psychischen Verhalten des Pat. ist ein erheblicher Grad von Demenz unverkennbar. Während er für weiter zurückliegende Daten noch ein leidlich gutes Gedächtniss hat, weiss er weder Jahreszahl noch Monat, weiss nicht, wo er zuletzt gewohnt hat, wo er gegenwärtig ist, vergisst die an ihn gestellten Fragen schon nach kurzer Zeit, löst nur mühevoll die einfachsten Rechenexempel. Er äussert häufig Vergiftungsideen, ist zeitweilig sehr unruhig, versucht dann wiederholt aus dem Bett zu steigen, will nach Hause, ist völlig unorientirt, führt beständig Selbstgespräche. Nahrungsaufnahme gut. Schlaf mit Ausnahme der Erregungszustände hinreichend.

7. December 1896. Pat. liegt den Tag über meist ruhig zu Bett, zeitweilig erscheint er erregter, behauptet dann, man wolle ihn vergiften, versucht aus dem Bett zu steigen, will nach Hause. Er ist sehr gesprächig, führt auch häufig Selbstgespräche, glaubt zu Hause zu sein, behauptet dann wieder, er sei im Hassel'schen Krankenhaus u. s. f. Nahrungsaufnahme gut. Im Urin $2^1/_4$ Proc. Eiweiss nach Essbach.

Heute Nacht hatte er einen epileptischen Anfall von ca. 10 Minuten Dauer, in welchem er völlig bewusstlos war und starke Zuckungen der Extremitäten zeigte.

12. December 1896. Noch immer zeitweilig sehr unruhig, behauptet, man wolle ihn vor Gericht führen, er habe nichts gethan, es sei Gift im Essen, führt laute Selbstgespräche, versucht viel aus dem Bett zu steigen. Gestern Nacht wieder einen kurzdauernden Anfall von Bewusstlosigkeit mit Zuckungen der Extremitäten. Körperliches Befinden zufriedenstellend.

6. Januar 1897. In letzter Zeit häufiger epileptische Anfälle. Dieselben beginnen meist mit einem Aufschrei, dann kommt er zu Zuckungen der Extremitäten von 5—10 Minuten Dauer, wobei die r. Seite meist stärker zucken soll wie die l. Nach den Anfällen ist Pat. noch stundenlang sehr benommen. Seit einigen Tagen Steigerung seiner Unruhe auch ausserhalb der Anfälle, er wühlt viel das Bettzeug durcheinander, versucht häufig aus dem Bett zu steigen. Er ist häufiger für längere Zeit benommen, schluckt schlecht; Sprache lallend, fast unverständlich. Schon seit einigen Tagen über beiden Lungen feuchte Rasselgeräusche; reichlicher, grünlich gelber Auswurf und häufiges Aufhusten. Keine Temperatursteigerung.

Die Chorea der rechtsseitigen Extremitäten noch immer sehr ausgesprochen.

20. Februar 1897. Zustand im Ganzen unverändert. Noch immer zeitweilig sehr unruhig und in beständiger Bewegung, dann wieder schwer benommen. In den Zuständen schwerster Benommenheit, die oft bis zu

24 Stunden anhalten, liegt er laut schnarchend da, den Kopf hintenüber gebeugt, deutliche Nackenstarre, reagirt selbst auf stärkste Reize nur wenig.

In letzter Zeit Schlucken immer mehr erschwert, häufig Aufhusten und starkes Rasseln über beiden Lungen.

Gegen Abend häufig erhöhte Temperaturen, bis 40,2°.

1. März 1897. In letzter Zeit zunehmender Kräfteverfall und schwer kachektisches Aussehen. Häufiges Aufhusten, grünlich gelber, eitriger Auswurf, diffuse feuchte Rasselgeräusche über beiden Lungen, unregelmässige Temperatursteigerungen, bis 40,1° in den letzten Tagen. Am l. Sternocleidomastoideus bildet sich ein Abscess, der anscheinend aus der Tiefe kommt. Schlucken hochgradig erschwert. Beständig schwerste Benommenheit, Pat. reagirt auf Reize fast nicht mehr. Puls mässig beschleunigt, 82 per Minute.

Am 4. März 1897 Vormittags 7½ Uhr Exitus.

Section am 4. März 1897 Vormittags 11 Uhr.

Gut genährte männliche Leiche, an den abhängigen Partien diffuse Todtenflecke, mässige Starre. Rückenmarkshäute nirgends verdickt, Rückenmarkssubstanz derb und fest, nirgends deutlich grau verfärbt. Die l. Hälfte des Rückenmarks erscheint auf dem Durchschnitt überall etwas schmäler als die rechte. Dura mit der knöchernen Schädelkapsel fast überall ziemlich fest verwachsen; Gefässe an der Schädelbasis klaffend, an zahlreichen Stellen mit grauweisslichen Einlagerungen. Pia über der Convexität ganz erheblich verdickt und getrübt, lässt sich überall ohne Substanzverlust leicht abziehen. Die Betrachtung der Hirnoberfläche ergiebt eine mässige Atrophie im Bereich der Stirn- und Centralwindungen. Ventrikel mässig erweitert, zeigen keine Ependym-Granulationen.

Bei Betrachtung der Hirnbasis zeigt sich im Bereich des rechten Kleinhirn-Brückenschenkels eine deutliche Vorwölbung. Der Kleinhirnschenkel erscheint verbreitert und vorgewölbt, ebenso die angrenzenden Partien des Kleinhirns und der Brücke. Das entsprechende Corpus restiforme und die entsprechende Pyramide erscheinen im Vergleich zur l. Seite etwas atrophisch. Ueberhaupt erscheint die ganze r. Kleinhirnhälfte voluminöser als linkerseits.

Bei Freilegung des 4. Ventrikels zeigt sich über demselben ein grauröthliches blutreiches Tumorgewebe, das die oben beschriebene Hervorwölbung bedingt. H.-G. = 1350 g.

Herz etwas grösser als die Faust der Leiche, über beiden Ventrikeln starke Fettanhäufungen. Herzklappen und Endocard zart, Anfangstheil der Aorta erweitert.

Beide Lungen überall mit der Brustwandung mässig fest verwachsen. L. Lunge gut lufthaltig, Oberlappen auf dem Durchschnitt blass, Unterlappen von rosarother Färbung. R. Lunge im Oberlappen lufthaltig, im Mittel- und Unterlappen von dunkelrother Färbung und nur wenig lufthaltig.

Die Schleimhaut der grösseren Bronchien lebhaft geröthet, mit schmierigem, grünlich-gelblichen Eiter bedeckt.

Milz von normaler Grösse, schlaffer Consistenz, auf dem Durchschnitt die Zeichnung deutlich erkennbar. Leber leicht vergrössert, von sehr brüchiger Consistenz, auf dem Durchschnitt blutreich, die Peripherie der Acini gelblich verfärbt.

Magen und Darm ohne pathologischen Befund. R. Niere von normaler Grösse, Oberfläche von höckeriger Beschaffenheit, Kapsel schwer abziehbar.

auf dem Durchschnitt finden sich mehrere bis erbsengrosse Cysten innerhalb des Nierenparenchyms, im Uebrigen erscheint Rinde und Markschicht stark atrophisch. L. Niere zeigt ebenfalls eine sehr höckrige Oberfläche, auf dem Schnitt deutliche Atrophie der Rinden- und Marksubstanz.

Todesursache: Hirntumor und Schrumpfniere.

Rückenmark und Hirnstamm wurden in Müller gehärtet und sodann nach jener von Wolters angegebenen Modification der Weigert'schen Markscheidenfärbung untersucht. Einzelne Theile des Rückenmarks wurden auch nach Marchi behandelt. Das Ergebniss war folgendes:

## Rückenmark (Fig. Ia, Ib, Ic, Taf. IX).

Auf allen Schnitten durch das Rückenmark in den verschiedensten Höhen erscheint die l. Rückenmarkshälfte kleiner als die r. und zwar hauptsächlich durch eine erhebliche Verkleinerung des Gebietes der linksseitigen Pyramidenbahn, die ebenso wie der entsprechende rechte Vorderstrang erheblich gelichtet erscheint. Die rechtsseitigen Pymidenseitenstrangbahnen erscheinen im Gegensatz hierzu ausserordentlich voluminös und lassen ebenso, wie die entsprechende linksseitige Vorderstrangbahn, nicht den geringsten Ausfall von Markscheiden erkennen. Auf einzelnen Schnitten erscheint auch das l. Vorderhorn etwas kleiner als das r., die Zellen in demselben etwas vermindert. Das Gebiet der Hinterstränge zeigt durch das ganze Rückenmark hindurch eine leichte Degeneration. Die Goll'schen Stränge sind hiervon etwas stärker betroffen als die Burdach'schen. Die Hinterstrangsdegeneration zeigt keine typische Anordnung, das Halsmark und obere Brustmark erscheinen weit stärker betroffen, als das untere Brustmark und das Lendenmark. Im Halsmark erscheint ferner das Gebiet der sog. Seitenstrangsgrundbündel und der vorderen seitlichen Partien auf der rechten Seite etwas gelichtet. Geht man weiter nach oben, so sieht man rechterseits auf allen Schnitten, welche unmittelbar vor der Pyramidenkreuzung das Halsmark treffen, deutlich eine Bahn degenerirt, welche nach vorn und aussen am Rande des Rückenmarks gelegen ist, in unmittelbarer Nähe der Pyramidenvorderstrangbahn. Dieses degenerirte Faserbündel wird nach oben hin immer deutlicher.

Auf Schnitten nach Marchi sieht man vereinzelt schwarze Schollen über den ganzen Querschnitt des Rückenmarks verbreitet. Am wenigsten Schollen sind im Gebiet der Pyramidenseitenstrangbahnen zu constatiren. —

Ehe wir auf die Degenerationsverhältnisse im verlängerten Mark und der Brücke näher eingehen, müssen wir zuerst die Lage und Ausbreitung des schon oben beschriebenen Kleinhirntumors kennen lernen:

Auf Schnitten ungefähr durch die Mitte der rechten Kleinhirnhemisphäre sehen wir im Innern derselben zwei Tumoren: einen grösseren, überwallnussgrossen, der ziemlich genau das Gebiet des Corpus dentatum einnimmt und dasselbe bis auf einen kleinen Rest völlig zerstört hat, und einen erheblich kleineren Tumor, welcher nach aussen von dem ersteren gelegen und durch einen schmalen Saum gesunden Gewebes von demselben getrennt ist (Fig. IV, Taf. IX). Während der kleinere Tumor völlig im Mark des Kleinhirns liegt, geht der grössere nach vorn auf den 4. Ventrikel über, den er in seinem hinteren Abschnitt fast völlig ausfüllt. Auch der obere

Kleinhirnschenkel und die angrenzenden Partien der Haubengegend sind noch von dem Tumor ergriffen. Der mittlere Kleinhirnschenkel und die rechtsseitige Brückenhälfte durch die vom Ventrikel her wuchernde Geschwulst stark nach unten gedrängt. Die l. Kleinhirnhemisphäre und der Wurm erscheinen intact, die linksseitigen Gebilde der Brücke und des verlängerten Markes, sowie die Kleinhirnschenkel dieser Seite sind weder direct von dem Tumor ergriffen noch zeigen sie irgendwelche Verdrängungserscheinungen. Die Geschwulst selbst muss ihrem Bau nach wohl als Gliosarkom angesprochen werden.

Die Betrachtung einzelner Schnitte ergiebt Folgendes:

I. Querschnitt durch die Mitte der Pyramidenkreuzung (Fig. II, Taf. IX).

Die Goll'schen Stränge erscheinen mässig gelichtet, beiderseits gleich stark, der rechte Vorder- und der linke Seitenstrang erheblich atrophirt und viel faserärmer, als die entsprechenden Bahnen der anderen Seite. Die l. Hälfte des Schnittes erscheint schmäler als rechterseits, hauptsächlich bedingt durch die Atrophie im Gebiete der Pyramidenseitenstränge. Dicht neben dem r. Vorderstrang am äussersten Rande des Markes eine stark gelichtete, im Original ungefähr stecknadelkopfgrosse Stelle. Die graue Substanz beiderseits ohne pathologischen Befund.

II. Querschnitt durch die Goll'schen und Burdach'schen Kerne etwas oberhalb der Pyramidenkreuzung (Fig. III).

Die Kerne der Burdach'schen und Goll'schen Stränge erscheinen beiderseits etwas gelichtet. Die Fibrae arcuatae internae erscheinen in ihrer äusseren Abtheilung auf der l. Seite etwas spärlich. Die r. Pyramide ist erheblich kleiner und faserärmer als die linke.

Am äusseren Rande unmittelbar an die r. Pyramide anstossend ein stark gelichtetes Faserbündel.

III. Querschnitt durch das distale Ende der unteren Oliven.

Die Reste der beiden Nuclei graciles et cuneati sind beiderseits hell und faserarm.

Die Fibrae arcuatae internae äusserst spärlich, links noch mehr wie rechts.

Die rechte Olive erscheint etwas faserarm und verwaschen. Die rechte Nebenolive normal.

Die linke Olive völlig verschwommen, ausserordentlich faserarm, ihre Umrisse ganz undeutlich, die Windungen stark verbreitert und kaum noch als solche zu erkennen. Die linke Nebenolive anscheinend normal.

Die Fibrae interolivares beiderseits sehr spärlich. Die Olivenkleinhirnfasern sind rechts gut erhalten, links kaum sichtbar.

Die rechte Pyramide stark atrophirt und faserarm. Der rechte Pyramidenkern heller als der linke. Die Raphe erscheint faserärmer als normal.

IV. Querschnitt ca. 2 cm vor dem Uebergang der Medulla oblongata in den Pons.

Die rechte Hälfte des Schnittes erscheint etwas verbreitert und nach unten gedrückt; in den im Schnitt mitgetroffenen anliegenden Kleinhirnabschnitten wird der Tumor sichtbar, der hier das Corpus dentatum völlig zerstört hat. Der 4. Ventrikel wird von Tumormassen fast völlig ausge-

füllt. Der dorsale Haubenabschnitt der r. Seite ist ebenfalls in den Tumor einbezogen. Das Corpus restiforme der r. Seite erscheint etwas gelichtet.

Das dorsale Blatt der l. Olive erscheint auffallend faserarm. Die r. Pyramide sehr atrophisch, geradezu plattgedrückt.

V. Querschnitt durch das hintere Ende der Brücke und den anliegenden Kleinhirnabschnitt (Fig. V).

Der Tumor hat die rechte Brückenhälfte etwas nach unten gedrückt. Er füllt den 4. Ventrikel nur noch zum Theil aus, geht auf die Brücke über und nimmt das Gebiet des Abducens- und Deiters'schen Kernes rechterseits völlig ein. Auch das Knie des Facialis liegt innerhalb der Tumormassen. Der rechte Bindearm ist in seinem untersten Abschnitt durch den Tumor zerstört, der obere Abschnitt nach aussen und oben verdrängt und sehr faserarm.

Das obere Längsbündel ist auf der rechten Seite stark reducirt. Das rechte Schleifenfeld erscheint etwas faserärmer als das linke.

Die rechte Pyramidenbahn erscheint weit kleiner und faserärmer als linkerseits.

Die rechtsseitigen Kleinhirn-Brückenbahnen sind etwas gelichtet.

Die absteigende Trigeminuswurzel erscheint auf der rechten Seite weit faserärmer.

Der anliegende Theil der rechten Kleinhirnhemisphäre ist völlig von Tumormassen ausgefüllt.

VI. Querschnitt ca. 2 cm frontalwärts vom vorhergehenden (Fig. VI).

Der Tumor ist noch im dorsalsten Abschnitt des Ventrikels sichtbar. Die anliegenden Haubenabschnitte erscheinen frei von Tumor.

Der rechte Bindearm ist nach oben und aussen gedrängt und in seinem unteren Abschnittt erheblich gelichtet. Die an den Bindearm unmittelbar angrenzende Partie des rechten Schleifenfeldes erscheint sehr faserarm.

Die Subst. reticularis rechts faserärmer als links. Die rechtsseitige Pyramidenbahn erheblich kleiner als links.

Die rechte Brückenhälfte erscheint noch immer etwas nach unten und aussen gedrängt.

In den anliegenden Kleinhirnabschnitten der r. Seite ist der Tumor noch deutlich sichtbar.

VII. Schnitt durch die hinteren Vierhügel.

Die obere und laterale Schleife erscheinen auf der r. Seite etwas gelichtet.

Die Bindearmkreuzung erheblich gelichtet, rechts mehr als links.

Die rechtsseitige Pyramidenbahn stark atrophirt, die Brückenganglien ohne wesentliche Veränderungen.

VIII. Schnitt durch das untere Ende des rothen Kerns (Fig. VII).

Der rothe Kern erscheint auf der l. Seite erheblich gelichtet, weit faserärmer als rechterseits. Der Faserausfall betrifft alle Abschnitte, ist aber im lateralen und ventralen Theil besonders ausgesprochen, ausserdem in der ganzen Peripherie.

Die vom rothen Kern nach dem Thalmus strahlende Faserung, sog. Calotte, links erheblich gelichtet. Die an der medialen Seite des rothen

Kerns vorbeiziehende Faserung, hinteres Längsbündel der Haube nach Meynert, beiderseits gleich mächtig Der r. Hirnschenkelfuss erscheint kleiner als der linke, die Subst. nigra auf der r. Seite etwas schmäler.

IX. Schnitt durch die Mitte des rothen Kerns (Fig. VIII).

Der linksseitige Kern sehr stark gelichtet, die von ihm nach dem Thalamus ziehende Calottenstrahlung ausserordentlich faserarm, namentlich im Vergleich zur rechten Seite.

Die rechtsseitigen Pyramidenbahnen und die Subst. nigra der rechten Seite erscheinen etwas kleiner als links.

X. Schnitt durch das obere Ende des rothen Kerns (Fig. IX).

Der rothe Kern auf der l. Seite noch erheblich gelichtet. Die Calottenstrahlung auf der l. Seite sehr faserarm; man sieht deutlich, dass die betreffenden Bahnen nach der äusseren und ventralen Seite des Thalamus ziehen und sich daselbst aufsplittern.

Die Verhältnisse im Hirnschenkelfuss dieselben wie oben.

Die übrigen Theile des Gehirns lassen ausser einer mässigen Rindenatrophie mit secundärer Gliawucherung keine wesentlichen Veränderungen erkennen.

Um die bei unserem Kranken hervorgetretenen klinischen Symptome mit dem später erhobenen pathologisch-anatomischem Befunde in Einklang zu bringen, müssen wir den Verlauf der Krankheit noch einmal kurz recapituliren. Bei einem bereits in hohem Alter stehenden Manne kommt es im Laufe von 3—4 Jahren allmählich zu immer häufigeren epileptischen Anfällen, Schwäche der linksseitigen Extremitäten, Gehstörungen, Schwindelanfällen, Abnahme des Sehvermögens, zunehmenden Bulbärsymptomen. Dieser Befund lässt ohne Zweifel auf einen raumbeschränkenden Process in der hinteren Schädelgrube, einen langsam wachsenden Tumor, schliessen. Doch 2 Momente sprechen dagegen: einmal die eigenthümlichen Sensibilitätsstörungen, die mit den anderen Symptomen nicht recht in Einklang zu bringen waren, und ferner eine Bewegungsstörung der rechtsseitigen Extremitäten, die ihrer Art nach nur mit halbseitiger Chorea identificirt werden konnte. Da wir gewohnt sind, diese Form von Bewegungsstörung meist mit Krankheitsprocessen im hinteren Theil der inneren Kapsel in Beziehung zu bringen, so war es auch in unserem Falle nicht möglich, eine bestimmte Diagnose zu stellen; es wurden multiple Erkrankungsherde angenommen. Diese Annahme wurde durch den Sectionsbefund widerlegt. Es fand sich ein etwa wallnussgrosses Gliosarkom der rechten Kleinhirnhemisphäre, welches nach vorn auf den 4. Ventrikel übergegangen und auch die darunter liegenden Theile der rechten Haube in Mitleidenschaft gezogen hatte. Nach aussen von diesem Tumor fand sich noch ein kleiner, etwa haselnussgrosser, völlig im Mark des Kleinhirns gelegen, der wohl für die Deutung der klinischen Symptome ausser Acht gelassen werden kann.

Abgesehen also von der zunehmenden Demenz des Patienten, die wohl als Dementia senilis aufzufassen ist und in der leichten Rindenatrophie ihren anatomischen Ausdruck fand, und abgesehen von den Contracturen einzelner Finger, die offenbar durch Muskel- oder Sehnenläsionen während der Anfälle hervorgerufen waren — die zugehörigen Armnerven zeigten jedenfalls keine Bindegewebsvermehrung, die auf Degenerationsprocesse im Nerven hätte schliessen lassen — abgesehen von diesen beiden Befunden, müssen wir alle anderen klinischen Symptome direct von dem Krankheitsprocess im Kleinhirn abzuleiten suchen. Am leichtesten ist dies für die Atrophie der rechten Pyramide, die in der Parese der linksseitigen Extremitäten ihren klinischen Ausdruck fand. Durch den von rechts her in den 4. Ventrikel hineinwachsenden Tumor, der namentlich im hinteren Ventrikelabschnitt ausserordentlich stark wucherte, wurden die darunter befindlichen Theile des Hirnstammes stark nach unten gedrängt und die am meisten exponirte rechte Pyramide gegen den Knochen gedrückt. Die Betrachtung der Hirnbasis zeigte sehr klar, dass gerade der direct unter dem Tumor befindliche Abschnitt der Pyramide am stärksten gelitten hat und geradezu flachgepresst erscheint. Diese Atrophie der Pyramide documentirt sich nach oben hin bis in den Hirnschenkelfuss sehr deutlich, nach unten ausserordentlich stark an dem entsprechenden Vorder- und Seitenstrange des Rückenmarks. Durch die Art der Läsion, ein langsam zunehmender, über längere Zeit sich erstreckender Druck auf die Pyramide, wird wohl auch jene eigenthümliche Form der Atrophie erklärlich, die deutliche Differenz in der Grösse beider Rückenmarkshälften, die sich an einzelnen Schnitten auch auf die Vorderhörner zu erstrecken scheint. Man muss sich den Process wohl in der Weise vorstellen, dass nicht, wie z. B. nach Blutungen in der inneren Kapsel, eine grössere Anzahl von Pyramidenfasern gleichzeitig zum Zerfall kommt und der Defect dann durch secundäre Gliawucherung ausgefüllt wird, sondern dass ein allmählicher Ausfall einzelner Fasern stattfand und die übrig gebliebenen gleichsam mehr und mehr zusammenrückten, so dass hierdurch eine erhebliche Volumverminderung des linken Seitenstranges und damit eine deutliche Verkleinerung der entsprechenden Rückenmarkshälfte eintrat. Mit dieser Annahme steht auch in Einklang, dass an Weigert'schen Gliapräparaten die Gliawucherung in dem atrophirten Seitenstrang weit geringer war, als sonst bei secundärer Degeneration. In Folge des langsam fortschreitenden Degenerationsprocesses kam es auch zum Ausfall einzelner Vorderhornzellen auf der erkrankten Seite, wie man an Carmin-Präparaten deutlich erkennen konnte. Dass auch die centralwärts von der Läsionsstelle bis zur inneren Kapsel deutlich sichtbare Atrophie der Pyramidenbahnen ebenfalls durch den

Tumor bedingt war, dürfte mit unseren jetzigen Anschauungen über secundäre Degeneration durchaus im Einklang stehen, ich verweise auf die experimentellen und pathologisch-anatomischen Untersuchungen von Monakow u. A.

Die Steigerung des Patellarreflexes am linken Beine steht ebenfalls mit der Atrophie des entsprechenden Seitenstranges in Zusammenhang. Schwieriger gestaltet sich die Auslegung der Sensibilitätsstörungen. Was die leichte Degeneration der Hinterstränge im Rückenmark anbetrifft, die, wie schon erwähnt, durchaus keinen typischen Charakter trug und in den oberen Rückenmarksabschnitten weit stärker ausgeprägt erschien als in den unteren, so ist dieselbe schon wiederholt bei Tumoren der hinteren Schädelgrube beschrieben worden, so von Wollenberg[1]), C. Mayer[2]), Jacobsohn und Jamane[3]) und neuerdings von Hoche[4]).

Ich schliesse mich der Ansicht von C. Mayer und Hoche durchaus an, dass diese atypische Degeneration der Hinterstränge bei Tumoren des Kleinhirns durch den Druck der im Rückenmark sich stauenden Cerebrospinalflüssigkeit auf die hinteren Wurzeln verursacht wird. In unserem Fall waren durch das Hineinwuchern des Tumor in den 4. Ventrikel die Bedingungen hierzu noch besonders günstig. Mit dieser Degeneration der Hinterstränge könnte man vielleicht die bei unserem Kranken beobachtete Abstumpfung der Sensibilität auf der rechten Körperhälfte mit umschriebenen hyperästhetischen Partien in Zusammenhang bringen. Bei der gleichzeitig vorhandenen rechtsseitigen Haubenläsion und den in Folge der Demenz des Patienten nur unsicheren Resultaten der Sensibilitätsprüfung ist jedoch eine Entscheidung hierüber unmöglich.

Hiermit ist unser Rückenmarksbefund noch nicht erschöpft. Wir sehen vom oberen Halsmark an bis zum Beginn der unteren Oliven deutlich auf der rechten Seite eine Bahn degenerirt, welche im Vorderseitenstrang des Rückenmarks in der Nähe der Pyramidenvorderstränge verläuft und oberhalb der Pyramidenkreuzung sich dicht an die Pyramiden anlegt. Die Bahn verläuft in unmittelbarer Nähe des Gowersschen Bündels, ist aber, wie ich an zahlreichen Vergleichspräparaten

1) Wollenberg, Zwei Fälle von Tumor der hinteren Schädelgrube. Archiv für Psychiatrie. 1890.

2) C. Mayer, Ueber anatomische Rückenmarksbefunde in Fällen von Hirntumor. Jahrbuch für Psychiatrie. Bd. XII.

3) Jacobsohn und Jamane, Zur Pathologie der Tumoren der hinteren Schädelgrube. Archiv für Psychiatrie. Bd. 29.

4) Hoche, Ueber die im Rückenmark bei Hirndruck auftretenden Veränderungen. XXII. Wanderversammlung der südwestdeutschen Neurologen und Irrenärzte.

constatiren konnte, mit demselben nicht identisch. Man sieht dies deutlich oberhalb der Pyramidenkreuzung. Während das Gowers'sche Bündel hier stets in einiger Entfernung von der Pyramide am äussersten Rande des Marks verläuft, hält sich unsere Bahn unmittelbar an die Pyramide und rückt in der Höhe der unteren Olive etwas nach einwärts und dorsal von derselben. Auf Schnitten, die ungefähr die Mitte der Olive treffen, ist diese Bahn nur noch undeutlich abzugrenzen, um dann nach oben hin bald ganz zu verschwinden. Wir haben es hier wohl entschieden mit einer absteigend degenerirenden Bahn zu thun, die wir in Folge ihres eigenartigen Verlaufes nur auf einer verhältnissmässig kurzen Strecke verfolgen können. Zur Erklärung dieser Bahn lassen uns die bisherigen pathologisch-anatomischen Befunde durchaus im Stich. Anders das Thierexperiment. Es liegt sehr nahe, diese Bahn mit dem von André Thomas[1]) kürzlich gefundenen absteigenden Kleinhirnbündel in Beziehung zu bringen, zumal sie in ihrer Lage mit demselben nahezu identisch ist.

Thomas beschreibt eine durch das Thierexperiment gefundene Bahn, welche nach Zerstörung des Corpus dentatum auf der gleichseitigen Rückenmarkshälfte absteigend degenerirt und die nach der Marchi-Methode bis zu den Vorderhornzellen des Lendenmarks verfolgt werden konnte. Wenn man den eigenartigen und complicirten Verlauf dieser Bahn berücksichtigt, die in ihrem obersten Abschnitte völlig aufgesplittert erscheint, den Deiters'schen Kern durchsetzt, in der Höhe des unteren Olivenabschnittes sich sammelt und hier in dichter Nähe der Pyramide verläuft, sodann bis zum oberen Halsmark als zusammenhängendes Bündel im Vorderseitenstrang erkennbar ist, um sich von da ab wiederum allmählich aufzusplittern, so wird es verständlich, dass man diese Bahn bei älteren pathologischen Processen nur auf eine kurze Strecke verfolgen kann. Immerhin erscheint auch in unserem Falle der Vorderseitenstrang der entsprechenden Seite noch im mittleren und unteren Halsmark etwas gelichtet. Dass es sich hier in der That um diese Bahn handelt, ist um so mehr wahrscheinlich, als ja auch in unserem Fall gerade das Corpus dentatum völlig zerstört war, ein Factor, der nach Thomas stets die Degeneration dieser Bahn herbeiführen muss. Es ist nicht unwahrscheinlich, dass wir in dieser Bahn ein wesentliches Moment für den schon lange bekannten Einfluss des Kleinhirns auf den Muskeltonus zu suchen haben. Da auch bei unserem Kranken auf der dem Kleinhirntumor entsprechenden Körperhälfte ein völliges Fehlen des Patellarreflexes constatirt wurde, so liegt es nahe, in der Degeneration des eben beschriebenen ab-

1) l. c. S. 112 und ff.

steigenden Kleinhirnbündels den anatomischen Ausdruck hierfür zu suchen. In Folge der gleichzeitig vorhandenen, wenn auch sehr geringfügigen Degeneration der Hinterstränge ist jedoch eine Entscheidung hierüber in diesem Falle nicht möglich.

In der rechtsseitigen Haubengegend hatte der Tumor den Abducenskern und das Knie des Facialis in Mitleidenschaft gezogen. Diese Affection fand ihren klinischen Ausdruck in der rechtsseitigen Abducensparese und der geringen Innervationsschwäche der rechten Gesichtshälfte.

Die Abnahme des Sehvermögens dürfte wohl von einer beiderseitigen Stauungspapille abhängig zu machen sein, die intra vitam in Folge des psychischen Zustandes des Patienten nicht nachgewiesen werden konnte.

Die bei unserem Kranken beobachteten Schwindelanfälle sind ein schon oft beschriebenes Symptom bei Tumoren des Kleinhirns, die häufigen epileptischen Anfälle erklären sich wohl am leichtesten durch den Druck des Tumors auf die Brücke, die wohl allgemein als Sitz eines Krampfcentrums angesehen wird. Wir haben demnach nur noch eine eigenthümliche Bewegungsstörung der rechtsseitigen Extremitäten ins Auge zu fassen, die in der Krankengeschichte als „choreatisch" bezeichnet wurde.

Forderte man den Kranken auf, mit dem rechten Arm oder dem rechten Bein eine Bewegung auszuführen, so kam es sofort zu heftigen Schleuderbewegungen der betreffenden Extremitäten. Trotz eines übermässig starken Kraftaufwandes gelang es dem Patienten nie, die beabsichtigte Bewegung auszuführen, er schoss stets weit über das Ziel hinaus. Versuchte er z. B. einen Löffel mit Flüssigkeit zum Munde zu führen, so gelang ihm das nur, wenn er den rechten Arm mit der linken Hand festhielt, sonst verschüttete er den Inhalt, stiess in Folge der heftigen Schleuderbewegungen mit dem Löffel gegen die Zähne, fuhr damit in das Gesicht und so fort. Forderte man ihn auf mit den Fingern an die Nase zu fassen, so schleuderte er bei dem Versuch hierzu seinen Arm wiederholt so stark seitwärts, als ob er einer entfernt stehenden Person einen heftigen Schlag versetzen wollte, erst nach langer Mühe und starkem Kraftaufwand — das Gesicht röthete sich dabei deutlich — gelang es ihm schliesslich, die Nasenspitze festzuhalten. Beim Gehen fuhr das Bein beständig so maasslos seitwärts, dass er nur wenige Schritte mit Unterstützung gehen konnte. Ich brauche wohl nicht erst auseinanderzusetzen, dass hier von einer cerebellaren Ataxie nicht die Rede sein kann. Alle Autoren, die bisher diese Form der Ataxie beschrieben haben, stimmen darin überein, dass diese im Wesentlichen nur die unteren Extremitäten befällt und hauptsächlich im Gehen und Stehen sich äussert, „démarche

de l'ivresse" Duchenne's. Davon war hier nicht die Rede. Auch die der tabischen Ataxie ähnliche Form, die schon einige Male bei Kleinhirnaffectionen beobachtet worden ist, kann hier nicht in Frage kommen. In der That konnte man beim Anblick des Kranken wohl kaum Bedenken tragen, die hier beobachtete Motilitätsstörung mit halbseitiger Chorea zu identificiren. Allerdings bietet die Form der Hemichorea, wie sie namentlich nach Hemiplegien beobachtet wird, meist ein anderes Bild dar. Hier zeigen die choreatischen Extremitäten auch unwillkürliche Bewegungen, während diese in unserem Fall nicht beobachtet werden konnten. Wenn man aber in der Art, wie die einzelne Bewegung bei der Chorea abläuft, in jenen charakteristischen, maasslosen Schleuderbewegungen das Kriterium für diese Störung sucht, so kann man sich kaum einen klassischeren Fall als den unsrigen denken. Wir haben hier entschieden jene Form der Coordinationsstörung vor uns, wie sie bisher nur bei Chorea beobachtet wurde, und es würde sich nur fragen, wodurch dieselbe bedingt war. Da weder in der Brücke, noch in der inneren Kapsel, noch in den Hemisphären irgend eine Herderkrankung vorhanden war, so kann wohl nur der Kleinhirntumor hiermit in Beziehung gebracht werden.

In Betracht käme zuerst die Kahler-Pick'sche[1]) Theorie, nach der die halbseitige Chorea als die Folge eines auf die Pyramidenbahn ausgeübten Reizes zu betrachten wäre. Hiernach müsste man für unseren Fall annehmen, dass der von rechts her in den Ventrikel wachsende Tumor durch den Druck auf das darunter liegende Stammhirn auch die linke Pyramide irritirt habe. Dem widerspricht aber sowohl der klinische wie der pathologisch-anatomische Befund. Während der Tumor auf die rechte Pyramide in der That einen starken Druck ausgeübt hat, der sich klinisch in einer Parese der linksseitigen Extremitäten, pathologisch-anatomisch in einer Atrophie der entsprechenden Pyramidenbahn äusserte, finden wir auf der anderen Seite nichts dergleichen. Hier ist die grobe Kraft der Extremitäten durchaus nicht beeinträchtigt, — die rechte Hand drückt den Dynamometer bis auf 90 — die entsprechenden Pyramidenbahnen und die zugehörige Pyramide erscheinen sehr voluminös, lassen keine Spur von Faserausfall erkennen. Wenn auch trotzdem die Annahme eines derartigen Reizes auf darunter liegende Bahnen, z. B. durch Zerfallsproducte des Tumor, nicht völlig abzuweisen ist, so ist es doch andererseits sehr unwahrscheinlich, dass ein derartiger, lange Zeit einwirkender Reiz keine Spur einer Degeneration in der betreffenden Bahn bewirken sollte.

Auch die geringe Atrophie der rechtsseitigen Kleinhirn-Brücken-

1) Vierteljahrsschrift für praktische Heilkunde. Prag 1879.

bahnen, einzelner Brückenganglien und der linken Olive dürfte nach unseren heutigen Anschauungen für die Erklärung der halbseitigen Chorea nicht in Betracht kommen.

Ganz anders steht es mit der Lage des Tumor selbst und seinen Beziehungen zum Bindearm. Hier müssen wir auf eine kürzlich von Bonhoeffer[1]) veröffentlichte Arbeit etwas näher eingehen.

Dieser Autor beschreibt einen Fall, wo in Folge eines in der rechten Brückenhälfte, in der Gegend der Bindearmkreuzung sitzenden Tumors, der verhältnissmässig klein war, choreatische Zuckungen der rechten Körperhälfte auftraten. Die Bewegungsstörung charakterisirte sich dadurch, „dass plötzliche, meist schleudernde, der Bewegungsform nach den hastigen Willkürbewegungen nahestehende Locomotionen bestimmter Gliedabschnitte unwillkürlich auftraten", die bei willkürlichen Bewegungen an Frequenz zunahmen. Vergleichen wir diesen Befund mit der bei unserem Kranken beobachteten Bewegungsstörung, so ist die Aehnlichkeit beider Fälle unverkennbar. Auch hier ist die gleiche Art von Störung vorhanden, jene heftigen Schleuderbewegungen, die offenbar bedingt sind durch das völlige Unvermögen, die motorischen Impulse in der richtigen Abstufung und Stärke auf die einzelnen Muskelgruppen zu vertheilen. Allerdings sind in jenem Fall auch beständig unwillkürliche Bewegungen zu beobachten, während unser Kranker jene Störung nur bei intendirten Bewegungen zeigte, ein Unterschied, auf dessen Bedeutung wir noch zurückzukommen haben.

Bonhoeffer weist durch die anatomische Untersuchung nach, dass in seinem Falle weder ein Reizzustand der Pyramidenbahnen (Kahler-Pick'sche Theorie!) noch die Läsion anderer hier in Frage tretender Fasersysteme in Betracht kommen kann, und gelangt zu dem Resultat, dass es wahrscheinlich das Betroffensein der Bindearme und die Läsion der in denselben centripetal verlaufenden Bahnen ist, welche die halbseitige Chorea bedinge. Er zeigt, dass in der That bei allen bisher zur Section gelangten Fällen von halbseitiger Chorea eine Läsion dieser Bahn nicht auszuschliessen ist, und dass auch bei Kleinhirnaffectionen der Chorea nahestehende motorische Störungen vorkommen. Diese Ansicht von Bonhoeffer findet durch unseren Fall eine frappante Bestätigung.

Hier ist nicht nur der entsprechende Bindearm in Mitleidenschaft gezogen, sondern was uns interessanter ist, das Organ, von dem die meisten Bindearmfasern ausgehen, das Corpus dentatum des Kleinhirn fast völlig durch Tumormassen zerstört. Dass in der That die Binde-

1) Ein Beitrag zur Localisation der choreatischen Bewegungen. Monatsschrift für Psychiatrie und Neurologie. Bd. 1.

armfasern fast ausschliesslich im Nucleus dentatus ihren Ausgang nehmen, dürfte nach den neueren Untersuchungen, namentlich von Thomas, keinem Zweifel mehr unterliegen. Auch in unseren Präparaten ist gerade die Degeneration dieser Bahn unverkennbar. Erscheint schon der betreffende Bindearm und die Bindearmkreuzung erheblich gelichtet, so ist dies noch viel mehr der rothe Kern der entgegengesetzten Seite, der auf allen Schnitten einen beträchtlichen Faserausfall aufweist. Auch über den rothen Kern hinaus lässt sich die Degeneration der Bindearmfasern deutlich verfolgen, wir sehen einen erheblichen Faserausfall in dem dreieckigen, lateral vom Nucleus ruber gelegenen Feld, der sog. Calotte.

Im Gegensatz zu Bonhoeffer, der annimmt, dass diese Faserung von hier aus grösstentheils direct in die innere Kapsel übergeht, konnte ich jedoch constatiren, dass die meisten dieser Fasern, wenn nicht alle, in einem nach aussen convexen Bogen in die ventrale und laterale Seite des Thalamus einmündeten. Ich befinde mich hierin in Uebereinstimmung mit den experimentellen Untersuchungen von Thomas. Die Faserung verläuft dabei in so unmittelbarer Nähe der inneren Kapsel, dass es wohl verständlich wird, dass Herde im hinteren Theil derselben diese Bahn direct in Mitleidenschaft ziehen müssen. Ueber den Thalamus hinaus war es mir nicht möglich, die Bahn zu verfolgen, es unterliegt jedoch nach unseren jetzigen Anschauungen wohl keinem Zweifel, dass eine Fortsetzung dieser Bahn nach den Centralwindungen existiren muss.

Diese vom rechtsseitigen Nucleus dentatus ausgehende Bindearmbahn war also in der That hochgradig degenerirt, und es würde sich fragen, ob wir auf Grund unserer bisherigen Kenntnisse von der Function des Kleinhirns berechtigt sind, die Degeneration dieser Bahn mit der bei unserem Kranken beobachteten Motilitätsstörung in Verbindung zu bringen. Die bisher gemachten pathologisch-anatomischen Befunde lassen uns hier fast völlig im Stich. Es sind zwar einzelne Fälle in der Literatur bekannt, wo im Anschluss an Kleinhirnatrophieen und -Sklerosen choreaähnliche Bewegungsstörungen an Kopf und Extremitäten derselben Seite beobachtet wurden. Diese dürften aber schon in Folge der wenig befriedigenden klinischen Beobachtung kaum als beweiskräftig angesehen werden. Es gehören hierzu die auch bei Bonhoeffer erwähnten Fälle von Menzel[1]), Kirchhoff[2]), Hammarberg[3]) und Huppert[4]).

1) Archiv für Psychiatrie. Bd. 22.
2) Ebenda. Bd. 12.
3) Nord. medic. Archiv. 1890. Bd. 22, 4.
4) Archiv für Psychiatrie. Bd. VII.

Der letztere hat für uns das meiste Interesse. Huppert beobachtete einen Kranken, bei dem das Kleinhirn bei der Section eine starke Volumsreduction (auf die Hälfte) aufwies und völlig sklerosirt erschien. Der betreffende Kranke hatte eine unsichere, schwankende Haltung beim Gehen und Stehen und zeigte ausserdem an den Gliedern eine Bewegungsstörung, die sich hauptsächlich durch eine gewisse Maasslosigkeit bei den einzelnen Bewegungen charakterisirte, die in Folge dessen unzweckmässig und schlecht berechnet erschienen. „Arm und Bein hatten in ihren Bewegungen etwas Ungeschicktes, wurden mehr geschleudert, als gehoben und schossen meist weit übers Ziel hinaus." Feinere Bewegungen konnten nicht ausgeführt werden. Dabei war die grobe Kraft an Händen und Beinen nicht beeinträchtigt. Liest man die treffliche Schilderung, wie sie der Autor selbst von dem Kranken giebt, so wird man unwillkürlich zu der Annahme gedrängt, dass hier in der That eine der Chorea sehr nahestehende Störung vorhanden war. Dieser und der oben erwähnte Fall von Hammarberg, der mir im Original nicht zugängig war, sind die einzigen, die sich zu Gunsten unserer Annahme verwerthen lassen. Wenden wir uns daher zum Thierexperiment. Es dürfte hier genügen auf die Experimente von Luciani einzugehen, zumal die Richtigkeit derselben von den späteren Untersuchern, wie Ferrier, Russel, Borgherini und zuletzt Thomas, in ihren wesentlichen Punkten durchaus bestätigt worden ist. Luciani findet bei Thieren nach Exstirpation einer Kleinhirnhemisphäre auf der operirten Seite eine Trias von Erscheinungen, die er als Astasie, Asthenie und Atonie bezeichnet. Ohne auf diese verschiedenen Formen von Motilitätsstörungen näher einzugehen, möchte ich nur hervorheben, dass bei unserem Kranken von einer Asthenie auf der gleichseitigen Körperhälfte kaum gesprochen werden kann, obgleich eine deutliche Atonie vorhanden war, die sich im Fehlen des rechtsseitigen Patellarreflexes documentirt. Wenn daher Luciani meint, dass die Asthenie stets eine Folge der Atonie ist, so wird dem durch unseren Fall widersprochen. Auch von einer Astasie im Sinne Luciani's können wir hier nichts bemerken. Wenn man jedoch berücksichtigt, dass ja in unserem Fall nicht ein totaler Ausfall einer Kleinhirnhemisphäre stattfand, sondern im Wesentlichen nur die Beziehungen derselben zu der gegenüberliegenden Grosshirnhemisphäre gelöst waren, so kann es uns nicht wundern, wenn wir den Symptomencomplex Luciani's vermissen. Es waren ja hier gerade die Verbindungen des Kleinhirns mit der Brücke und dem verlängerten Mark nur wenig geschädigt und damit ein Theil dieses Organs noch functionsfähig.

Luciani beschreibt ausser dem soeben erwähnten Symptomencomplex noch eine weitere motorische Störung, die er bei Thieren mit

exstirpirtem Kleinhirn beobachten konnte. Diese Störung, die er nicht recht in die anderen Symptomengruppen einreihen kann und deren Erklärung ihm offenbar Schwierigkeiten macht, bezeichnet er als Dysmetrie. Er schildert sie als eine Störung der willkürlichen Bewegungen in Rücksicht auf das Maass und die Richtung derselben. Liest man die Schilderung, wie sie Luciani selbst von dieser Störung giebt und wie er sie namentlich bei einer Hündin sehr gut beobachten konnte, der er die Kleinhirnhemisphäre nur unvollkommen exstirpirt hatte — die unteren äusseren Abschnitte waren verschont geblieben — so ist die Aehnlichkeit dieser Störung mit den bei Chorea beobachteten Innervationsanomalien unverkennbar.

„Beobachtet man die Art der Bewegung und des Aufsetzens der einzelnen Extremitäten, so bemerkt man an jeder das abnorme Hochheben vom Boden, insbesondere an den Vorderbeinen, die geräuschvolle Art, mit der sie sich am Boden abheben und aufsetzen, sei es auf dem Pflaster oder auf der Matte, die Form der Abduction und der Adduction, unter der sie in Beziehung auf die Hauptaxe des Körpers auftreten. In letzter Hinsicht lässt sich noch unterscheiden, dass die Form der Adduction häufiger auf den Vorderfüssen auftritt (bisweilen so stark, dass das linke Bein mit dem rechten sich kreuzt), während die Abduction auf den Hinterfüssen, insbesondere auf dem rechten vorherrscht."

„Folge seiner Art zu gehen ist, dass das Thier mit weit grösserer Arbeit und mit einer grösseren Menge Schritte in einer Zeiteinheit denselben Raum durchmisst, den ein gesundes Thier mit weit geringerer Mühe und mit weit weniger Schritten durchmessen würde. Das ist die nothwendige Folge der Thatsache, dass das Thier unnützerweise durch übertriebenes Hochheben der Beine eine Arbeit leistet, die ein gesundes Thier auf die Vorwärtsbewegung derselben Beine nützlich verwendet."[1])

Diese Form der Bewegungsstörung, die Luciani auch bei halbseitiger Kleinhirnexstirpation auf der entsprechenden Seite beobachten konnte, hat unstreitig eine grosse Aehnlichkeit mit der Störung, wie sie der Huppert'sche Kranke darbot, was auch Luciani bereits erwähnt. Dieser hebt ferner hervor, dass jene Störung beim Affen viel klarer in die Erscheinung tritt als beim Hund, und dass namentlich die vorderen Extremitäten die Dysmetrie hier viel deutlicher zeigen. Wenn nun aber Luciani weiter meint, dass es sich bei dieser Bewegungsstörung im Wesentlichen um einen Compensationsvorgang handle, nicht um eine Ausfallerscheinung, so können wir ihm hierin

1) Luciani, Das Kleinhirn. Deutsche Ausgabe. Seite 119ff.

nicht folgen, um so weniger, als er selbst zugiebt, „dass die Form der Bewegungen keineswegs so beschaffen ist, wie sie sein müsste, um den compensatorischen Erfolg mit geringstem Kraftaufwand zu erreichen". Luciani scheint auch selbst von seiner Erklärung wenig befriedigt zu sein, denn er sagt an anderer Stelle, dass diese Bewegungsstörung vielleicht bedingt ist „durch einen in Folge des Cerebellarausfalles hervorgerufenen abnormen Zustand des Grosshirns und namentlich der Theile desselben, auf denen die instinctiven und Willensacte beruhen, die die Functionscompensation veranlassen."

Wir können, wie wir bereits andeuteten, in dieser von Luciani als Dysmetrie beschriebenen Bewegungsstörung nichts Anderes sehen als eine Ausfallserscheinung, welche bedingt wird durch eine Unterbrechung der Beziehungen zwischen Klein- und Grosshirn. Dass diese Störung beim Thier ein etwas anderes Bild erhält als beim Menschen, und bei letzterem namentlich viel deutlicher in die Erscheinung tritt, kann bei den weit complicirteren und schwierigeren Coordinationsverhältnissen des Menschen kein Wunder nehmen; hier wird auch ein leichter Ausfall sich sofort augenfälliger documentiren. Wir befinden uns mit dieser Annahme in Uebereinstimmung mit den Untersuchungen von André Thomas. Dieser beschreibt ebenfalls jene von Luciani als Dysmetrie bezeichnete Motilitätsstörung an den der exstirpirten Kleinhirnhälfte entsprechenden Extremitäten. Dass er dieser Störung kein besonderes Gewicht beilegt, darf uns nicht wundern, da er fast nur an niederen Thieren, Katzen, Kaninchen und Meerschweinchen, operirt hat, bei denen aus den oben erwähnten Gründen dieses Symptom nur wenig hervortreten kann. Sehr ansprechend ist seine auf Grund der anatomischen Untersuchungen aufgestellte Theorie über die Function des Kleinhirns, zumal dieselbe auch zur Erklärung der bei unserem Kranken gefundenen Störung herangezogen werden kann. Er fasst das Kleinhirn in ähnlicher Weise, wie Luciani, als ein Organ der Muskelcoordination auf, welches dazu bestimmt ist, über die Erhaltung des Gleichgewichts bei allen reflectorisch und willkürlich erfolgenden Handlungen und Bewegungen des Körpers zu wachen. Die Rinde des Kleinhirns empfängt durch verschiedene Fasersysteme Erregungen, besonders von der gekreuzten Grosshirnhemisphäre und Rückenmarkshälfte. Unter dem Einfluss von peripheren oder corticalen Erregungen tritt dieselbe in Thätigkeit und wirkt durch ihre Projectionsfasern auf den Nucleus dentatus, der seinerseits wieder durch die absteigende Kleinhirnbahn mit den Vorderhornzellen des Rückenmarks, durch die vorderen Kleinhirnschenkel mit dem Thalamus und den Centralwindungen in Verbindung steht.

Der Nucleus dentatus beeinflusst also offenbar in zweierlei Weise

den Ablauf einer Bewegung. Einmal können wir uns seine Thätigkeit in der Weise vorstellen, dass die Aenderung im Tonus gewisser Muskelgruppen, wie sie zur Erhaltung des Gleichgewichts im Vollzug einer Bewegung erforderlich ist, durch denselben bewirkt wird. Als wesentliche Bahn für diese Beeinflussung des Muskeltonus würde das absteigende Kleinhirnbündel in Frage kommen. Ausserdem übt aber das Corpus dentatum noch in anderer Weise einen Einfluss auf den Ablauf einer Bewegung aus, und zwar durch die centripetal verlaufenden Bindearme. Thomas nimmt an, dass diese Bahn dazu bestimmt ist, das Grosshirn von der regulirenden Thätigkeit des Kleinhirns zu unterrichten und somit ebenfalls einen wesentlichen Einfluss auf den Ablauf einer Bewegung auszuüben. Ob diese Annahme schon genügt, um die bei Unterbrechung der Bindearme auftretenden Motilitätsstörungen zu erklären, wage ich nicht zu entscheiden. Auch unser Fall erscheint mir nicht ganz eindeutig. Der Tumor hatte nicht allein eine Unterbrechung des rechten Bindearms hervorgerufen, sondern in Folge der Zerstörung des Corpus dentatum eine Degeneration des absteigenden Kleinhirnbündels und damit eine Herabsetzung des Muskeltonus der rechtsseitigen Extremitäten. Dieser Ausfall, der offenbar in ähnlichem Sinne wirken muss, kann aber nach unseren bisherigen klinischen und experimentellen Erfahrungen nicht genügen, um jene schwere, bei unserem Kranken beobachtete Motilitätsstörung zu erklären. Diese ist wohl zweifellos hervorgerufen durch die Degeneration des Bindearms und durch den hierdurch bedingten Ausfall einer bestimmten Einwirkung des Kleinhirns auf die Thätigkeit der motorischen Centren. Der Effect dieses Ausfalles ist der, dass der Kranke die Fähigkeit verliert, die motorischen Impulse in richtiger Abstufung und Stärke auf die einzelnen Muskelgruppen zu vertheilen und so eine coordinirte Bewegung zu Stande zu bringen. Die Muskeln, auf welche der Impuls vorwiegend gerichtet ist, werden viel zu stark, andere wieder zu gering innervirt, die Stärke des Impulses steht in keinem Verhältniss zu der beabsichtigten Bewegung, es kommt geradezu zu einer Vergeudung motorischer Kraft, und als Effect dieser Störung sehen wir jene eigenthümlich brüsken, maasslosen Schleuderbewegungen, die wir als choreatisch bezeichnen.

Diese Art der Motilitätsstörung zeigte unser Kranker und zwar besonders schwer und intensiv, wohl bedingt durch den gleichzeitigen Ausfall des Muskeltonus. Vergleichen wir diese Störung mit den bei halbseitiger Chorea beobachteten Motilitätsstörungen, so drängt sich uns der Gedanke auf, dass wir hier eine wesentliche Componente für das Zustandekommen der halbseitigen Chorea gefunden haben, jene,

die das Ausfallssymptom darstellt. Dass diese Componente in der That für das Krankheitsbild von Bedeutung ist, beweist unser Fall, der bei intendirten Bewegungen durchaus als halbseitige Chorea imponirte, obgleich er offenbar nur dieses Ausfallssymptom darbot. Damit ist allerdings die halbseitige Chorea nicht erklärt. Offenbar treten hierzu noch gewisse Reizsymptome, die sich klinisch namentlich in unwillkürlichen Zuckungen documentiren.

Bonhoeffer ist zu der Annahme geneigt, dass dieser Reiz durch den in der Bindearmbahn oder im Kleinhirn sich abspielenden Krankheitsprocess bedingt würde. Näher liegt es vielleicht, anzunehmen, dass durch die Unterbrechung der Bindearmbahn, die ja sicher wohl auch gewisse hemmende Wirkungen ausüben muss, ein Reizungszustand corticaler oder subcorticaler, für die Coordination der Bewegungen dienender Centren eintritt. Man könnte sich auch ohne Schwierigkeit vorstellen, dass dieser Reizzustand bei sehr langsam fortschreitenden Krankheitsprocessen überhaupt nicht zur Ausbildung gelangt oder allmählich wieder zurücktritt, so dass hier nur das Ausfallssymptom übrig bleibt. Hierzu wäre unser Fall zu rechnen. Jedenfalls ist dabei auch die Localisation des Krankheitsherdes von Bedeutung. Es unterliegt wohl keinem Zweifel, dass der Charakter der einzelnen Symptome ein verschiedener sein wird, je nachdem die Bindearmbahn diesseits oder jenseits des Thalamus afficirt wird. Auch Erkrankungen der im Verlauf dieser Bahn eingestreuten Gangliensysteme, besonders des Corpus dentatum und der äusseren Kerne des Thalamus, werden offenbar Störungen ähnlicher Natur hervorrufen müssen. Namentlich für die anderen Formen der Chorea, für die Sydenham'sche und Huntington'sche Chorea, wird man an hier localisirte Krankheitsprocesse denken können. Jedenfalls zeigt unser Fall, dass ein Tumor des Kleinhirns, der im Wesentlichen das Corpus dentatum und die von ihm ausgehende Bindearmbahn zerstört hatte, auf der gleichseitigen Körperhälfte eine Form der Coordinationsstörung hervorrief, die mit halbseitiger Chorea nahezu identisch ist.

Meinem verehrten Chef, Herrn Director Dr. Sioli, sage ich für die Ueberlassung der Krankengeschichte und des Materials meinen verbindlichsten Dank.

## Erklärung der Abbildungen auf Tafel IX. X.[1]

(Photographische Aufnahme nach den Original-Präparaten.)

Ia, Ib, Ic. Schnitte durch das Rückenmark in verschiedenen Höhen (1:16).

II. Schnitt ungefähr in der Mitte der Pyramidenkreuzung. Rechts oben, am äusseren Rande, absteigendes Kleinhirnbündel degenerirt (1:16).

III. Schnitt durch das verlängerte Mark etwas oberhalb der Pyramidenkreuzung. Rechts oben, der Pyramide anliegend, absteigendes Kleinhirnbündel degenerirt (1:9).

IV. Schnitt durch die Kleinhirnhemisphären (1:3).

V. Schnitt durch die Brücke in der Höhe des Abducenskerns. (1:3).

VI. Schnitt ca. 2 cm frontalwärts vom vorhergehenden (1:3).

VII, VIII, IX. Schnitte durch den rothen Kern in verschiedenen Höhen (1:16).

Markscheidenfärbung nach Kulschitzky-Wolters.

1) Eine ausführliche Beschreibung der betr. Schnitte findet sich im Text an entsprechender Stelle.

# XX.

Aus der medicinischen Universitätspoliklinik zu Strassburg i. E.
(Director Prof. Dr. Kohts).

## Anatomische Untersuchung eines Falles von postdiphtheritischer Lähmung mittelst der Marchi-Methode.

Von

**Dr. med. Hans Luce,**

ehem. Assistent der med. Poliklinik,
z. Z. Assistent am neuen Allgem. Krankenhause zu Hamburg.

In der verfeinerten histologischen Technik, durch welche im letzten Jahrzehnt die pathologische Anatomie des Centralnervensystems um ein gutes Stück gefördert worden ist, liegt eine Anregung und zugleich eine Aufforderung, mittelst der Methoden von Marchi und Nissl solche Fälle einer erneuten Untersuchung zu unterziehen, bei welchen die anatomische Untersuchung mit den bisher geübten altbewährten Methoden entweder nur negative Ergebnisse zu verzeichnen hatte oder wo sie nur Befunde hatte erheben lassen, deren quantitative und qualitative Anspruchslosigkeit dieselben nicht geeignet erscheinen liess, weiteres aufklärendes Licht über die Natur und das Geschehen der klinischen Vorgänge zu verbreiten.

Vor allen Dingen erscheint eine Revision mit Hülfe der verbesserten histologischen Technik überall da angebracht, wo das pathologisch-anatomische Verdict bisher auf „histologisch normal" gelautet hatte.

Um auf mein specielles Thema zu kommen, so ist es bekannt, dass auch die postdiphtheritischen Lähmungen in eben jene Kategorie von Fällen zählen, bei welchen gelegentlich die minutiöse anatomische Untersuchung des Centralnervensystems nur das Vorhandensein völlig normaler Verhältnisse constatiren konnte, obwohl doch im Leben des betreffenden Individuums schwere und ausgebreitete Lähmungen bestanden hatten. Einen einschlägigen Fall dieser Art hat Hasche[1]) vor einigen Jahren mitgetheilt.

*) Die Literaturangaben s. am Schluss dieses Artikels S. 393.

So fand Déjerine[2]) eine Atrophie, Deformirung und Rarefication von Vorderhornganglienzellen, eine parenchymatöse Neuritis am peripheren Nervenapparat und an den vorderen Wurzeln. Abercrombie[3]) konnte diese Befunde Déjerine's nicht bestätigen und berichtet in seinen Fällen nur von einer numerischen Abnahme der Zellen der Vorderhörner in geringem Grade. Preisz[4]) fand in seinem ersten Fall Atrophie der Vorderhornzellen, degenerative Veränderungen in den peripheren Nerven, den vorderen und hinteren Wurzeln; ferner Blutungen in jeder Höhe des Rückenmarks, zumeist in den Vorderhörnern, nur selten in der weissen Substanz (Hinterstränge), dazu in seinem zweiten Fall eine Degeneration der Goll'schen Stränge im Halsmark, eine solche des linken Goll'schen Stranges im Lenden- und Brustmark.

Neuerdings ist die Lücke, die in dem oben angedeuteten Sinne nach der Richtung der negativen Rückenmarksbefunde bei Diphtherie vorhanden war, ausgefüllt worden durch eine Arbeit von Katz[5]). Derselbe fand nun wirklich in drei Fällen von postdiphtheritischer Lähmung mit Hülfe der Marchi-Methode, wie man wohl theoretisch mit einer gewissen Wahrscheinlichkeit schon vorher vermuthen durfte, ausgedehnte degenerative Veränderungen in der grauen und weissen Substanz der Medulla spinalis, wie in der des Hirnstammes, während in den nach Weigert und mit Carmin behandelten Schnitten keinerlei Abweichungen vom Normalen statuirt werden konnten.

Einen weiteren Fall von postdiphtheritischer Lähmung kam ich in die glückliche Lage in der erwähnten Richtung untersuchen zu können.

Für die gütige Ueberlassung des Falles bin ich meinem früheren hochverehrten Chef, Herrn Professor Kohts, verbindlichen Dank schuldig.

Schwartz, Ludwig, 2 Jahre alt. Aufnahme von der medicinischen Poliklinik am 28. Juli 1897.

Anamnese. Pat. wurde vor drei Wochen aus der Diphtherie-Abtheilung der Universitätskinderklinik entlassen, wo er drei Wochen wegen leichter Mandeldiphtherie behandelt war — Serumtherapie. Bald nach der Entlassung Schluckbeschwerden — seit acht Tagen Schwäche in den Beinen mit Verlust der Geh- und Stehfähigkeit.

Status. Sehr anämisches, collabirtes Kind — Haut kühl, trocken — Muskeltonus allgemein fast fehlend — Flüssigkeiten können gar nicht, breiige Sachen nur mühsam geschluckt werden — Sprache nasal — Gaumensegel schlaff, hebt sich bei Intonation — geringer Strabismus convergens — aufgestellt, kann er weder stehen noch gehen, bricht zusammen — ganz geringe kraftlose Beugung und Streckung in den Fuss-, Knie- und Hüftgelenken möglich — Haut- und Sehnenreflexe an den unteren Extremitäten fehlen — Puls unregelmässig, sehr klein, oft kaum fühlbar, jagend — Respiration beschleunigt, mit hörbarem Rasseln über beiden Lungen, besonders l. unten reichliches consonirendes Rasseln.

30. Juni Nachts plötzlicher Exitus ohne weitere Symptome.

1. Juli 1897 Morgens 10 Uhr Section (Privatdocent Dr. Schmidt). Ausser Atelektase im linken Unterlappen makroskopisch nicht der geringste Organbefund, im Besondern nicht im Centralnervensystem.

Hirnstamm und Rückenmark wurden in Müller'scher Flüssigkeit gehärtet, zum Theil nach Marchi's Chrom-Osmiummethode behandelt. Die in Müller und definitiv in Alkohol gehärteten Stücke wurden nach der Markscheidenmethode von Wolters-Kaes, nach van Gieson und mit Delafield's Alaun-Hämatoxylin gefärbt, und zwar lag jedes überhaupt zur Verwendung kommende Segment im mikroskopischen Bilde sowohl im Marchi- wie im Markscheiden- und Kernfärbungspräparat vor. Hals-, Lenden- und Sacralmark wurden in allen Wurzelhöhen untersucht, das Brustmark nur in sechs Wurzelniveaux, Vierhügel, Pons und Medulla oblongata in ihren Hirnnervenkernregionen.

Auf Hämatoxylin- und van Gieson-Präparaten fand sich einmal ein kleiner myelitischer Herd im unteren Brustmark an der lateralen Seite des Hinterhorns im Seitenstrang, bestehend aus einer Anhäufung von feinkörnigem Pigment und von Rundzellen. Durch die Mitte dieses Herdes zieht ein in seiner Wandlung völlig unversehrtes Gefäss.

Frische Blutungen fanden sich verschiedentlich in der grauen und weissen Substanz; so im mittleren Brustmark am medialen Hinterhornrande eine streifenförmige, am Rand entlang dorsalwärts sich erstreckende Hämorrhagie; ferner im oberen Brustmark, da wo die Seitenhörner zu verschwinden anfangen, an der Grenze der grauen und weissen Substanz und mehr in der letzteren, im Centrum des Extravasats ein unversehrtes Gefäss; so im oberen Halsmark eine solche im Seitenhorn; so eine frische Blutung um eine grössere Vene in dem einen Locus coeruleus, wobei die in der unmittelbaren Nachbarschaft befindlichen Ganglienzellen schwächer tingirt sich zeigten und etwas in ihrer Form verschwommen, ganz vereinzelt auch kernlos waren.

Reste von Blutungen in Form von Pigment fanden sich mehrfach im Brustmark, sowie in einem Präparat auch im Vaguskern an seiner lateralventralen Fläche.

Auf van Gieson-Präparaten findet sich fast durchweg eine brillante Ausbildung der Fortsätze der multipolaren Ganglienzellen der Vorderhörner und der Hirnnervenkerne, deren geweihartige Verzweigung sich oft weithin verfolgen lässt. Nur ab und zu wurde einmal eine Ganglienzelle bemerkt, bei welcher der Kern gar nicht oder schlecht gefärbt erschien, oder bei welcher die Fortsätze nicht gut ausgeprägt, wie verstümmelt sich präsentirten. Nirgends konnte eine numerische Reduction der Ganglienzellen constatirt werden.

Auch die Markscheidenpräparate liessen fast sämmtlich nennenswerthe Abweichungen von der Norm vermissen. In den vorderen und hinteren Wurzeln ergab sich stellenweise das Vorhandensein eines minimalen Faserschwundes, auf einzelnen Präparaten aus der Hals- und Lendenanschwellung war eine geringe, aber zweifellose Rarefication des Fasernetzes der grauen Substanz, im wesentlichen der Vorderhörner, bemerkbar, bei starker Vergrösserung machten die Fasern der grauen Substanz auf solchen Präparaten einen voluminösen Eindruck und zeigten in ihrem Verlauf deutlich varicöse Ausbuchtungen — das war aber auch alles, was bei einer minutiösen Durchmusterung sich feststellen liess. Auf allen Präparaten aus dem Hirn-

stamm ist gleichmässig eine ziemlich starke Hyperämie im centralen Höhlengrau und in der benachbarten weissen Substanz, besonders auch in der Kernregion vertreten. Die Gefässwandungen bieten keinerlei Abweichungen von der Norm dar.

Auf Marchi-Präparaten finden sich nun im Hirnstamm und in der ganzen Rückenmarksaxe ausgedehnte degenerative Veränderungen. Bei mittelstarker Vergrösserung sieht man in der weissen Substanz eine Unzahl feiner schwarzer Punkte diffus über das Areal derselben verstreut, bei stärkerer Vergrösserung bemerkt man, dass diese feinen schwarzen Körner zum grössten Theil in den Markscheidenringen gelegen sind, indem sie dieselben entweder ganz oder nur zu einem Bruchtheil ihrer Circumferenz occupiren; zum kleinsten Theil liegen diese schwarzen Körner in der zwischen den Fasern befindlichen Grundsubstanz und im Zwischengewebe. Man erkennt deutlich, dass in der grauen Substanz da, wo die Fasern in dem Netzwerk der Vorder- und Hinterhörner flächenhaft zur Anschauung kommen, diese schwarzen Körnchen perlschnurartig in der Continuität der Fasern gelagert sind, dass dieselben bald dichter, bald dünner in denselben disseminirt sind, bis sie an den Orten der stärksten Degeneration zu einem mehr oder weniger langen dünnen Faserstrange confluiren. Immerhin ist Letzteres nur bei einer sehr beschränkten Zahl von Fasern der Fall. Dieses, wie gestrichelte und punktirte Aussehen der einzelnen Faser hat zur Folge, dass man ihre Strasse in dem Fasergewirr der grauen Substanz oft auf eine grosse Strecke verfolgen kann. Besonders schön zeigen dieses Verhalten die in das Mark einstrahlenden vorderen und hinteren Wurzeln, die Pyramiden- und Schleifenkreuzung, sowie die intramedullären Fasern der Nervi III bis XII. Uebrigens participiren auch die extramedullären Wurzeln in gleicher Weise an dieser Degeneration.

Die Ganglienzellen der Vorderhörner, der Clarke'schen Säulen, der Nn. XII. X, VII, III und IV wurden zahlreich „wie bestäubt" angetroffen, ihr Protoplasma, namentlich auch in der Umgebung der Kerne, mit tief schwarzen, feinsten Körnern durchsetzt gefunden, und zwar stellenweise so stark, dass dadurch der Kern völlig unsichtbar wurde.

Ab und zu traf man einmal auf eine Ganglienzelle mit mangelhaft ausgebildeten Fortsätzen, ganz selten auf eine solche, die geschrumpft und kernlos war. Speciell diese Ganglienzellenveränderungen waren derartig discreter Natur, dass sie eigentlich nur bei eifrigem Nachsuchen zur Wahrnehmung kamen.

Die geschilderten Veränderungen fanden sich in allen zur Untersuchung gekommenen Theilen des Centralnervensystems, nur dass sie an Intensität in den einzelnen Abschnitten erheblich variirten. Am schwersten waren die Degenerationen wohl im Lendenmark, in annähernd gleichem Umfang wohl im Halsmark und Hirnstamm ausgeprägt, wohingegen Sacral- und Brustmark, namentlich oberes und mittleres Brustmark, unverkennbar beträchtlich geringer afficirt waren. Die bestäubten Ganglienzellen fehlten so gut wie gänzlich im Sacral- und oberen Brustmark.

Waren somit quantitative Differenzen in den einzelnen Abschnitten der Rückenmarksaxe wohl zu bemerken, so muss man andererseits ebenso bestimmt daran festhalten, dass innerhalb ein und desselben Markniveaus die degenerativen Veränderungen durchaus diffus über den ganzen Querschnitt vertheilt waren, ohne irgendwie ersichtlich eine bestimmte Markprovinz zu bevorzugen oder zu benachtheiligen.

Das Ergebniss der mikroskopischen Untersuchung des Centralnervensystems unseres Falles können wir also dahin zusammenfassen, dass schwere Veränderungen in der ganzen Medulla spinalis und im Hirnstamm durch Marchi's Methode aufgedeckt wurden, während die Behandlung mit den übrigen Tinctionsmethoden nennenswerthe Veränderungen, die klinische Dignität beanspruchen könnten, auf den Präparaten nicht erkennen liess.

Im Allgemeinen befinden sich also meine Untersuchungen in erfreulichem Einvernehmen mit den von Katz erhobenen Befunden, im Besonderen möchte ich nur einige Punkte hervorheben, in welchen meine Auffassung und Deutung der thatsächlichen Befunde von den seinigen abweichen.

Ich muss Katz entschieden die Berechtigung bestreiten, die Ganglienzellen, die er als „wie bestäubt" beschreibt und die auch in meinen Präparaten in grosser Menge zu sehen sind, als pathologisch afficirt anzusprechen, d. h. als solche, in denen eine partielle fettige Degeneration des Protoplasmas Platz gegriffen hat, die durch die Osmiumreaction histologisch dargestellt wird. Rosin[6]) hat schon vor längerer Zeit durch eigene Untersuchungen festgestellt, dass in jedem mit dem Marchi'schen Chrom-Osmiumsäuregemisch behandelten Rückenmark, sowohl im normalen wie im pathologischen, der grösste Theil der Ganglienzellen im Protoplasmaleibe mit ausserordentlich feinen, schwarzgefärbten Körnchen sich vollgepfropft zeigt. „Die Körnchen sind in den Ganglienzellen bald nur an einzelnen Stellen in Häufchen zu finden, bald erfüllen sie den ganzen Zellleib, nur einige Zellen sind ganz frei davon. Was nun die Deutung dieser schwarzen Körnchen betrifft, so scheint es mir nicht zweifelhaft, dass es sich um Fettkörnchen handelt, die, wie ich nach den bisherigen Untersuchungen annehmen zu müssen glaube, als ein normaler Bestandtheil aufzufassen sind. Ob sie auch in erkrankten, atrophischen Ganglienzellen sich finden, muss noch untersucht werden."

Eine pathologische Dignität kann somit diesen bestäubten Ganglienzellen in den Fällen von Katz und in dem meinigen nicht zuerkannt werden.

In gleicher Weise erfordert die Auffassung von Katz, „dass die grossen Klumpen, Tropfen, Stücke und die dicken Blöcke, welche besonders im Lendenmark in den hinteren Wurzeln kurz vor ihrem Eintritt in das Rückenmark und in letzterem selbst sich finden, bis jetzt räthselhaft bleiben, ohne dass sie als Kunstproducte angesprochen werden könnten", — in dieser Form zweifellos eine Correctur.

Es ist bekannt, dass gerade diese groben Marchi-Schollen an der Markperipherie und an den hinteren Wurzeln im Lenden- und Sacraltheil fast jedes mit dem Chrom-Osmiumgemisch behandelten Rückenmarks vorkommen, während solche Rückenmarke sonst in jeder Beziehung

normale Verhältnisse, das Fehlen jeglicher Marchi-Degenerationen, darbieten können. Wohl mit Recht hat man diese Schollenbildung in Beziehung gebracht zu Quellungsvorgängen in den hinteren Wurzeln, welchen dieselben bei der Rückenlage der Leiche gewissermaassen durch eine Hypostase des Liquor cerebrospinalis mit Leichtigkeit ausgesetzt sein dürften. Naturgemäss wird der Umfang solcher Quellungsvorgänge variiren, je nachdem das betreffende Rückenmark früher oder später in die Conservirungsflüssigkeit übertragen wurde.

Mit Rücksicht auf ein derartiges Verhältniss fällt auch die Hypothese von Katz, dass nämlich „der unerträgliche Schmerz im Leibe, über den die Kinder so häufig (sic!) bei diesen schweren diphtherischen Lähmungen klagen, in irgend welchen Zusammenhang mit diesen hinteren Wurzelerkrankungen zu bringen ist".

Wenden wir uns nunmehr der Frage zu, ob die im Rückenmark mit der Marchi-Methode gefundenen Veränderungen irgend welche klinische Dignität beanspruchen können, ob die verfeinerte Technik im Stande ist, uns das intra vitam beobachtete Eintreten und Bestehen der Lähmungen zu erklären. Katz ist für seine drei Fälle der Ansicht, dass der „anatomische Befund sich eben absolut mit den intra vitam gesehenen Verhältnissen deckt" (Seite 118).

Meines Erachtens kann einer derartigen Auffassung der thatsächlichen Verhältnisse nicht scharf genug widersprochen werden. Gerade jetzt, wo eine verfeinerte Technik uns scheinbar in den Stand setzt, einen tieferen Einblick in das Werden und Geschehen complicirterer neuropathologischer Störungen zu thun, haben wir es mehr denn je nöthig, mit Freimuth zu bekennen, dass unser Wissen in dieser Beziehung doch nur bedenkliches Stückwerk ist, und dass wir zur Zeit absolut kein histologisches Kriterium, kein anatomisches Aequivalent haben, mit deren Hülfe wir befähigt wären, über die Functio laesa, bezw. die Functio non laesa einer Zelle oder eines Neuronencomplexes im mikroskopischen Bilde irgend etwas aussagen zu können, sei es nach der positiven, sei es nach der negativen Seite.

So werthvoll die Marchi'sche Methode ist, um uns detaillirteren Aufschluss über das trophische Verhalten nervösen Gewebes zu geben, so ungeschmälert ihre Werthschätzung nach dieser Richtung hin anerkannt bleiben soll, so darf man andererseits nicht im Mindesten darüber im Zweifel sein, dass sie uns über die functionelle Capacität der im mikroskopischen Bilde vorliegenden Neuronencomplexe absolut gar nichts aussagt. Denn die Function ist ein rein biologischer Factor, der ausschliesslich in einer aus der Beobachtung des Lebens am Lebenden oder im Experimente abgeleiteten Gleichung seinen Platz finden kann.

Aus der Fülle des eine solche Auffassung secundirenden Beweismaterials greife ich summarisch nur auf die Untersuchungen von Hoche und von Goldscheider und Flatau zurück.

Hoche[7]) fand scharf ausgeprägte typische Marchi-Degeneration im intramedullären Verlauf, z. B. des ganzen Facialis in einem Falle von amyotrophischer Lateralsklerose, bei welchem klinisch auch nicht die geringsten Andeutungen einer functionellen Alteration des Nerven vorhanden gewesen waren.

Die beiden Berliner Autoren[8]) haben durch ihre experimentellen Untersuchungen an mit Malonnitril vergifteten und mit Natriumhyposulfit entgifteten Thieren für die Nissl'sche Methode, der gleich der Marchi-Methode wohl auch nur die Bedeutung eines trophischen Reagens zukommt, zur Genüge bewiesen, dass eine absolute Unproportionalität besteht zwischen der Schwere der anatomischen Veränderungen und dem Grade der Functionsstörung: die Function kann vollständig normal da vorhanden sein, wo im mikroskopischen Bilde die anatomischen Veränderungen hochgradig accentuirt sind.

Auch meine eigene Beobachtung — das Kind wurde drei Wochen nach seiner Aufnahme geheilt aus der Klinik entlassen — lehrt, dass die Function ganz intact war zu einer Zeit, wo schon schwere degenerative Veränderungen im Centralnervensystem mit Sicherheit vorhanden waren.

Zum Schluss möchte ich noch kurz darauf hingewiesen haben, dass der vorliegende Fall auch von Interesse ist mit Rücksicht auf die Behring'sche Heilserumtherapie. Scheint das Eintreten der Lähmungen nicht gegen die Theorie von der antitoxischen Wirkung der Heilserums zu sprechen, da ja der Verlauf der Diphtherie ein leichter war, und da der kleine Patient schon am dritten Krankheitstage in Behandlung gekommen und immunisirt war?

Stellt man sich auf den Boden dieser Theorie, so kann man sich das Zustandekommen dieser Lähmungen wohl kaum anders erklären, als dass man annimmt, dass in den beiden ersten Krankheitstagen, wo noch kein Heilserum im Blute circulirte, das Diphtheriegift seine deletären Wirkungen auf das Centralnervensystem entfaltete und dass bereits damals jene schweren degenerativen Veränderungen in demselben hervorgerufen wurden, deren bedeutenden Umfang und deren Reste wir auf unseren Präparaten constatiren konnten. Die alte klinische Erfahrung, dass das Diphtheriegift in erster Linie ein Nervengift sei, ist dadurch aufs Neue im anatomischen Rahmen bestätigt.

Es ist wohl erlaubt, sich vorzustellen, dass das Diphtheriegift eine intensive chemische, in der Marchi-Degeneration indirect histologisch zum Ausdruck kommende Affinität zu bestimmten in der Nervenzelle und im Nervenmark präformirten chemischen Bestandtheilen besitzt. Diese

chemische Bindung kann in der Continuität der Neurone an jeder beliebigen Stelle da stattfinden, wo diphtheriegifthaltiges Blut und Lymphe Nervengewebe umspülen. Diese Anschauung würde sich, wie man sieht, genau mit derjenigen decken, die Wassermann (Deutsche medicin. Wochenschrift 1898) kürzlich als Basis seiner Theorie von der Seitenkettenimmunität entwickelt hat. Uebrigens möchte ich hier gleich vorweg bemerkt haben, um einer irrthümlichen Auffassung des Obigen vorzubeugen, dass ich damit nichts weniger habe sagen wollen als dass wir etwa in den Producten der Marchi-Degeneration das morphologische Substrat für die vollzogene chemische Bindung zwischen dem Diphtheriegift und den toxophilen Substanzen der nervösen Gewebe vor uns haben.

Thatsächlich ist es Marinesco und Chantemesse[9]) im Thierexperiment ja gelungen, nach Nissl nachweisbare Zellveränderungen durch Injection von Tetanustoxinen hervorzurufen; bei gleichzeitiger Injection von Antitoxin fehlten diese Zellveränderungen und dieselben fielen deutlich geringer aus als nach blosser Toxininjection, wenn das Antitoxin erst 24 Stunden nach der Einverleibung des Toxins verabfolgt wurde.

Nun kommen aber der ärztlichen Beobachtung häufiger Fälle von postdiphtheritischer Lähmung zu Gesicht, die den Ausgang in Heilung nehmen. In solchen Fällen dürften ausgedehnte resorptive Vorgänge im Nervengewebe stattgefunden haben, um die pathologisch gebildeten Afterproducte bei Seite zu schaffen und eine Restitutio in integrum eintreten zu lassen. Denn aus den oben erwähnten thierexperimentellen Resultaten von Marinesco und Chantemesse darf man sich wohl unter der Voraussetzung, dass ihre Anwendung auf die menschliche Pathologie kein allzu grosses Risico bedeutet, sowie unter der weiteren Voraussetzung, dass Behring's heilserumtherapeutische Theorie vor der Hand ihre Richtigkeit hat, die Berechtigung zu der Anschauung ableiten, dass die Bildung der im Marchi-Bilde sich präsentirenden pathologischen Veränderungen am Nervenmark ihren Höhepunkt und ihren Abschluss mit dem Augenblick erreicht hat, wo die in den Nervenzellen und im Nervenmark disponiblen chemischen Affinitäten zu den circulirenden Diphtherie-Toxinen gesättigt sind; und dieser letztere Effect wird eingetreten sein, wenn die chemische Bindung des Diphtheriegiftes auf anderem Wege erfolgt ist, sei es auf therapeutischem Wege durch Incorporation von Heilserum, sei es dass eine Selbstimmunisirung des Organismus stattgefunden hat, in Folge seiner natürlichen Wehrkraft oder in Folge einer geringen Virulenz des Diphtheriegiftes. Daraus folgt aber mit Nothwendigkeit, dass unsere Präparate nicht ein getreuer Abklatsch der durch das Diphtheriegift gesetzten degenerativen Veränderungen im Nervenmark sind, sondern dass sie nur zu einem Bruchtheil den Umfang der degenerativen Veränderun-

gen anzeigen, die in der ersten Krankheitswoche vorhanden gewesen sein müssen. Und trotz dieser doch wahrhaftig genügend ausgeprägten anatomischen Veränderungen nichts, was in den ersten Krankheitswochen auf eine Functionsstörung gedeutet hätte! Drei Wochen nach seiner Aufnahme wurde der kleine Patient gesund aus der Klinik entlassen. Dieses so schwer veränderte Nervensystem genügte also vollkommen allen functionellen Anforderungen und der functionelle Bankrott erfolgte erst mit dem Augenblick, wo durch den Wiedereintritt in das tägliche Leben die durch die überstandene Krankheit modificirte Grenze der physiologischen Arbeitscapacität seines Centralnervensystems überschritten wurde.

In letzter Linie waren es also, wie ich annehmen zu müssen glaube, functionelle Momente (functionelle Schädlichkeiten im Sinne der Theorie Edinger's), welche die durch die voraufgegangene Diphtherie bereits geschädigte Function endgültig zum Versagen brachten.

In dem vorstehenden bescheidenen Beitrag komme ich somit von einer anderen Seite zu demselben Resultat, zu welchem mich erst kürzlich die Untersuchung eines Falles von Hemiplegie[10]) im Gefolge des Keuchhustens mittelst der Marchi-Methode gebracht hat, dass wir nämlich aus dem Vorhandensein von Marchi-Degenerationen einzig und allein einen Rückschluss auf den trophischen Zustand der Neurone, nicht aber auf ihre Function thun können.

Hamburg, März 1898.

## Benutzte Literatur.


1) Hasche, Münch. med. Wochenschrift. Anatomische Untersuchung (1895. S. 240) eines Falles von ausgedehnter postdiphteritischer Lähmung mit negativem Resultat.
2) Déjerine, Recherches sur les lésions du système nerveux dans la paralysie diphthéritique. Archives de physiologie normale et pathologique 1878.
3) Abercrombie, Diphtheritische Lähmungen und Albuminurie (Internationaler Aerzte-Congress, London 1881).
4) Preisz, Beiträge zur Anatomie der diphtheritischen Lähmungen. Deutsche Zeitschrift für Nervenheilkunde. Bd. VI. S. 95.
5) Katz, Beitrag zur Lehre von der diphtheritischen Lähmung. Archiv f. Kinderheilkunde. Bd. 23. Heft 1—3. S. 68.
6) Rosin, Berl. klin. Wochenschrift. Berliner Gesellschaft f. Psychiatrie. 1895. Nr. 41. S. 903.
7) Hoche, Zur Pathologie der bulbärspinalen spastisch-atrophischen Lähmungen. Neurol. Centralblatt. 1897. Nr. 6.
8) Goldscheider u. Flatau, Fortschritte der Medicin. 1897. S. 793.
9) Marinesco und Chantemesse, Fortschritte der Medicin. 1897. S. 793.
10) Luce, Zur Pathologie der Hemiplegien im Gefolge des Keuchhustens. Deutsche Zeitschrift für Nervenheilkunde. 1898.

# XXI.

# Beitrag zur Lehre von der Gehirnsklerose.

Von

**Dr. H. Meine,**

Secundärarzt der psychiatrischen Klinik zu Basel.

(Mit 2 Abbildungen und 1 Schriftprobe.)

Der im Folgenden zu schildernde Fall bot schon zu Lebzeiten als ein Fall von ausgebildeter kindlicher „multipler Sklerose" ein gewisses Interesse dar, welches aber wesentlich erhöht wurde durch den ungewohnten anatomischen Befund.

## A. Krankheitsgeschichte.

Anamnese. Emil K., geboren im November 1879. Seine Eltern, beide starke Alkoholiker, wurden nicht über 40 Jahre alt, der Vater ging an Lungenphthise zu Grunde, woran auch schon seine Eltern gestorben waren. Seine Mutter litt schon vor seiner Geburt an Lebercarcinom und führte einen liederlichen Lebenswandel. Seine 4 Geschwister sollen gesund sein. Den von seiner kranken Mutter schlecht genährten, äusserst vernachlässigten und verwahrlosten Knaben nahm im Alter von $1\frac{1}{2}$ Jahren eine Nachbarsfrau zu sich. Daselbst „bekam er gute Milch, aber „sein schwacher Magen konnte sie nicht vertragen", auch wollte er sie gar nicht nehmen. Als 6jähriger Knabe, also 1885, kam er zu seinen Baseler Pflegeeltern; er war damals kränklich, schwächlich und auffallend klein für sein Alter, konnte nur wenige Worte sprechen und nur „wenig" gehen. Immerhin konnte er den Weg in die Schulen, die 10 Minuten bis $\frac{1}{4}$ Stunde entfernt lagen, zurücklegen, aber sein Gang war und wurde immer mehr wacklig, wie derjenige eines Betrunkenen. Er ging mit 6 Jahren zuerst in die Kleinkinder- und bald darauf in die Primarschule, von wo er aber bald in die Specialklasse für schwachbegabte Kinder versetzt wurde, wo er immer in der untersten Klasse blieb und sehr schlechte Zeugnisse hatte. Er lernte ein wenig lesen und schreiben, letzteres konnte er aber bald nicht mehr wegen seines Zitterns. In seiner Klasse bekam er sofort den Spitznamen „Bajazzo", wie der Pflegevater meint, wegen seines Ganges. Er hatte auffallend schlechte „schwarze" Zähne, die zum grössten Theil bald wieder entfernt werden mussten.

Nur sehr langsame Entwicklung in körperlicher Beziehung, so dass der „zarte Körperbau des 13jährigen nur einem 8jährigen glich".

Trotzdem war er aber immer lebhaft und heiter, machte Spaziergänge mit und spielte gar gern mit den Kindern auf der Gasse; hatte ordentlichen Appetit und regelmässigen Stuhlgang. Er ermüdete rasch beim Gehen, seine Sprache war stets auffallend langsam und nach Angabe der Mutter stets absatzweise, was aber der Vater bestreitet.

An seine Pflegeeltern war er sehr anhänglich, in seinen Spielen mit Kameraden fiel es auf, dass er eigensinnig war, gleich abbrach, wenn andere seinen Willen nicht thun wollten. Gern spielte er mit Bauhölzern und Bleisoldaten, auch bereitete ihm das Klöppeln und Schnitzen von Holzspänen Vergnügen.

Im Winter 1889/90 hatte er einen heftigen Influenzaanfall, nach welchem Schwellung und Schmerzen im rechten Knie auftraten; nach ca. 1 Monate auch Schwellung im linken Knie. Langsame „Heilung" durch Massage mit Jodsalbe. Patient konnte nach 4 Monaten das Bett wieder verlassen und wieder etwas herumgehen.

Nach einer Badecur in Rothenbrunnen, wo er als „rachitisch" behandelt wurde, war er wieder recht munter, aber es wiederholte sich das Leiden noch zwei Frühlinge, jedoch viel leichter und wurde noch zwei Jahre die Rothenbrunner Cur mit warmer Douche auf die Kniee und Bäder angewandt. Nach dieser letzten Cur nahm das Zittern zu und Patient wurde so schwach, dass er kaum noch einige Schritte zu gehen vermochte; „auch zeigte sich eine Abnahme seiner Seh- und Auffassungskraft, so dass man in der Schule gar nichts mehr mit ihm anzufangen wusste. Sehr auffallend wurden nun auch die zitternden Bewegungen in den oberen Extremitäten und im Kopfe. Die Sprache wurde noch mehr abgesetzt. Patient onanirte auch stark und drängte sich in auffälliger Weise an befreundete Mädchen heran, wobei der Pflegevater glaubte, dass sexuelle Vorstellungen eine Rolle spielten.

Im Sommer 1891 plötzlich heftige Schmerzen in den unteren Extremitäten, die ganz plötzlich ohne Grund, blitzartig aufgetreten, dann bald wieder spurlos verschwanden.

Vom 23. December 1892—5. Januar 1893 war er im Kinderspitale zu Basel, woselbst folgender

Status*) aufgenommen wurde: Auffallend kleiner Knabe für sein Alter, Grösse 125 cm. Temperatur afebril. Puls 80, kräftig, regelmässig. Herzgrenzen normal, Herztöne rein.

Lungengrenzen normal, vesiculäres Inspirium, verlängertes Exspirium, keine Dämpfung. Thorax gut gewölbt. Musculatur mässig entwickelt, doch keine Spur von Atrophie. Mässiges Fettpolster. Lebergrenzen normal. Milz nicht vergrössert. Abdomen weich, nirgends druckempfindlich. Urin ohne Eiweiss und Zucker.

Gesichtsausdruck schlaff, müde. Am linken Auge ganz leichte Ptose. Pupillen gleich weit, mittelweit, reagiren auf Licht, Accomodation etwas träge. Am Augenhintergrunde nichts Abnormes wahrnehmbar.

Zunge breit, zittert nicht beim Herausstrecken, keine fibrillären Zuckungen. Im Rachen und laryngoskopisch nichts Besonderes.

*) Herrn Prof. Hagenbach-Burckhardt danke ich bestens für Ueberlassung der Krankengeschichte.

Augenbewegungen sind fast unmöglich zu prüfen, da Pat. fast nicht dazu zu bringen ist, einen Gegenstand längere Zeit zu fixiren, doch scheint kein Nystagmus vorhanden (mehr eine allgemeine Schwäche der Augenmuskeln). Keine Spur von Facialisparese. Kein Verschlucken. Geschmackssinn scheint normal. Keine Farbenblindheit. Gang spastisch-paretisch. Pat. geht meist mit ziemlich gespreizten Beinen schwankend wie ein Betrunkener, setzt meist nach Absetzen des Fusses den Fuss wieder zu einem weiteren Schritte vor. Mit geschlossenen Augen kann Pat. nicht ruhig stehen, schwankt sehr (Romberg), Arme beständig in leicht wackelnder Bewegung, die verstärkt werden, sobald Pat. versucht, einen Gegenstand zu ergreifen (Intentionszittern). Es gelingt ihm nicht, die auseinandergeführten Fingerspitzen beider Zeigefinger zusammenzubringen, er fährt stets neben dem Ziele vorbei. Die rohe Kraft scheint weder in den oberen, noch in den unteren Extremitäten vermindert. Bewegungen hastig, ungeschickt.

Die Sensibilität scheint am ganzen Körper am stärksten in den unteren Extremitäten erhöht zu sein. Bei leichten Berührungen mit Nadelspitze schon heftige reflectorische Contractionen. Nirgends eine anästhetische Zone. Auffallend ist auch die Hyperästhesie des Pat. in der sexuellen Sphäre. Wird Pat. völlig entblösst, so tritt meist sofort eine Erection ein, noch prompter erfolgt dieselbe bei Prüfung des Cremasterreflexes. Reflexe gesteigert, am deutlichsten der Patellarsehnenreflex. Auch Fussclonus vorhanden. Auf Kitzeln der Fusssohlen oder Achselhöhle reagirt Pat. ausserordentlich heftig.

Sprache scandirend, Pat. spricht langsam in silbenweisen Absätzen. Schriftprobe anbei.



Im Charakter zeigt sich der Kranke meist als freundlich und liebenswürdig, etwas mädchenhaft, kann aber wegen geringer Anlässe in heftigen Affect gerathen, der sich in starken Wuthausbrüchen mit Weinen und Schelten äussert. Ist etwas schüchtern, liebt es nicht, wenn man sich beobachtungshalber mit ihm viel beschäftigt, erröthet dann leicht und vermeidet es, einem in die Augen zu sehen, senkt dann den Kopf.

Pat. darf aufstehen, spielt mit den Zimmergenossen; beim Gehen sucht er es einzurichten, dass er von einem Stützpunkte (Tisch, Sessel) leicht zu einem anderen gelangen kann, da er bald in heftiges Schwanken kommt. Appetit ist eher gering. Von Onanie wurde wenig bei Pat. bemerkt. Im Bette pflegt er gern die Schenkel aneinanderzupressen, doch wurde manuelle Masturbation nicht an ihm beobachtet.

Diagnose: Multiple Hirn- und Rückenmarkssklerose.

In der dem Spitalaufenthalt folgenden Zeit scheint nun besonders die Sehstörung zugenommen zu haben, denn es wurden wegen der Amblyopie verschiedene Augenärzte Basels consultirt. Einer derselben schreibt mir aus seinem Befunde, im Jahre 1894 aufgenommen:

„Ausgesprochener horizontaler Nystagmus. Die seiner Umgebung sich im täglichen Verkehr bemerkbar machende Sehstörung veranlasste mich zur ophthalmoskopischen Untersuchung. Der ohne Atropiumydriasis leicht zu untersuchende Kranke zeigte: Klare, brechende Medien, dagegen war eine beiderseitige Atroph. optic. durch Blässe und atrophische Excavation der Papille leicht festzustellen. Die arteriellen Retinalgefässe nicht verengert. Untersuchungen auf Skotome oder Farbenperceptionsanomalien waren noch weniger möglich als eine Sehprüfung."

Im gleichen Jahre sah Herr Prof. Immermann den Knaben und bestätigte die früher gestellte Diagnose.

Ich selbst sah den Kranken zweimal im Jahre 1896. Sofort fiel mir der sehr ausgesprochene Wackeltremor des Körpers, der Glieder, vor Allem auch des Kopfes auf. Dabei bestand beiderseitige Ptose, eine Beschränkung in der Beweglichkeit der Bulbi, besonders beim Blick nach oben. Nystagmus. Die Sprache war eminent scandirend und näselnd. Der Gang, wobei sich Pat. immer mit Hülfe der Hände am Tischrande hinzog, war spastisch-paretisch, und Pat. stiess sich dabei die Spitzen seiner Fusssohlen durch. Die Sehnenphänomene stark erhöht. Keine Sensibilitätsstörungen. — Viele Lachanfälle, keine jauchzenden Inspirationen. Geistig war Pat. recht reducirt, gemüthlich reizbar, empfindlich und zur Weinerlichkeit geneigt.

Der Tod erfolgte am 21. II. 1897 in einem vier Tage andauernden comatösen Zustande, der durch eine unruhige Nacht eingeleitet wurde, in der Pat. zum Bette „hinaushing" und sich nichts mehr beibringen liess.

Die Autopsie musste auf den Schädel beschränkt werden.

## B. Anatomische Beschreibung.

Das Gehirn, welches äusserlich und in seiner Consistenz nichts Besonderes bot, wurde in toto in Müller'scher Flüssigkeit gehärtet und, ohne je mit Alkohol in Berührung zu kommen (Forel's Vorschrift, Archiv für Psychiatrie VII), mit dem Gudden'schen Mikrotom in Frontalschnitte zerlegt und diese mit Carmin gefärbt. Nur das rechte Occipitalhirn und ein Theil der Medulla oblong. wurden nach Celloidineinbettung mit Weigert-Pal behandelt.

Auf den Carminschnitten (cf. Fig. 1) fällt sofort auf, dass die normaliter weissbleibende Marksubstanz sich durch ihre intensive Purpurrothfärbung gegen die mehr hellrothe Rindensubstanz abhebt. Diese abnorme Mark-Färbung ist eine allgemeine, durch alle Abschnitte des Grosshirns sich erstreckende und erweist sich unter dem Mikroskope als eine diffuse Sklerose des ganzen Markkörpers beider Hemisphären. Es handelt sich um eine Schrumpfung des Marks, dessen Stelle durch eingewuchertes, derbes Binde- und Gliagewebe eingenommen wird. Dieses ist — eine allgemeine Eigenschaft aller sklerotischen Gewebe — an zahlreichen Stellen zerfallen und resorbirt, was seinen Ausdruck in der reichlichen Lacunen-

und Vacuolenbildung gefunden hat. Ich sagte, dass die sklerotische Schrumpfung eine allgemeine, den ganzen Markkörper betreffende sei: in der That erstreckt sich dieselbe durch alle Provinzen beider Hemisphären und zeigt nur geringe graduelle Unterschiede, am stärksten ist sie wohl ausgesprochen im Frontalhirn. Sie hält sich an keine Fasersysteme, sondern übergreifend von einem zum andern hat sie den ganzen breiten Markkörper zur Schrumpfung gebracht und vernichtet. An Kernfärbungspräparaten zeigen sämmtliche degenerirte Partien eine enorme Kernvermehrung.

Fig. 1.

R. Frontalhirn.

Roth die abnorme (sklerotische) Substanz. — cm = Sulcus calloso-marginalis.

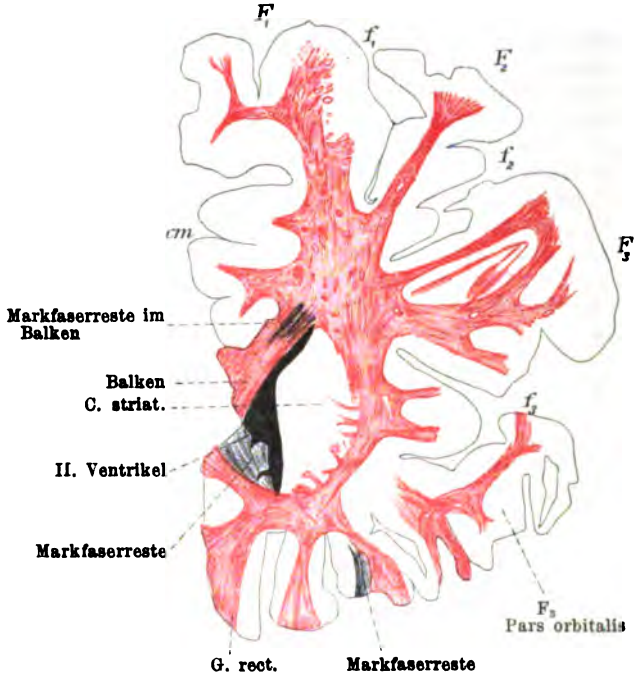


Auch die innere Kapsel, die schon in ungefärbtem Zustande als auffallend schmal imponirte, und der Balken sind fast in ihrer Totalität sklerotisch degenerirt und nur stellenweise ist der Balken von ganz spärlichen Faserresten durchzogen (s. Figur 1). Solche Reste von einzelnen Fasern zeigen sich auch im Frontal- und Occipitalmark, immer sind von solchen Markresten aber nur einzelne kurze Faserverbindungen (Fibrae propriae) übrig geblieben (Fig. 1). Dies zeigt sich am besten an Weigert-Pal-Präparaten, wo statt des normalen, dichten, schwarzen Fasernetzes nur wenige dünne, mehr grau als schwarz erscheinende Fäserchen zu sehen sind.

Der Linsenkern auffallend klein. Im Thalam. optic. alle Laminae medullares, das Vicq' d'Azyr'sche Bündel und die Fornixsäule sklerotisch degenerirt.

Im Kleinhirn zeigen sich beide Brückenarme in Form eines bohnengrossen Plâque degenerirt.

An der Hirnbasis klaffen die Aa. ziemlich stark, in der linken Labyrinthwurzel eine kleine Blutung. Die Pyramiden der Oblongata sind in der Weise degenerirt, dass die Septa verbreitert und viele Fasern untergegangen sind oder ihr Kaliber verschmälert ist; andere Faserindividuen sind dagegen gut erhalten. Medulla und Pons frei von Plâques.

Liegt somit die Hauptstörung im Markkörper der Hemisphären, so ist doch auch die Hirnrinde des Grosshirns nicht intact geblieben. Hier handelt es sich aber nicht um eine diffuse, sondern um herdförmige Veränderungen. Es ist die gesammte Rinde des Grosshirns von massenhaften kleinen und kleinsten, aus Glia bestehenden, sklerotischen Plâques durchsetzt, deren Zahl und Anordnung am besten durch die Fig. 2 veranschaulicht wird. Sie finden sich ganz überwiegend in der Ependymschicht der kleinen Pyramidenzellen, nur vereinzelt in der dritten Schicht, und legen sich mit Vorliebe an die Gefässe an. Im Uebrigen ist die Rinde in Schichtung, Zellformen, Zwischengewebe etc. ziemlich normal. Insbesondere sind auch die Axencylinder der Rinde nicht verdickt, nicht gequollen.

Fig. 2.

Frontalrinde.

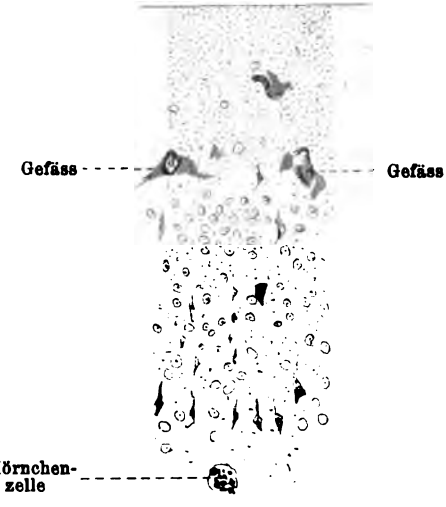


Die rothen Stellen bedeuten kleine sklerotische Plâques in der Hirnrinde.

## C. Kurze epikritische Bemerkungen.

Wie man sieht, handelt es sich hier um einen Fall von „Sklerose", der klinisch in keiner Weise von dem gewohnten Bilde der multiplen Sklerose, wie es Charcot gezeichnet hat, abwich. Unzweifelhaft bestand aber auch eine gewisse klinische Aehnlichkeit mit den von C. Westphal und von Strümpell in seiner neuesten Arbeit (diese Zeitschrift, XII. Bd. 2. Heft) beschriebenen Fällen von Pseudosklerose, vor Allem in den „Reizsymptomen". Was ihn aber von jenen Fällen unterscheidet, ist das gleichzeitige Bestehen von „Ausfalls-", von ausgesprochenen Lähmungserscheinungen. Dahin gehören die Störungen in den Augenmuskeln, vor Allem aber die Amblyopie und die (augenärztlich) nachgewiesene Sehnervenatrophie. Schon C. Westphal hob hervor, dass die Sehnervenatrophie ein differentiell-diagnostisch wichtiges Zeichen

sei. In seiner Arbeit: „Nachtrag zu dem Aufsatze: Ueber eine dem Bilde der cerebrospinalen grauen Degeneration ähnliche Erkrankung" sagt er (ges. Abh. II, S. 522): „Vor Allem werden wir für jetzt eine Aufgabe darin erblicken müssen, den Versuch zu machen, die differentielle Diagnose zwischen den Fällen wirklicher Degeneration und der beschriebenen Pseudodegeneration so weit als möglich festzustellen. Ein sicheres Unterscheidungsmerkmal dürfte eine gleichzeitige Atrophie des N. opticus sein; in einem Falle, in welchem diese gleichzeitig mit dem sonstigen Symptomencomplexe einer multiplen Degeneration vorhanden ist, dürfte die Diagnose einer wirklichen Degeneration des Centralnervensystems nicht zweifelhaft sein; ihr Fehlen beweist weder für das Eine noch für das Andere." Dies scheint nach unserem Falle nun auch für die diffuse Sklerose zu gelten.

Denn, war unser Fall klinisch nicht von dem vielbeschriebenen Bilde der multiplen Sklerose verschieden, so bestand er anatomisch dagegen nicht (überwiegend nicht) in Plâques, sondern trat diffus an einem sehr ungewohnten Orte auf.

Bisher war der Begriff der „diffusen Sklerose" ein recht unklarer, eigentlich nur durch die Palpation gewonnener; und ich glaube sagen zu dürfen, dass der Fortschritt unserer Kenntnisse, den m. E. diese Arbeit bedeutet, darin beruht, dass dieser etwas unsichere Begriff hier einmal klar und deutlich durch einen anatomischen Befund begründet ist; ferner in der Erkenntniss, dass neben dieser diffusen, die Fasersysteme des Gehirns ergreifenden Sklerose eine kleinplâqueförmige in der grauen Rinde auftreten kann, während der Hirnstamm verschont bleibt, der in den Fällen von „multipler Sklerose" ja sonst gerade im Vordergrunde steht.

Und nun noch ein Wort zur Technik!

Auch ich habe, als ich die anatomische Untersuchung des makroskopisch nicht die geringste Abweichung zeigenden Gehirns an Weigert-Schnitten aus der Brücke und Medulla begann und nichts Besonderes entdeckte, sofort an die Fälle von Westphal'scher Pseudosklerose gedacht, zumal auch die Carminschnitte von Celloidinstücken nichts Besonderes aufwiesen. Ja! es zeigten solcher Art angefertigte Schnitte aus der Grosshirnrinde nicht einmal etwas Charakteristisches! Dagegen wurde die ganze Sache sofort in ein anderes Licht gerückt und der Kern der ganzen Störung entdeckt, als ich Frontalschnitte mit dem grossen Gudden'schen Mikrotome unter Wasser anfertigte und färbte. Es ist also die gute alte Carmin- und Gudden'sche Methode, deren Lob ich singen möchte gegenüber der heutzutage so beliebten Art, nur kleine Gehirnstücke nach Celloidineinbettung zu untersuchen!

Auch C. Westphal sagt (a. a. O.) S. 516: Eine mikroskopische Untersuchung der Marksubstanz hatte ich unterlassen, weil mir aus früheren Untersuchungen bekannt war, dass bei ähnlicher Beschaffenheit derselben mikroskopische Veränderungen sich nicht nachweisen lassen, und ich von dem negativen Ergebnisse subjectiv überzeugt war; damit soll indess nicht geleugnet werden, dass es besser dennoch geschehen wäre.

In klinischer Hinsicht schien mir besonders interessant das Verhalten des Knaben in sexueller Beziehung.

Nach meiner Literaturkenntniss ist dies bei kindlicher Sklerose noch niemals beschrieben.

Zum Schlusse erkläre ich ausdrücklich, dass ich absichtlich davon absehe eine Theorie des Falles oder Hypothese seiner Entstehung zu versuchen. Ich stimme vielmehr vollkommen mit Strümpell darin überein, dass auf diesem schwierigen Gebiete erst ein weiteres „Sammeln von Thatsachen" nothhut.

---

## Figurenerklärung.

Fig. 1 stellt in natürl. Grösse einen Frontalschnitt aus dem rechten Frontalhirn dar. Die sklerotisch geschrumpfte Marksubstanz roth. cm = Sulc. callosomargin. C. striat. = Corp. striatum. G. rect. = Gyrus rectus. $F_1$, $F_2$, $F_3$ = 1., 2., 3. Frontalwindung. $f_1$ und $f_2$ = Sulci frontales.

Fig. 2. 100fach vergrösserter Schnitt aus der rechten Frontalrinde; die sklerotischen Plâques roth.

## Literatur.

1) s. Centralblatt für allgemeine Pathologie und pathologische Anatomie von Ziegler und v. Kahlden. VIII. Bd. Nr. 15.16: Emil Redlich, Neuere Arbeiten über die Aetiologie und Pathologie der multiplen Sklerose, zusammenfassendes Referat.

2) Fürstner, Ueber multiple Sklerose und Paralysis agitans. Archiv für Psychiatrie. XXX. Bd. S. 1.

# XXII.

(Aus dem Laboratorium des Herrn Prof. H. OPPENHEIM in Berlin.)

## Ueber einen in ätiologischer Beziehung unklaren Fall von Polyneuritis chronica mit spinalen Veränderungen.

Von

**Dr. S. Winkler.**

(Mit Tafel XI. XII.)

Im letzten Jahrzehnt ist zwar eine ziemlich grosse Zahl von Fällen beschrieben worden, in denen die Polyneuritis sich mit Veränderungen im Rückenmark verband. Immerhin dürfte es von Interesse sein von einem ähnlichen Falle Notiz zu nehmen, dessen klinische Beobachtung Herrn Dr. Cöster in Wiesbaden zu danken ist, während ich die pathologische Untersuchung übernommen habe. Der Fall zeigt, soweit ich die Literatur übersehe, die stärkste Alteration des centralen neben der des peripheren Nervensystems, ausserdem in Bezug auf die Aetiologie eine jeden sicheren Anhalt ausschliessende Vielseitigkeit.

### Krankengeschichte.

W. Ramspott, 16 Jahre alt, stammt von gesunden Eltern, die beide noch leben. Ebenso sind seine Geschwister gesund. Nervenkrankheiten sind in der Familie nicht vorgekommen, auch ist der Patient bis zum Jahre 1894 immer gesund gewesen. Im November 1894 erkrankte eine Schwester des R. an Diphtherie, die anderen gesunden Kinder, auch der Patient, bekamen eine prophylaktische Heilseruminjection (nach Aussage der Mutter sei ihm ein ganzes Gläschen eingespritzt worden, während die anderen vier Kinder zusammen ein Gläschen bekommen hätten). Krank sei der Junge nicht gewesen, als er die Heilseruminjection erhielt, es auch nicht in den darauf folgenden Tagen geworden. Einige Wochen später habe er geschwollene Beine bekommen, der Arzt habe eine Nierenerkrankung festgestellt. er habe einige Wochen liegen müssen, sei dann wieder aufgestanden und seinen Geschäften nachgegangen.

Seit dem Sommer 1895, etwa seit Juli 1895 — die Mutter weiss den Zeitpunkt nicht mehr genau anzugeben — habe man an ihm gemerkt, dass er schlecht gehe, er sei wacklig gegangen, leicht müde geworden, habe sich

oft hinsetzen oder legen müssen; der Arzt habe ihn mit Franzbranntwein einreiben lassen. Der Zustand habe sich aber immer weiter verschlimmert, so dass er fast gar nicht mehr habe gehen können, und am 2. März 1896 sei er in das Krankenhaus aufgenommen worden, um aus diesem am 9. April 1896 in noch schlechterem Zustande, als er aufgenommen sei, entlassen zu werden.

Damals müsse er schon Störungen im Urinlassen gehabt haben, denn seine Hemden seien immer nass gewesen und hätten stark gerochen.

Status praesens am 21. Mai 1896.

Patient liegt im Bett, das er gar nicht mehr verlassen kann, da seine Beine ganz gelähmt seien. Er höre sehr schlecht, verschlucke sich auch hier und da. Der Urin ginge schlecht, er werde katheterisirt. Patient hat einen starren Gesichtsausdruck, spricht mit stark nasalem Timbre, hört sehr schlecht, giebt aber auf laut ausgesprochene Fragen richtige verständige Antworten, so dass aus dem Examen klar und deutlich hervorgeht, dass sein Sensorium vollständig frei ist.

Er klagt über Kopfschmerzen, Schwindel, Brechen täglich nach dem Essen, Mittags und Abends. Nach eigner Angabe hat er täglich in dem Geschäfte, in dem er war, 5 Wassergläser Wein zu trinken bekommen (also $1^1/_2$ Liter); auch jetzt trinkt er noch täglich 2 Fläschchen Bier (1 Liter) und 2 Gläser Wein.

Patient ist ein magerer, blasser junger Mann, in einer seinem Alter entsprechenden Grösse. Bei der Percussion des Schädels giebt er jedes Mal an, an einer bestimmten Stelle des Hinterhauptes links Schmerz zu empfinden, jedoch giebt er an, denselben Schmerz zu empfinden bei einfachem Druck auf die Haut dieser Gegend. Es stellt sich heraus, dass die betreffenden Druckschmerzpunkte, die auch im Nacken vorhanden sind, dem Verlauf der N. occipital. maj. entsprechen.

An den übrigen Stellen des Schädels, namentlich an der Stirn, wo er über Schmerzen klagt, ruft die Percussion keine Schmerzen hervor.

Er kann die Stirn auf beiden Seiten nicht runzeln, kann beide Augen nicht völlig schliessen, das rechte jedoch etwas besser als das linke. Gesicht ohne jeden Ausdruck, Falten fast ganz verstrichen. Bei Aufforderung zum Lachen verzieht sich etwas der rechte Mundwinkel, während der linke unbeweglich bleibt, ebenso bei der Aufforderung die Zähne zu fletschen. Pfeifen kann er nicht, die Luft kommt dabei zu beiden Seiten heraus. Die Zunge wird gerade herausgestreckt, und bewegt er sie mit Leichtigkeit nach beiden Seiten, sie zittert nicht. Beiderseitige Lähmung des Gaumensegels, die Uvula hebt sich noch etwas bei der Phonation.

Die Sprache ist schwerfällig und näselnd. Die Pupillen reagiren beide deutlich, die rechte ist etwas weiter wie die linke. Die Augenbewegungen sind vollständig frei.

Patient liest die vorgehaltene Zeitung mit jedem Auge einzeln, behauptet aber, dass er mit dem linken Auge viel besser sehen könne, als mit dem rechten. Die später angestellte ophthalmoskopische Untersuchung ergiebt beiderseitige leichte Neuritis optica (siehe anatom. Bef.).

Patient hört auf dem linken Ohr so gut wie gar nicht, auf dem rechten nur bei lautem Rufen. Die Knochenleitung ist vollständig aufgehoben (ein

Ohrleiden hat er nie gehabt). Bei Prüfung der Sensibilität giebt er an, rechts deutlicher zu empfinden als links.

Er kann den Kopf gut beugen und strecken, ebenso nach rechts und nach links drehen, nur klagt er, wenn er den Kopf nach links dreht, über Schmerzen im Nacken und linken Arm.

Patient kann sich gut in die Höhe richten, auch gut den Rumpf nach rechts und links drehen. Die Untersuchung des Herzens und der Lunge ergiebt normale Verhältnisse, namentlich ist auch der Typus der Athmung der normale costo-abdominale, die Bewegungen des Zwerchfells sind deutlich wahrzunehmen. Auch die Untersuchung der Unterleibsorgane ergiebt normale Verhältnisse, nur ist die Blase deutlich gefüllt. Der Fundus steht zwei Querfinger breit unter dem Nabel. Drückt man auf die Blase, so fliesst Urin ab, der Urin ist sehr trübe.

Pat. kann alle Bewegungen mit den Armen richtig ausführen. Die Kraft derselben ist eine sehr gute, ebenso ist die Sensibilität derselben intact wie auch am Rumpfe. Die Reflexe sind die normalen. Die Beine liegen gestreckt, beide in den Hüftgelenken nach innen rotirt, so dass sich die Kniee berühren. Die Füsse liegen kreuzweise übereinander, beide in Plantarflexion.

Das rechte Bein kann Pat. gar nicht mehr bewegen, das linke kann er in Hüfte und Knie noch etwas beugen und wieder strecken. Füsse und Zehen kann er gar nicht mehr bewegen.

Abdominalreflex ist noch vorhanden, Plantar-, Cremaster- und Patellarreflex auf beiden Seiten vollständig erloschen. Die Prüfung der Sensibilität ergiebt deutliche Herabsetzung derselben gegen alle Empfindungsqualitäten an der Haut beider Unterschenkel, dabei jedoch am rechten Unterschenkel neben einer deutlichen Hypästhesie auch Hyperästhesie und Hyperalgesie, an der Haut der Oberschenkel keine wesentliche Störung des Gefühlssinns, eher eine auf beiden Seiten gesteigerte Empfindlichkeit. Die beiden Unterschenkel fühlten sich kalt an, bei einer späteren Untersuchung der eine kalt, der andere warm. Es ist auf beiden Seiten eine beträchtliche Druckschmerzhaftigkeit der Nerven und Muskeln an den unteren Extremitäten, besonders aber auf der rechten Seite, vorhanden.

Die mit einem Reiniger'schen Apparate mit absolutem Galvanometer vorgenommene elektrische Untersuchung ergab Folgendes:

Leitungswiderstand an verschiedenen Stellen.

Anode Sternum 50 qcm } 14 El.
Kathode 10 qcm }

| | rechts | | links |
|---|---|---|---|
| Gesicht . . | 0,4 M.-Amp. | . . | 0,5 M.-Amp. |
| Arm . . . | 0,3 „ | . . | 0,3 „ |
| Oberschenkel | 0,4 „ | . . | 0,3 „ |
| Kniekehle . | 0,5 „ | . . | 0,4 „ |

Auftreten der ersten Zuckung bei Rollenabstand

| | rechts | | links |
|---|---|---|---|
| Ulnaris . . | 90 | . . . . . | 90 |
| Medianus . | 90 | . . . . . | 90 |
| Facialis . | 70 | . . . . . | 60 |

| | rechts | links |
|---|---|---|
| Cruralis | 60 | 70 |
| Peroneus | 0 | 0 |
| Tibialis posticus | 0 | 0 |

Auftreten der ersten KASZ bei:

| | rechts | links |
|---|---|---|
| Ulnaris | 2 M.-Amp. | $1\frac{1}{2}$ M.-Amp. |
| Medianus | 2 „ | $1\frac{3}{4}$ „ |
| Facialis | 5 „ | 6 „ |
| Cruralis | 9 „ | 5 „ |
| Peroneus | 0 „ | 0 „ |
| Tib. post. | 0 „ | 0 „ |

Dabei EaR in den Gesichtsmuskeln bei 1—$1\frac{1}{2}$ M.-Amp., EaR in den von Cruralis, Peroneus und Tib. post. innervirten Muskeln bei 5—8—10—20 M.-Amp.

Acusticus:

| links | | | rechts | | | |
|---|---|---|---|---|---|---|
| $\frac{1}{10}$ M.-Amp. | KAS | Musik, | $\frac{6}{10}$ M.-Amp. | KAS | Musik, |
| $\frac{1}{2}$ M.-Amp. | „ | Pfeifen, | 1 M.-Amp. | An | Musik. |
| $\frac{1}{2}$ M.-Amp. | An | Musik. | | | |

Bei dieser Untersuchung war also die Erregbarkeit auch in den beiden Peronei schon erloschen. —

Wenn man nun den Verlauf der ganzen Erkrankung in kurzen Zügen zusammenfassen will, so hat der Pat. im November 1894 eine prophylaktische Heilseruminjection erhalten, einige Wochen später ist in Folge der Wahrnehmung von Oedemen an den Beinen und Scrotum eine Nephritis constatirt; diese ist nach mehreren Wochen Krankenlager angeblich geheilt. Pat. ist wieder seinem Geschäfte nachgegangen. Mehrere Monate später, etwa im Juli 1895, hat man bemerkt, dass er schlecht und wacklig gehe, leicht ermüde. Dieser Zustand hat sich immer mehr verschlimmert, so dass Pat. am 2. März 1896 in ein Krankenhaus aufgenommen wurde. Hier wurde eine Parese der unteren Extremitäten constatirt, die sich immer weiter verschlimmerte, am 10. März eine Lähmung des rechten Facialis.

Hier sind auch die Zeichen einer Blasenlähmung zuerst aufgetreten, wie aus den Aussagen der Mutter und des Arztes, der ihn nach der Entlassung in die Behandlung bekam, hervorgeht. Am 4. April wurde er aus dem Krankenhause entlassen und am 21. Mai der oben aufgenommene Zustand constatirt, also im Wesentlichen:

1. Lähmung beider Faciales mit den Zeichen der peripheren Lähmung.
2. Taubheit auf beiden Ohren mit dem Zeichen der galvanischen Hyperästhesie.
3. Leichte Affection des linken sensiblen Trigeminus.
4. Leichte beiderseitige Neuritis optica.
5. Fast vollständige Lähmung beider unteren Extremitäten mit dem Zeichen der peripheren Lähmung und Störung der Sensibilität, beträchtliche Druckschmerzhaftigkeit der Nerven und Muskeln.
6. Parese der Blase mit Blasenkatarrh.

Temperaturerhöhungen waren nicht vorhanden. Urin ist bisher frei von Eiweiss und Zucker gewesen.

Diagnose. In Anbetracht dieses Befundes wurde die Diagnose auf multiple Neuritis und wegen der später hinzugetretenen Blasenstörung auf eine complicirende Myelitis lumbalis gestellt (s. anat. Bef.).

Verlauf. Der weitere Verlauf der Erkrankung seit dem 21. Mai gestaltete sich nun so, dass bei der im Krankenhaus eingeschlagenen Behandlung (vollständige Entziehung des Alkohols, Anwendung von Bädern, Elektricität, Diät) sich das Befinden des Kranken in erfreulicher Weise besserte.

Der Blasenkatarrh wurde beseitigt, Pat. konnte wieder von selbst seine Blase entleeren, Katheter war nicht mehr nöthig, die Facialislähmung besserte sich, Pat. hörte und sprach besser, das Erbrechen hörte auf, die Druckempfindlichkeit der Nerven und Muskeln wurde geringer, kurz und gut, es war eine zweifellose Besserung des ganzen Befindens zu constatiren.

Diese Besserung dauerte jedoch leider nur wenige Wochen. Unter Fiebererscheinungen trat eine Verschlimmerung der Erkrankung ein, es bildete sich ein tropho-neurotisches Ulcus corneae links heraus, es trat von Neuem Incontinentia urinae, später auch alvi, Decubitus und am 27. September 1896 der Tod ein. Derselbe erfolgte unter pyämischen Erscheinungen.

Section am 28./9. 1896.

Abgemagerte Leiche — trockene Haut, Bulbi eingesunken, Pupillen mittelweit. Am unteren Rande des linken Nasenflügels ein bohnengrosser Defect.

Oedem der Unterschenkel, Decubitus am Kreuzbein. Spärliches Fettpolster. Schwache Musculatur, Bauchfellüberzug grauweiss, feucht-glänzend.

Lungen und Herz nichts Besonderes. Milz vergrössert durch Vermehrung der Pulpa. Kein Amyloid.

Nieren. Kapsel der linken sehr fettarm, lässt sich leicht abziehen, Organ im Ganzen etwas vergrössert, im Allgemeinen glatt, von normaler Consistenz, gleichmässig und blass, graugelbe und trübe Farbe. Gefässe sehr spärlich und zart. Auf dem Durchschnitt bietet die wesentlich verbreiterte Rinde ein auf der Oberfläche schon erkennbares, undurchsichtig trübes, graugelbes Colorit, in dem die Glomeruli als rothe Punkte deutlich hervortreten. Die Marksubstanz ist wesentlich dunkler geändert, ebenfalls von nur sehr geringer Transparenz.

Bacterienhäute sind nicht zu finden. Nierenbecken erweitert, ziemlich stark injicirt, jedoch durchaus glänzend. Die rechte Niere durch derbe Schwarten mit der Leber und dem Colon transversum verwachsen, Kapsel bedeutend verdickt, derb. In ihr mehrfache bis erbsengrosse Abscesse, die zum grossen Theile beim Abziehen eröffnet werden und in das Nierenparenchym übergreifen. Auch noch mehrere kleine uneröffnete Abscesse sind nach Entfernung der fibrösen Kapsel auf der Nierenfläche sichtbar. Niere selbst stark vergrössert, von ungleichmässiger Consistenz und fleckigem Aussehen. Das Letztere kommt dadurch zu Stande, dass in der graugelblichen, der anderen Niere völlig gleichen Grundfarbe sich hochrothe, stark injicirte Stellen finden.

Auch am Durchschnitt zeigen sich im Rindenparenchym noch mehrere kleine Abscesse, jedoch keine in der Marksubstanz. Nierenleiter stark geweitet — trüber, eitriger Urin.

Blase eitriger Urin, Schleimhaut gewulstet, missfarbig, starke Trabekelentwicklung.

Mastdarm nichts Besonderes.

Leber vergrössert, braunroth, Muskatnusszeichnung.

Magen und Darm normal, Schleimhäute blass.

Kopfhöhle:

Kopfschwarte anämisch, Schädel sehr dünn, Dura blutet wenig, Längsblutleiter mit einem weissen Thrombus gefüllt. Dura nirgends verwachsen, Innenfläche blass, von feuchtem Glanz. Pachion. Granulationen stark; reichliche Cerebrospinalflüssigkeit; Pia ödematös, auf dem Stirnlappen trübe, lässt sich überall abziehen ohne Substanzverlust.

Windungen des Grosshirns normal, Gefässe an der Basis zart, wenig gefüllt, der linke N. opticus entschieden etwas glatter als der rechte, sowie etwas grau gefärbt. Grössere Differenz nicht zu erkennen. Beide Seitenventrikel etwas erweitert, wenig klare Flüssigkeit. Auf den gut feuchten Hemisphären nur sehr spärlich abspülbare Blutpunkte. Gefässe glatt, blass.

Am Boden des 4. Ventrikels, etwa den linken Quadranten einnehmend, befindet sich ein erbsengrosser, mit ziemlich gelber, zäher Flüssigkeit gefüllter Herd, in dessen unmittelbarer Umgebung das Parenchym keinerlei makroskopische Veränderungen zeigt. Die Wandungen dieser kleinen Höhle sind uneben.

Rückenmark:

Harte Haut zeigt im oberen Theil nichts Bemerkenswerthes. Etwa in der Mitte des 5.—6. Brustwirbels macht sich eine starke Gefässinjection geltend, die nach dem Lendentheil zu an Intensität zunimmt und bis zum Conus terminalis hin sich geltend macht. Auf dieser ganzen Strecke ermangelt die Oberfläche des normalen Glanzes und erscheint die Dura dicker als im oberen Abschnitt. Arachnoidea zart.

Rückenmark selbst im Hals- und Brusttheil durchaus normal. Zeichnung symmetrisch. Weder an den Seiten- noch Hintersträngen ist pathologische Färbung zu bemerken (siehe jedoch mikroskopischen Befund).

Etwas oberhalb der Lendenanschwellung beginnt die blassgrau weisse Farbe einer mehr röthlichen Platz zu machen. Sehr bald wird die Farbe rothblau und verwaschen dunkelroth.

Die Consistenz dieser dunkelsten, die ganze Lendenanschwellung umfassenden Partie ist weich, gallertig. In diese zerfliessliche Masse ragt zapfenförmig das Ende des der Erweichung noch nicht anheimgefallenen Rückenmarks hinein. Die Nervenwurzeln dieser Gegend erscheinen atrophisch. (Vergleiche mikroskopischen Befund.) Querschnitte werden nicht gemacht.

---

Mikroskopische Untersuchung der Nieren ergab interstitielle Hyperplasie und herdförmige Rundzelleninfiltration. Ueber der ganzen Rinde ausgebreitet Coagulationsnekrose, nur ganz vereinzelte albuminöse oder fettige Trübung und Zerfall der Epithelien.

Mikroskopische Untersuchung des Centralnervensystems.

Der Verfasser erhielt zur mikroskopischen Untersuchung das Gehirn, das Rückenmark, von Hirnnerven die Faciales und Optici, von spinalen Nerven die Ischiadici, die Crurales, die Poplitei, die Plex. brachiales. Das ganze Nervensystem war in Müller'scher Flüssigkeit conservirt, so dass ich mich auf die Methoden beschränken musste, die sich für solche Präparate eignen: die Weigert'sche, die Wolters'sche, die Carmin- (Carmin-Alaun-Hämatoxylin), die Kultschitzky-Färbung, die Marchi'sche Methode.

Rückenmark. Das Rückenmark zeigte in seinem sacralen Theil das mediale Gebiet der H-S. stark entartet, das laterale sowie alles übrige normal (Färbung Wolters). In den Meningen beträchtliche Ansammlung von Exsudatmassen.

Das Lendenmark mit der Marchi-Methode untersucht zeigt eine beträchtliche Degeneration der Hinterstränge (Fig. IIb Taf. XI. XII), ausserdem reihenweise angeordnete Körnchen im Verlauf der vorderen Wurzeln (Fig. IIIa Taf. XI. XII).

Starke meningeale Auflagerungen im Bereich der Austrittsstellen der hinteren und vorderen Wurzeln (Fig. IIa Taf. XI. XII). Die Veränderungen der vorderen Wurzeln lassen sich mit Hülfe der Marchi-Methode durch das ganze Vorderhorn verfolgen (Fig. IIIa Taf. XI. XII).

Mit den anderen Färbemethoden ist nur die Hinterstrangerkrankung deutlich, sowie die frischen meningealen Exsudationen vorn und hinten.

In der Lendenanschwellung ist die Hinterstrangerkrankung älteren Datums, sie ist eine diffuse, auch bei Anwendung anderer Färbemethoden hervortretende Degeneration. In dem oberen Theil des Brustmarks sieht man mit Hülfe der Marchi'schen Färbung die Goll'schen Stränge stärker degenerirt. Die Präparate zeigen das Bild der flaschenförmigen Degeneration. Carmin- und Kultschitzky-Färbung lassen intensive Degeneration der Goll'schen Stränge, mässige in der Gegend der Kleinhirnseitenstränge und der Gowers'schen Stränge erkennen. Im mittleren Brustmark ergiebt die Marchi-Färbung deutliche Entartung der Hinterstränge und hinteren Wurzeln. Der Process lässt sich entlang den hinteren Wurzeln bis in die Clarke'schen Säulen verfolgen. Keine Entartung in den Seitensträngen. Andere Färbungsmethoden ergaben, dass die Entartung der Goll'schen Stränge eine fast totale ist, so dass man nur noch wenige markhaltige Fasern sieht. Die Meningealaffection hält sich im Brustmark in mässigen Grenzen. Vordere graue Substanz überall normal.

Im Halsmark fand sich dieselbe Veränderung der Goll'schen Stränge, wie im oberen Brustmark. In den hinteren Wurzeln (Marchi) schwarze Körnchen, die in die graue Substanz eindringen (Fig. Ia Taf. XI. XII).

Carmin: Intensive Degeneration der Goll'schen, mässige der Burdach'schen Stränge.

Alaun-Hämatoxylin: Zahlreiche Eiterkörperchen der Arachnoidea, ganz besonders in der Umgebung der hinteren und vorderen Wurzeln. Der Process macht einen frischen Eindruck. Auch zwischen die Wurzeln selbst dringen die zelligen Infiltrate. Auch die inneren Schichten der Dura mater sind noch theilweise von denselben durchsetzt.

Die weichen Rückenmarkshäute sind dabei kaum merklich verdickt. Nur an wenigen Stellen sieht man den Process direct von den Meningen aufs Rückenmark übergreifen, so an einer Stelle des Vorderstranges. Wie ein Präparat (Marchi) an einer tieferen Stelle zeigt, findet sich auch in der

Gegend der Kleinhirnseitenstränge eine sichere pathologische Ansammlung von schwarzen Körnchen.

Im obersten Halsmark nur Hinterstrangdegeneration.

Medulla oblongata.

In der Höhe der Pyramidenkreuzung dasselbe Bild wie im Halsmark, Meningitis deutlich. In dieser Höhe sieht man auch bei anderen Färbungsmethoden im Burdach'schen Strange einen schmalen Streifen der Entartung. In der Höhe der Hinterstrangskerne bleibt die Entartung der Hinterstränge deutlich, ausserdem jetzt doppelseitige Degeneration der spinalen Trigeminuswurzeln und zwar eine intensive.

Auch hier noch deutlich frische Meningitis, aber von geringer Intensität.

Nachdem sich der 4. Ventrikel geöffnet hat, sieht man am Boden desselben eine auch das Ependym durchdringende Eiterauflagerung. Im Uebrigen alles normal bis auf die Trigeminuswurzeln. Höher oben verliert sich die Meningitis fast völlig. Im Uebrigen dasselbe Bild. Nur an der Austrittsstelle der Vagus sieht man eine stärkere Exsudatansammlung.

Grosshirnrinde.

Es sind Stücke der motorischen Zone mit der Marchi-Methode untersucht worden. An der Grenze zwischen Rinde und weisser Substanz sieht man strahlenförmig angeordnete schwarze Körnchen. Diese Strahlen ragen tief in die Rinde hinein (siehe Fig. IV Taf. XI. XII). Sonst keine Veränderungen.

Von Hirnnerven ist zunächst der Opticus untersucht worden.

Das Chiasma zeigt nirgends eine Spur von Erkrankung. Dagegen zeigen die Optici selbst mit Marchi haufenartige Ansammlung von schwarzen Körnchen an vielen Stellen. An den Papillen ist an einzelnen Stellen Verbreiterung der Septen, wenn auch keine erhebliche, zu constatiren. Auch ist ein Theil der Nervenfasern atrophirt.

Facialis.

Untersuchung vermittelst Markscheiden-Carmin und Alaun-Hämatoxylin-Färbung ergiebt hochgradigen Schwund von Nervenfasern. Einzelne Bündel fast vollkommen leer. An der Stelle der Nervenfasern fibrilläres, mässig kernhaltiges Bindegewebe. Gefässe etwas verdickt, keine Blutungen, keine besonderen Entzündungserscheinungen.

Auch die interfasciculären Septen verbreitert.

Periphere Nerven.

Dieselben, wenn auch nicht ganz so hochgradigen Degenerationserscheinungen finden sich an allen untersuchten Nerven der unteren Extremitäten. Es finden sich hier neben ziemlich normalen Nervenfaserbündeln solche, in denen der grösste Theil der Nervenfasern zu Grunde gegangen war.

Auch hier nirgends Anzeichen einer frischen Entzündung. An einzelnen Durchschnitten wird ein grösserer Kernreichthum durch die durch bindegewebige Schrumpfung bedingte Verkleinerung der Nervenbündel vorgetäuscht.

An den peripheren Nerven der oberen Extremitäten normale Verhältnisse.

Fassen wir also noch einmal kurz die Ergebnisse der mikroskopischen Untersuchung zusammen:

1. Ausgedehnter, alter Degenerationsprocess in den peripheren Nerven der unteren Extremität und im peripheren Facialis.

2. Alter Process in den Goll'schen Strängen, frischer in den Burdach'schen Strängen, Kleinhirnseitenstrangbahn, vorderen und hinteren Wurzeln des Rückenmarks.

3. Eitrige Meningitis spinalis, am stärksten im Lendenmark, von da aufsteigend und an Intensität abnehmend und die Medulla oblong. noch in sich fassend.

4. Degeneration der beiderseitigen spinalen Trigeminuswurzeln.

5. Degeneration der intracorticalen Markstrahlen in der Rinde der motorischen Region.

Wie aus dem oben beschriebenen Krankheitsbilde und der angeschlossenen anatomischen Untersuchung hervorgeht, bietet der Fall in seiner Beurtheilung grosse Schwierigkeiten. Wenn wir die streitigen Punkte zunächst einmal kurz zusammenfassen wollen, so ergiebt sich folgende Fragenstellung:

1. Welches ist die Aetiologie der Erkrankung?
2. Wie erklären sich die Rückenmarkveränderungen und zwar:

a) Sind sie als ein von der Peripherie aufsteigender Process zu erklären, oder sind sie unabhängig von der peripheren Erkrankung?

b) In welchem Verhältniss stehen sie zu der ausgiebigen Spinalmeningitis und zu einander?

3. Welcher Art ist die Meningitis?
4. Was bedeuten die Veränderungen an der Hirnrinde?

Was zunächst die Frage nach der Aetiologie des Falles anlangt, so ist dieselbe schwer zu beantworten.

Patient erkrankte einige Wochen nach einer prophylaktischen Heilseruminjection an einer Nierenerkrankung; diese ist erst erkannt, nachdem Oedeme an den Beinen und am Scrotum bemerkt wurden, hat also wahrscheinlich einige Zeit bestanden.

Die bisherigen Erfahrungen auf dem Gebiete der Heilserumtherapie berechtigen uns nicht in diesem Falle dem Serum die Schuld zuzuschieben, wenn auch die Möglichkeit der Nierenerkrankung in Folge der Injection immerhin in Betracht zu ziehen ist. Näher liegt schon die Annahme einer nicht manifest gewordenen Diphtherieinfection. In beiden Fällen ist aber die Möglichkeit einer toxischen multiplen Neuritis auf derselben Basis nicht von der Hand zu weisen, um so weniger, als die Nierenerkrankung nicht geheilt war, wie man angenommen hatte, sondern immer weiter bestanden hat.

Nun hat der junge Mann schon in einem Alter von 15 Jahren täglich 5 Wassergläser voll Wein getrunken, also 1½ Liter, gewiss

zu viel für einen so jungen Menschen. Da er nun aber auch, als er erkrankt war, immer weiter Wein getrunken hat, so hat dieser Umstand gewiss ganz wesentlich dazu beigetragen, sowohl seine Nierenerkrankung als seine multiple Neuritis zu verschlimmern, wenn er dieselben nicht gar hervorgerufen hat.

Aus dem Umstand, dass er während seines Krankenlagers im elterlichen Hause, wo er immer noch Bier und Wein täglich zu sich nahm, mehrere Male täglich erbrochen hat und dass das Erbrechen sofort aufhörte, als ihm im Krankenhaus der Alkohol ganz entzogen wurde, überhaupt hier sein Zustand sich bald in auffallender Weise besserte, lässt sich auch schliessen, dass der Alkohol im vorliegenden Falle zur Erklärung der Entstehung und des Fortschreitens der Erkrankung mit herangezogen werden muss.

Ich glaube nicht fehl zu gehen, wenn ich aus der Schwere der ganzen Erkrankung und ihrem bösartigen Verlauf eine combinirte Schädigung des Organismus durch oben genannte Noxen folgere. Indem ich nun zur zweiten Frage übergehe, wie die Rückenmarksaffection zu erklären ist, gebe ich zu gleicher Zeit einen kurzen Ueberblick über die mir vorliegende Literatur.

Schon im Jahre 1871 fand Oertel[1]) in einem Falle von diphtherischer Lähmung ausgesprochene myelitische Veränderungen im Rückenmark, ähnliche Gaucher[2]) im Jahre 1881 und später Shimamura[3]). In einem Falle Paul Meyer's[4]) (diphtherische Lähmung) fanden sich in den Vorderhörnern veränderte Ganglienzellen, denen er selbst aber geringe Bedeutung beimass und deren Zusammenhang mit der diphtherischen Lähmung er leugnete. Aehnliche Veränderungen wie Meyer fand Oppenheim[5]) in einem Falle von Bleilähmung (Armuth an Ganglienzellen in den Vorderhörnern, viele kern- und fortsatzlos). Déjerine[6]) hat in fünf Fällen von tödtlich verlaufender diphtherischer Lähmung durchgängig Vorderwurzelläsionen gefunden, die sich aber abhängig zeigten von entzündlichen Veränderungen in den Vorderhörnern. D. bezeichnet diese Veränderungen als Tephromyelitis „leichter Art". In dieselbe Kategorie gehört wohl der Fall von Duménil[7]), in welchem

1) Oertel, Experimentelle Untersuchungen über Diphtherie. Deutsch. Archiv f. klin. Med. 1871.

2) Gaucher, Note sur l'anatomie path. des paralysies diphthérit. Journal de l'anatomie et de la physiolog. 1881.

3) Shimamura, Fall von Myelitis e neuritide ascendente. Zeitschrift für klin. Med. XXIV.

4) P. Meyer, Anat. Unters. über diphth. Lähmgn. Virchow's Arch. Bd. 85. 1881.

5) Cit. nach Goldscheider u. Moxter, Polyneuritis u. Neuronerkrankung. Fortschritte der Medicin. Bd. XIII. 1895.

6) Déjerine, Recherches sur les lésions du système nerveux dans la Paralysie diphth. (Archiv de Phys. normale et patholog.) 1878. Série II, 5. Bd.

7) Cit. nach Goldscheider u. Moxter, Polyneuritis u. Neuronerkrankung. Fortschritte der Medicin. Bd. XIII. 1895.

sich ausser einer peripheren Nervendegeneration grosse Faserarmuth der vorderen Wurzeln, in der grauen Substanz unregelmässige Conglomerate fettiger Granulationen, in den Vorderhörnern blasse Ganglienzellen ohne deutliche Kerne und mit spärlichen Fortsätzen fanden.

In einem Falle von Oppenheim[1] (multiple Neuritis, $^1/_2$jährige Dauer — Tod durch Tuberculose, Degeneration der Muskeln und Nerven der unteren Extremitäten) kam es sogar zu vollständiger Atrophie des rechten Vorderhorns an einer umschriebenen Stelle des Lendenmarks und Degeneration der entsprechenden motorischen Wurzeln.

Auch Bikeles[2]) erwähnt in der Beschreibung seines Falles von postdiphtherischer Lähmung, dass neben den hochgradigen Veränderungen in den hinteren Wurzeln die Marchi-Methode an den vorderen Wurzeln degenerirte Fasern erkennen lässt, und zwar sowohl auf ihrem Verlauf vom Vorderhorn zur Peripherie, als auch stellenweise im Vorderhorn selbst. Goldscheider und Moxter sahen in einem Falle von multipler Neuritis in den peripheren Nerven deutlich reichliche Faseratrophie, daneben ganz geringe Degenerationssymptome an einer Minderzahl von Nervenfasern. Denselben Befund ergaben einige hintere Wurzeln, während von der fünften Lumbalwurzel ab eine intensive Degeneration besteht, sowohl in den Hinter als auch in den Vorderwurzeln. Auch im Rückenmark reichliche Faserdegeneration in den Wurzeleintrittszonen. Die Collateralbündel der hinteren Wurzel hat Sano[3]) in einem Falle von postdiphtherischer Lähmung mit Hülfe der Marchi-Methode leicht degenerirt gefunden.

In einem Falle von Diabetes sah Leichtentritt[4]) neben degenerativer Neuritis Veränderungen der Nervenfasern und Gliaverbreiterung im centralen Theile der Hinterstränge und an der Peripherie, auffällig breite Septa an dem ganzen Umfang des Rückenmarks, unregelmässig verbreitete myelitische Veränderungen im linken Vorder- und Seitenstrang — in den Wurzeln Kernvermehrung.

Henschen[5]) berichtet über einen Fall von Armlähmung, in dem neben einer peripheren Nervendegeneration, Gliavermehrung und Faserdegeneration in den Goll'schen Strängen Ausfall und Atrophie von Ganglienzellen, und eine grössere Hämorrhagie im linken Vorder- und Hinterhorn in der Gegend des zweiten Lumbalsegments bestand. — Die beiden letzten Fälle beanspruchen unser Interesse schon in höherem Grade, da wir bei ihnen eine Entartung der Goll'schen Stränge finden, die gewissermassen mit den Veränderungen in unserem Falle correspondirt. Auch in diesen Fällen scheint die Noxe gerade die Goll'schen Stränge bevorzugt zu haben.

Nicht so ist dies in einem Falle von Bleivergiftung zu constatiren, der von Braun[6]) beschrieben wird und im Ganzen schon hochgradige Veränderungen aufweist: in den peripheren Nerven geringer Markscheidenzerfall, theilweise Atrophie des rechten Vorderhorns — im unteren Halsmark nur in den entsprechenden Wurzeln Atrophie und Schwund von Ganglienzellen,

1 Cit. nach Goldscheider u. Moxter, l. c.
2 Bikeles, Arbeiten aus dem Institut Obersteiner. H. II. 1894.
3) Sano, Journal de Neurologie. 1896.
4) Cit. nach Goldscheider u. Moxter, l. c.
5 Henschen, Cit. nach Goldscheider u. Moxter, l. c.
6 Cit. nach Goldscheider u. Moxter, l. c.

Degeneration der Hinterstränge in zwei Strecken — im Lendenmark und Brustmark nach oben zu nach der Mitte rückend, im Halsmark in den Goll'schen und Burdach'schen Strängen nach oben zunehmend.

Ein neues Moment tritt in einem Falle von Neuritis alcoholica hervor, den Wilkin[1]) beschrieben hat. Hier fand sich nämlich ausser einer Degeneration der Hinterstränge, besonders an der Peripherie, Degeneration der hinteren Wurzeln, Vermehrung der Glia in den Seitensträngen, auch noch eine Leptomeningitis spinalis, auf die ich weiter unten zu sprechen komme.

Ein sehr wichtiger Fall von multipler Neuritis wird von Pal[2]) angegeben. Bei der Patientin, welche klinisch acute schwere Ataxie der oberen Extremitäten neben schweren psychischen Störungen, Amaurose und Peroneuslähmung zeigte, fand sich post mortem in den peripheren Nerven reichliche, **frische** Degeneration. Daneben im Halsmark Degeneration der hinteren Wurzeln und des Burdach'schen Stranges, zerstreute myelitische Herde, namentlich in den Goll'schen und Kleinhirnseitensträngen. Im Brustmark war nur der Seitenstrang betroffen. Der Fall ist deshalb von so grosser Wichtigkeit, weil durch die gefundene frische Degeneration im peripheren Nervensystem erwiesen ist, dass die Erkrankung des peripheren und centralen Nervensystems zu verschiedenen Zeiten erfolgt ist. Zudem wird auch noch durch die Unversehrtheit der Spinalganglien und der von ihnen ausgehenden Fasern das Bestehen einer Neuritis ascendens absolut ausgeschlossen.

Zu ähnlichen Resultaten kommt auch Preiss[3]) in seinem Bericht über zwei Fälle von diphtherischer Lähmung mit Rückenmarksaffection.

Im ersten Falle fand sich Atrophie der Ganglienzellen in den Vorderhörnern, Blutungen in der grauen Substanz des Rückenmarks, ferner degenerative Veränderungen in den verschiedenen peripheren Nerven, sowie in den vorderen und hinteren Wurzeln des Rückenmarks. Ausserdem fanden sich in den hinteren Wurzeln auch kleine Exudatherde.

Zweiter Fall. Veränderung der Ganglienzellen: Zerfall der Chromatinsubstanz und Atrophie. Wucherung der Gliazellen in den Vorderhörnern, besonders im Lumbalmark. Entartung des linken und eines kleinen Theils des rechten Goll'schen Stranges in der Lumbalanschwellung, nur des rechten im Dorsalmark, beider im Halsmark. Die hinteren sowohl wie die vorderen Wurzeln am ganzen Rückenmark degenerirt, daneben Degeneration beider Plexus brachiales, ebenso des rechten Thoracicus longus, links weniger, des rechten Ischiadicus, Popliteus. Im N. radialis geringfügige Veränderungen, ebenso in den Recurrentes vagi.

Preiss folgert aus den Veränderungen in den hinteren Wurzeln und den secundären der Goll'schen Stränge, dass das diphtherische Gift gleichzeitig Centrum und Peripherie angreifen und sowohl aufsteigende wie absteigende Veränderungen bedingen kann.

Wie entgegengesetzt die Ansichten über diese Frage noch sind, soll uns sofort eine Auslassung Schlesinger's[4]) beweisen, dessen Fall für uns eine um so grössere Bedeutung hat, als es sich bei ihm um eine durch

1) Cit. nach Goldscheider u. Moxter, l. c.
2) Pal, Multiple Neuritis u. Tabes. Wiener medicin. Blätter. 1894. S. 574.
3) Preiss, Deutsche Zeitschrift für Nervenheilkunde. Bd. VI. 1895.
4) Schlesinger, Neurol. Centralbtatt. 1895.

Gefässerkrankung bedingte Neuritis von chronisch-progredientem Verlauf — Dauer ein Jahr — handelte, ähnlich wie in unserem Falle.

Der 69jährige Mann, der alle Symptome der multiplen Neuritis aufwies, complicirt mit Mastdarm- und Blasenstörungen — auch analog unserem Falle — ging an seinem Leiden zu Grunde. Schlesinger stellte in in den Nervenstämmen eine Wucherung des endoneuralen Stützgewebes, partielle Schrumpfung der degenerirten Nervenbündel fest. Er constatirte ferner eine aufsteigende Degeneration der Nerven bis zu den Ganglienzellen der Vorderhörner und Degeneration der Hinterwurzeln mit consecutiver aufsteigender Degeneration in den Hintersträngen.

Schlesinger erklärt diese Rückenmarksaffection durch eine Wurzelerkrankung mit consecutiver intramedullärer Degeneration. Was die Betheiligung der vorderen Wurzeln anlangt, so hält er diese für das wahrscheinliche Resultat eines in aufsteigender Richtung stattfindenden Nervenzerfalls.

Es gehört nicht in den Rahmen meiner Arbeit, mich über die noch sehr unentschiedene Frage der Neuritis ascendens und retrograden Degeneration auszulassen. Aber eine Erklärung für die Rückenmarksveränderungen in unserem Falle bin ich schuldig und will sie an dieser Stelle versuchen, nachdem uns so verschiedene Ansichten in dieser Frage begegnet sind.

Zwar bin ich leider nicht in der Lage, wie es Pal gethan hat, durch Untersuchung der Spinalganglien den exacten Beweis führen zu können, dass es sich bei den spinalen Veränderungen nicht um eine directe Fortsetzung von der Peripherie her gehandelt hat, da mir leider die Spinalganglien nicht mit zur Untersuchung gegeben wurden, dennoch glaube ich, dass die Resultate der mikroskopischen Untersuchung uns auch in diesem Falle ein einigermaassen sicheres Urtheil über die Pathogenese der Rückenmarksveränderungen erlauben. Die Marchimethode hat uns dabei noch geholfen, indem sie zeigte, dass der Process in den Goll'schen Strängen ein alter ist, der sicher lange bestanden hat, während er in den Burdach'schen Strängen, Kleinhirnseitensträngen, namentlich aber in den vorderen und hinteren Wurzeln ein frischer ist, der höchstwahrscheinlich durch die in den letzten Wochen entstandene Meningitis hervorgerufen worden ist. Letzterer können wir also nur eine rein secundäre Bedeutung beimessen. Das entscheidet wohl absolut die Frage zu Gunsten der Ansicht, dass der centrale Process, d. h. die Degeneration der Goll'schen Stränge unabhängig von der peripheren Erkrankung, wenn auch zu gleicher Zeit entstanden ist, zumal der Process noch andere vom peripheren Nervensystem unabhängige Centren, wie die Grosshirnrinde, ebenfalls ergriffen hat. Was das Verhältniss der Rückenmarksveränderungen zu der bestehenden Spinalmeningitis anlangt, so habe ich diese Frage schon oben gestreift. Ich sagte, dass der Process in den Goll'schen Strängen ein alter wäre;

da wir nun aus später auseinanderzusetzenden Gründen annehmen müssen, dass die Spinalmeningitis erst in den letzten Lebenswochen als Complication hinzugetreten ist, so hat sie nichts mit der Entartung der Goll'schen Stränge zu thun, wohl aber mit derjenigen der vorderen Wurzeln, der Burdach'schen und Seitenstränge, die einen sicheren ganz frischen Charakter trägt.

Ich komme nun zur Meningitis selbst. In der Literatur fand ich 2 Fälle von Neuritis mit meningealen Complicationen. Den einen, von Wilkin beobachteten Fall habe ich bereits erwähnt: Neuritis alcoholica mit Rückenmarksveränderungen und Leptomeningitis spinalis. Der zweite Fall ist von H. Barth[1]) und J. Déjerine angegeben.

Die Verfasser fanden in einem Falle von diphtherischer Lähmung (Gaumensegellähmung, meningitische Erscheinungen, Diaphragmalähmung) bei der Section eine ringförmige Meningitis im Bereich des Bulbus und des Cervicalmarks, beginnend in der Höhe des Hypoglossus, bis zu den ersten beiden Cervicalpaaren reichend. Die Nervenstränge des Bulbus und Cervicalmarks waren von Kernen durchsetzt, aber im Uebrigen sowie das ganze Centralnervensystem intact.

Die Verfasser sprechen dieser Meningitis den diphtherischen Charakter ab, sondern meinen, dass sie einfach als accidentelle Krankheit, wie bei vielen anderen Krankheiten, kurz vor Aktschluss hinzutritt.

Diese Möglichkeit wäre eigentlich auch in unserem Falle nicht von der Hand zu weisen, jedenfalls ist wenige Wochen vor dem Tode eine plötzliche Verschlimmerung des Zustandes unter Fiebererscheinungen erfolgt, die dann unter pyämischen Erscheinungen zum Tode geführt hat. Diese plötzliche Verschlimmerung dürfte wohl auf Rechnung der damals einsetzenden Meningitis zu setzen sein. Aber wir haben es nicht nöthig auf die von Barth und Déjerine beliebte Erklärung der Meningitis zurückzugreifen, sondern haben eine handgreifliche Aetiologie in dem starken Decubitus, der am Kreuzbein seinen Sitz hatte und wahrscheinlich die starke Meningitis im Lendenmark hervorrief. Diese stieg dann am Rückenmark hinauf, und so erklärt sich ihre Abnahme und schliessliches Verschwinden in den höheren Regionen.

Bevor ich nun zu der Erkrankung der Hirnrinde übergehe, möchte ich auf den eigenthümlichen Befund eingehen, den wir in unserem Falle an einzelnen Stellen des Lendenmarks und zwar in den vorderen Wurzeln und Vorderhörnern constatirt haben und welcher durch die Zeichnung III Taf. XI XII veranschaulicht wird.

Ganz ähnliche Veränderungen, wie wir sie gesehen haben, sind von

---

1) Barth u. Déjerine, Archives de Physiologie. Bd. VII. 1880.

Rosenblath[1]) in einem Falle von diphtherischer Lähmung beobachtet worden.

Neben anderen Veränderungen im Rückenmark, auf die ich nicht näher eingehe, fand er nämlich mit Marchi dunkelschwarz gefärbte Fasern in der vorderen Commissur und auch besonders zahlreich in den die Vorderstränge durchbrechenden Wurzelfasern. Weniger deutlich, jedoch sicher vorhanden, ist die Veränderung in den aus der Gegend der motorischen Zellen kommenden und die graue Substanz nach der Wurzelaustrittszone hin durchsetzenden Fasern.

Im Falle Ramspott ist nun auch die Fortsetzung der Veränderungen ins Vorderhorn, wie die Zeichnung III zeigt, sehr deutlich.

Wie aber steht es mit der pathologischen Bedeutung aller dieser nur mit Marchi nachgewiesenen, mit allen anderen Färbemethoden aber latent bleibenden Anomalien?

Es liegt mir eine jüngst erschienene Arbeit von Zappert[2]) vor: Ueber Wurzeldegenerationen im Rückenmark und der Med. oblong. der Kinder.

Zappert hat an 60 Rückenmarken von Kindern ohne Auswahl nach Krankheit mit Marchi untersucht und fand durchgängig Veränderungen, die sich in dem Auftreten von schwarzen Schollen in den intraspinalen Antheilen der Vorderwurzeln aus dem Cervicalmark und Lendenmark, in den intramedullären motorischen Hirnnervenantheilen, sowie in den von der Clarke'schen Säule zur KlHS.-B. ziehenden Fasern äusserten. Andere Färbungen ergaben keine Resultate. Freilich wäre es noch erforderlich, den Nachweis zu führen, dass sich solche scheinbare Anomalien auch in der Mehrzahl von Rückenmarken erwachsener Personen finden. Wenn wir aber in Betracht ziehen, dass auch Cassirer an Thieren, speciell auch älteren, ähnliche Beobachtungen gemacht hat, so können wir Zappert nur recht geben, wenn er zu besonderer Vorsicht in der Deutung von an Marchi-Präparaten erhobenen Befunden mahnt.

Obwohl nun in unserem Falle in dem Uebergreifen der Meningitis eine ausreichende Veranlassung für die frische Vorderwurzelveränderung vorliegt, so wollen wir doch in Anbetracht des Umstandes, dass die anderen Färbemethoden ein völlig negatives Resultat ergaben, mit unserer Auffassung vorsichtig sein.

Ich komme nun zu dem letzten, noch zu erledigenden Punkte meiner Abhandlung, zu den Veränderungen der Grosshirnrinde (Fig. IV der Taf. XI. XII). Es sind nicht die ersten derartigen Befunde, die mit Marchi an der Grosshirnrinde gemacht wurden.

1) Rosenblath, Deutsche Zeitschrift für Nervenheilkunde. Bd. IX. 1897.
2) Zappert, Arbeiten aus dem Institut Obersteiner. Hft. V. 1897.

Bödeker und Juliusburger[1]) haben bereits im vergangenen Jahre im Neurol. Centralblatt eine Arbeit über anatomische Befunde bei „Dementia paralytica" veröffentlicht, denen ich folgende Daten entnehme:

Die Verfasser fanden in einem Fall von Dementia paralytica ausser hochgradigen Zellenveränderungen in der rechten hinteren Centralwindung auch Veränderungen der weissen Substanz und zwar mit Hülfe der Marchimethode. An Präparaten aus der rechten vorderen und hinteren Centralwindung treten strahlenförmig gruppirte, intensiv schwarz punktirte Linien unmittelbar aus der Rinde heraus und können durch das jeweils im Präparate vorliegende Marklager verfolgt werden. Man hat es also mit einer intensiven Degeneration des Marks der rechten Centralwindung zu thun.

Einen zweiten Bericht gab Bonhoeffer[2]) in seiner Arbeit über anatomische Befunde bei Alkoholdelirien. Er fand in mehreren solchen Fällen in der Hirnrinde Veränderungen, die er als schwarze, in grösseren und kleineren Schollen, perlschnurartig aufgereihte Degenerationen, in den Radiärfasern dem Verlauf derselben folgend, schildert.

Die beigegebenen Photographien ergeben denn auch, dass wir es genau mit denselben Veränderungen zu thun haben, wie in unserem Falle. Und wir stehen nicht an, sowie es auch Bonhoeffer thut, diese Schollen für pathologisch zu halten und für eine Affection der Hirnrinde durch irgend eine der in unserem Falle in Frage kommenden Noxen anzusehen, entsprechend der klinischen Thatsache, dass psychische Störungen in Fällen von multipler Neuritis nicht zu den Seltenheiten gehören.

Zum Schlusse meiner Arbeit sage ich meinem hochverehrten Lehrer, Herrn Prof. Oppenheim, sowie dessen ersten Assistenten, Herrn Dr. Cassirer, für ihre liebenswürdige Unterstützung meinen herzlichsten Dank.

## Erklärung der Zeichnungen auf Tafel XI u. XII.

Fig. I. Cervicalmark, nach der Marchi-Methode gefärbt — Degeneration der Hinterstränge — in den Goll'schen Strängen alter — in den Burdach'schen frischer Process — bei a Degeneration der hinteren Wurzel.

Fig. II. Lendenmark — Marchi-Färbung mit Kultschitzky nachgefärbt — bei a Meningitis spinalis — bei b Hinterstrangdegeneration.

Fig. III. Lendenmark, Vorderhorn- u. Vorderwurzelveränderungen — Marchi-Färbung.

Fig. IV. Grosshirnrinde — motorische Region — Marchi-Färbung — Degeneration von in die Hirnrinde einstrahlenden Fasern. Schwache Vergrösserung.

1) Bödeker u. Juliusburger, Neurol. Centralbl. Nr. 17. 1897.

2) Bonhoeffer, Monatsschrift für Neurol. u. Psychiatrie. Bd. I. 1897.

# XXIII.

Aus der Heidelberger medicinischen Klinik (Prof. Erb).

## Klinischer Beitrag zur Lehre von der Dystrophia muscularis progressiva.

Von

**Prof. J. Hoffmann.**

(Mit 2 Abbildungen.)

Bekanntlich hat Erb im Jahre 1891 seine juvenile Form der progressiven Muskelatrophie, die hereditäre Form von Leyden-Möbius, die Pseudohypertrophie, die Atrophie musculaire progressive de l'enfance von Duchenne nebst Uebergangsformen zwischen diesen verschiedenen „Typen" zu einer einzigen Krankheit, der Dystrophia muscularis progressiva, wofür in Frankreich die Bezeichnung Myopathie progressive primitive gebräuchlich ist, zusammengefasst und, soweit es nicht bereits vorher geschehen, von der spinalen progressiven Muskelatrophie abgetrennt. Die Verschiedenheit zwischen den myopathischen Formen sei keine wesentliche, sondern nur eine scheinbare, bei gleichbleibendem Krankheitsprocess bedingt durch die wechselnde Localisation des Leidens im Beginn, durch die bald reichliche, bald mässige, bald fehlende Fetteinlagerung u. s. w. in die erkrankten, dem Untergange anheimgefallenen Muskeln. Diese Erb'sche Auffassung ist heute wohl allgemein acceptirt. Da in den reinen, nicht complicirten Fällen dieser grossen Krankheitsgruppe das Nervensystem bei anatomischen Untersuchungen intact gefunden zu werden pflegt, während die Muskeln schwere Veränderungen, hier und da bis zu völligem Schwund der musculären Elemente eingegangen sind, betrachten die meisten Autoren das Leiden als eine primäre Muskelkrankheit, was auch in der französischen Bezeichnung treffend zum Ausdruck gebracht ist.

Von den genannten Unterarten der Dystrophie ist der infantile Gesichtsmuskelschwund gekennzeichnet durch Beginn des Leidens in früher Kindheit, durch die mit einander parallel gehende Parese und Atrophie der mimischen Gesichtsmuskeln, den dadurch bedingten maskenartigen Gesichtsausdruck, die aufgeworfenen dicken Lippen, Lagophthalmus u. s. w.

Im Vergleich zu anderen Ländern ist derselbe verhältnissmässig häufig in Frankreich beobachtet. Nach Landouzy und Déjerine war Cruveilhier der erste, welcher einen hierher gehörigen Fall beschrieb. Aber Duchenne war es vorbehalten, diese Form des Muskelschwundes aus dem Chaos der Muskelatrophien als etwas Besonderes herauszuheben, was er in der ihm eignen meisterhaften Weise that; ihm war, was wir heute Klinisches darüber wissen, zum grössten Theile schon bekannt. Landouzy und Déjerine erbrachten dann durch eine Autopsie den anatomischen Beweis der Unversehrtheit des Nervensystems bei schwerer Alteration des Muskelapparates. Nach diesen Autoren wird bei dem Gesichtstypus nie irgend ein Zeichen von progressiver Bulbärparalyse („de paralysie labio-glossolaryngée") beobachtet; die Zungen-, Schlund-, Kehlkopf- und Kaumuskeln sollen klinisch und anatomisch intact bleiben; nur die Facialismuskeln sollen schwinden. Bis jetzt sind meines Wissens keine Beobachtungen — abgesehen von später zu besprechenden, nicht ganz reinen Fällen — bekannt gegeben worden, welche diesen Satz umgestossen hätten, wenn auch, wie aus Mittheilungen von Erb, Déjerine und Landouzy, Friedreich, Schultze u.A. zu ersehen, eine isolirte Betheiligung der Masseteren oder der Zunge oder auch der Stimmbänder bei der juvenilen Form oder der Pseudohypertrophie nicht immer fehlt.

Die folgenden Beobachtungen, welche die auf der vorjährigen Neurologenversammlung in Baden vorgestellten Zwillingsbrüder betreffen, beweisen, dass auch bei der Dystrophie das volle Bild der Bulbärparalyse vorkommen kann, welches als bulbärparalytischer Typus den bereits bekannten angereiht werden könnte.

Die Zwillingsbrüder Gustav und Adolf Schreiber, zur Zeit 11 Jahre alt, stammen aus einer Bauernfamilie in der bayerischen Pfalz, in welcher bis dahin die gleiche oder eine ähnliche Krankheit nicht vorkam. Die Eltern, nicht mit einander verwandt, leben beide und sind gesund, dasselbe gilt von drei älteren Brüdern, während ein Schwesterchen im zweiten Lebensjahre an einer acuten Krankheit starb.

Die Mutter der Knaben glaubt, dass die Krankheit schon „von der Wiege an" bestanden habe, wenigstens soweit die Veränderungen im Gesicht in Betracht kommen, denn die Knaben hätten die Augen im Schlafe nie fest geschlossen gehabt. Sie lernten zur richtigen Zeit gehen, hatten niemals über Schmerzen zu klagen, hatten nie Blasen- und Darmstörungen, nie Convulsionen, besuchten zur richtigen Zeit die Schule und lernten gut.

Den Eltern fiel ferner auf die unreine, näselnde Sprache, weniger dagegen nahmen sie von der Starrheit des Gesichts Notiz. Sodann wurde die Mutter seit 3—4 Jahren auf die starke Abmagerung des Körpers und der Arme Gustav's aufmerksam; auch fiel dieser Junge häufig hin. Die Erkrankung Adolf's war dem Vater vollständig entgangen; erst auf Befragen gab er an, dass derselbe die Augen nicht gut schliessen könne. — Im Wachsthum waren die Knaben nicht zurückgeblieben.

I. Status praesens bei Adolf:

Der Knabe ist geistig gut entwickelt, giebt rasch und richtig Antwort. Die höheren Sinne sind normal, die Sensibilität ist am ganzen Körper ungestört; Stuhl- und Urinentleerung desgleichen.

Die Augenmuskeln functioniren gut; die Pupillen reagiren auf Licht und Accomodation.

Fig. 1.

Die Lippen sind sehr dick, die untere hängt herab, beide fühlen sich weich an, der Mund steht offen. Die Augen offen, können nicht vollständig geschlossen werden, es besteht Lagophthalmus, dabei Ektropion des unteren Augenlides, Blepharadenitis und Thränenträufeln. Von Willkürbewegungen im Gesicht ist nur eine Spur an der Oberlippe zu sehen beim Versuch zu lachen und desgleichen eine Andeutung von Bewegung im M. corrugator supercilii beim Stirnrunzeln. Dabei ist das Gesicht entschieden mager, wenn man von den wulstigen Lippen („Tapirlippe") absieht. Man hat ein ausdrucksloses, indifferentes, maskenartiges Gesicht vor sich, eine „Facies myopathica".

Auch die Kaumuskeln sind insgesammt paretisch und atrophisch,

so dass der Knabe die Zähne nicht [illegible] bewegungen des Unterkiefers gut [illegible] reflex fehlt.

Die Zunge ist in [illegible] zu erkennen ist, dass sie nicht [illegible] wenn sie am Mundboden liegt [illegible] tiefe Furchungen auf der [illegible] noch gut

Bei lauter Stimme ist [illegible] Parese des Gaumensegels [illegible] hintere Rachenwand, so wird [illegible]

Die tiefen Hals- und Nackenmuskeln [illegible] gungen, Vor- und Rückwärtsbeugen des [illegible]

Der Sternocleidomast[illegible] und geschwächt.

Der Cucullaris ist zur [illegible] functionstüchtig. Die beiden unteren [illegible]

Bei herabhängenden Armen steht [illegible] vom Brustkorb ab, das [illegible] dexter ist geschwunden: [illegible]

Die Latissimi dorsi und [illegible]

Normal sind der M. levator [illegible] und Subscapularis.

M. rhomboideus atrophisch [illegible] in seinen costosternalen Theilen.

An den Armen ist die Abmagerung [illegible] dieselbe ist vorwiegend an [illegible] vorhanden, wenn auch recht [illegible] und Extensoren am Oberarm [illegible] beiderseits.

Die Beuger und Strecker am [illegible] geschwächt. Von den kleinen Handmuskeln [illegible] brevis man. sin. etwas abgemagert.

Der Oberarmumfang [illegible]

" " [illegible]

Der Vorderarmumfang [illegible]

Der Tricepsreflex ist [illegible]

Die Rückenmuskeln [illegible] schwächt. Der Bauchreflex ist [illegible]

Die Hüftbeuger sind [illegible] stark vorspringt.

Die Gesässmuskeln sind [illegible] normal.

Der Quadriceps ist abgemagert, [illegible] knollig; links ist die Kraft besser.

Die Adductoren geschwächt, [illegible] den Oberschenkeln sehr gross.

Die Beuger am Oberschenkel recht kräftig.

Die Waden sind sehr kräftig und von [illegible] tensoren des rechten Unterschenkels, während links der M. triceps suras

und der Extensor halluc. long. paretisch sind. Die kleinen Fussmuskeln normal.

Die Hautreflexe sind leicht auszulösen, der Quadricepsreflex und der Achillessehnenreflex abgeschwächt.

Grösster Oberschenkelumfang rechts 26,8 links 31,5 cm.
„ Wadenumfang „ 24,0 „ 24,1 „

Es besteht leichte Lordose der Lendenwirbelsäule. Der Knabe geht ordentlich, richtet sich aus der hockenden Lage am Boden ohne Zuhülfenahme der Hände auf, nimmt aber dabei die Bogenschützenstellung ein.

Fibrilläre Zuckungen fehlten überall und stets. Die mechanische Muskelerregbarkeit ist entsprechend der Atrophie herabgesetzt oder ganz geschwunden. Die elektrische Untersuchung ergiebt einfache Herabsetzung der Erregbarkeit, keine EaR.

Bei der Prüfung des Facialisgebiets fiel auf, dass die vom N. auricularis posterior versorgten Muskeln der Ohrmuschel und der M. occipitalis kräftig bei 142—145mm (normalem) Rollenabstand reagirten, die Gesichtsäste der Nerven bei 123—145 RA, wobei nur ganz schwache Zuckungen auszulösen waren; wie letztere verhält sich auch das Platysma.

II. Objectiver Befund bei Gustav:

Ebensowenig wie bei seinem Bruder besteht irgend welche nachweisbare Veränderung der inneren Organe, der vegetativen Functionen, der Sinnesorgane, Augenmuskeln und Pupillen.

Die Kaumuskeln sind bei diesem Knaben nicht deutlich geschwächt; der Unterkieferreflex ist vorhanden.

Im Uebrigen ist das Leiden viel weiter vorgeschritten als beim Bruder.

Gesichtsausdruck indifferent; willkürliche Bewegungen gar nicht mehr ausführbar, weder in den Stirn-, noch in den übrigen Gesichtsmuskeln. Beim Versuch, die Augen zu schliessen, bleibt ein weiter Spalt (Lagophthalmus). Die Lippen sind dick, die Unterlippen hängend, ganz wie bei dem Bruder. Kurz, das Gesicht verhält sich wie eine reine Maske.

Die Zunge zeigt an ihrer Oberfläche Furchen und Einziehungen, ist atrophisch, nicht Sitz fibrillärer Zuckungen, wird gut vorgestreckt.

Das Gaumensegel ist paretisch, dadurch die Stimme näselnd, der Rachenreflex ist schwach.

Die tiefen Hals- und Nackenmuskeln normal.

Flügelförmiges Abstehen der Scapulae vom Brustkorb, lose Schultern, Erweiterung des unteren Thoraxabschnittes bei wechselnd starker oder völliger Atrophie der Schultergürtel- und Oberarmmuskeln und völligem Verschontgebliebensein anderer in der gleichen Gegend.

Von normalem Volum und guter Function sind der Levator angul. scapul., Supra- und Infraspinatus, Subcapularis.

Völlig geschwunden oder nur spurweise vorhanden: Cucullaris in seinen unteren zwei Dritteln, Sternocleidomastoideus, Rhomboideus, Teretes, Latissimus dorsi, Serrat. antic. major, die sternocostale Portion des Pectoralis, Deltoides, Coracobrachialis, Biceps, Brachialis intern., Supinator longus, Triceps.

Die Beuger am Vorderarm sind kräftig, bei der Zusammenziehung nicht knollig, die Strecker leicht paretisch und entsprechend atrophisch; die kleinen Handmuskeln normal. — Tricepsreflex fehlt.

Das Diaphragma arbeitet gut, wie auch bei dem Bruder.

Die Bauch- und Rückenmuskeln sind paretisch; starke Lordose der Lendenwirbelsäule.

Von den Muskeln der unteren Extremitäten sind die Hüftbeuger kräftig. Stark geschwächt und abgemagert der Quadriceps, der Sar-

Fig. 2.

torius, die Adductoren und Beugemuskeln am Oberschenkel rechts, wenig links. Die Strecker am Unterschenkel sind so gut wie völlig gelähmt und abgemagert, die Wadenmusculatur ist sehr kräftig, entsprechend einem verhältnissmässig grossen Volum. — Der Patellarreflex fehlt, der Achillessehnenreflex vorhanden, die Hautreflexe auslösbar.

Nirgends fibrilläre Zuckungen.

| | | | | | |
|---|---|---|---|---|---|
| Umfang des | Oberarms | rechts | 10,8 | links | 11,2 |
| „ „ | Vorderarms | „ | 16,8 | „ | 14,8 |
| „ „ | Oberschenkels | „ | 25,0 | „ | 26,0 |
| „ „ | Wade | „ | 22,5 | „ | 22,0 |

Geradezu erstaunlich ist es, dass und wie gut der Knabe mit den atrophischen Armen noch Bewegungen ausführt. Vom Boden kann er ohne Hülfe nicht mehr in die Höhe.

Die elektrische Erregbarkeit ist einfach herabgesetzt. Bei Reizung des Ramus frontal. n. facialis mit starkem Strom noch leichtes Zusammenziehen im Corrugator supercilii, nicht mehr seitens der übrigen Gesichtsäste. Dabei reagiren die Ohrmuschelmuskeln und der M. occipitalis sowohl vom Facialisstamm wie vom N. auricular. posterior ganz leicht.

An beiden Knaben wurden, als sie noch Wiegenkinder waren, von der Mutter bereits die ersten Zeichen der Krankheit, besonders der unvollständige Augenschluss im Schlaf, bemerkt. Daraus darf man wohl schliessen, dass die Krankheit angeboren oder jedenfalls in allerfrühester Kindheit entstanden war. Ob auch schon zur Zeit, als die Knaben sprechen lernten, die Gaumensegellähmung sich durch näselnden Beiklang der Sprache bemerkbar machte, lässt sich nicht feststellen. Jedenfalls besteht jetzt das volle Bild der Bulbärparalyse — Lähmung und Atrophie der Gesichtsmuskeln, Zungenatrophie, Gaumensegellähmung, bei dem einen Knaben auch Kaumuskellähmung. Dieselbe unterscheidet sich von der gewöhnlichen chronischen progressiven nucleären Bulbärlähmung dadurch, dass die Stirnmuskeln mit betheiligt sind, fibrilläre Zuckungen und EaR bei stark herabgesetzter oder aufgehobener elektrischer Erregbarkeit fehlen; aber das sind durchweg keine absolut sicheren differentiellen Merkmale. Dass man es nicht mit der familiären, infantilen bulbären Lähmung (Fazio, Londe) zu thun hat, dafür bürgt der gesammte maskenartige Gesichtsausdruck mit den aufgeworfenen weichen Tapirlippen, dem Lagophthalmus u. s. w., viel mehr aber der Umstand, dass sich mit der Zeit am Oberkörper eine Atrophie in jener dem juvenilen Typus, am Rumpf und an den unteren Extremitäten in jener des hereditären Typus entsprechenden Weise ausgebildet hat und zwar mit allen der Dystrophia muscularis progressiva zukommenden Eigenthümlichkeiten (Gang, Haltung, lose Schultern, Freibleiben des Supra- und Infraspinatus, Subscapularis, Levator anguli scupulae u. s. w. einerseits, mit frühzeitigem Befallensein des Supinator longus, Biceps brachii, Latissimus dorsi, Abductor pollic. brevis u. s. w. andererseits).

Ich möchte nicht unterlassen darauf aufmerksam zu machen, dass die kleinen Ohrmuschelmuskeln und der Musc. occipitalis indirect sehr leicht erregbar waren, während die Gesichtsmuskeln sich durchaus anders verhielten. Die ersteren scheinen sich also wie die oben ge-

nannten meist verschont bleibenden Schulterblattmuskeln und die tiefen Halsmuskeln zu verhalten. Ob dies auch der Fall ist bei dem infantilen Duchenne'schen Gesichtsmuskelschwund, ob es anders ist bei der familiären bulbären Form, ob dies ein differential-diagnostisches Merkmal zwischen diesen beiden Affectionen abgeben kann, müssen zukünftige Untersuchungen lehren. Entsprechend den Angaben von Déjerine und Landouzy gehen Atrophie und Lähmung parallel.

Weitere Beweise für die Zugehörigkeit der beiden Krankheitsfälle zu der grossen Krankheitsgruppe der Dystrophia muscularis progressiva beizubringen darf ich mir wohl ersparen. Im Uebrigen dürfte für diesen bulbärparalytischen Typus alles das gelten, was Duchenne schon 1871 von dem infantilen Gesichtstypus gesagt hat, nämlich dass er sporadisch, familiär oder hereditär auftrete, dass die Erscheinungen congenital seien oder sich in den ersten Lebensjahren ausbilden, um dann schon häufig im 1. Decennium nach Beginn der Krankheit, selten später bei descendirendem Gang auf die Schulterarmmuskeln und schliesslich die Muskeln des Rumpfes, des Beckens und der unteren Extremitäten überzugehen. Auch das Nebeneinandervorkommen des scapulohumeralen Typus einerseits, des Gesichtstypus andererseits ist ihm nicht entgangen, ebensowenig wie der ungleich starke Schwund an beiden Rumpfhälften. Besonders interessant ist seine Obs. CCXXII: Die 60jährige Grossmutter erkrankte mit 19 Jahren, ein 33jähriger Onkel mütterlicherseits mit 13 Jahren an infantilem Gesichtsmuskelschwund, wozu sich später Atrophie in den Armen gesellte, bei der 30jährigen Mutter blieb die congenitale Gesichtsmuskelatrophie stationär, aber ihr 13jähriger Sohn litt an der gleichen Affection unter Mitbetheiligung der Schulterarmmuskeln vom 12. Jahre ab.

Von dem Verlauf und Ausgang, der Prognose und Behandlung dieses bulbärparalytischen Typus gilt dasselbe, was von der Dystrophie her bekannt ist.

Nun noch ein paar Worte zur Differentialdiagnose! Kommen Kranke dieses Typus in einem Stadium zur Beobachtung, in welchem die beschriebenen Zwillingsbrüder sich befinden, dann ist die Diagnose leicht, denn die charakteristische Miterkrankung der Rumpf- und Extremitätenmuskeln lässt nicht gut einen Zweifel daran aufkommen, dass die Bulbärlähmung nur ein Bruchtheil der weit verbreiteten Myopathie ist. Nicht so einfach liegen die Verhältnisse und unüberwindliche Schwierigkeiten dürften sich der Diagnose zuweilen im frühesten Stadium des Leidens entgegenstellen, zur Zeit der alleinigen Erkrankung der Gesichtsmuskeln u. s. w. Vor Allem dürften hier manche Fälle von infantilem Kern- oder Muskelschwund(-defect), sodann die „Paralysie bulbaire progressive infantile et familiale" Schwierigkeiten bereiten,

weniger — bei Berücksichtigung aller Begleiterscheinungen und der Entstehung — die Pseudobulbärparalyse, die Diplegia infantilis cerebralis, am wenigsten die neuritischen infectiösen oder toxischen doppelseitigen Gesichtslähmungen.

Bei dem Versuche die familiäre infantile progressive Bulbärparalyse (Fazio, Londe u. A.) von der bulbärparalytischen Form der Dystrophie zu unterscheiden, fallen, soweit sich aus dem bis jetzt über erstere vorliegenden Material Schlüsse ziehen lassen, wobei ich mich besonders auf die zusammenfassende Mittheilung von Londe stütze, ins Gewicht und sprechen mehr für primäre Erkrankung des 1. motorischen Neuron: 1. der raschere Verlauf, denn innerhalb 2—3 Monaten waren bei letzterer die Gesichts-, Gaumen-, Zungen- und Kehlkopfmuskeln in ihrer Function stark beeinträchtigt, 2. fibrilläre Zuckungen und EaR, 3. Veränderungen anderer Nerven, z. B. des Opticus im 2. Falle von Londe, 4. die Abwesenheit der für Dystrophie charakteristischen Erscheinungen am Rumpf und an den Extremitäten.

Ist über die Zeitdauer der Ausbildung der Gesichtsmuskellähmung nichts Sicheres zu ermitteln, ist der Zustand zunächst stationär und auf die Bulbärgebiete beschränkt, fehlen fibrilläre Zuckungen und EaR, Eventualitäten, auf welche man auch bei Erkrankung im ersten motorischen Neuron gefasst sein muss, dann dürfte die Entscheidung für die eine oder andere dieser infantilen Formen von Bulbärparalyse manchmal unmöglich sein.

Aehnlich gross können hier und da die Schwierigkeiten werden bei der Trennung des myopathischen Gesichts- und Bulbärtypus von dem infantilen Kern- oder Muskelschwund (Möbius). Dabei kommen selbstredend nicht sowohl die als infantiler Augenmuskelschwund bekannten, als vielmehr jene Fälle in Betracht, in welchen die mimischen Gesichts- und Zungenmuskeln abnorm sind. Die bei diesem Kernschwund vorhandenen „Beweglichkeitsdefecte“ und die denselben zu Grunde liegenden, noch nicht genauer bekannten Veränderungen im Nerv-Muskelapparat sind ja in der Regel congenital; charakteristisch für dieselben ist der Mangel jeder Neigung zur Progression (Möbius). Aber nach Möbius sind nicht alle congenital, manche sind infantil, bleiben in letzterem Falle eine Zeit lang progressiv, um dann stationär zu werden und es dauernd zu bleiben. Auf dieses Moment legt Möbius besonderes Gewicht. Kunn dagegen will aus verschiedenen, hier nicht zu erörternden Gründen eine scharfe Trennung zwischen den congenitalen und den infantil entstehenden vorgenommen wissen. Da der Duchenne'sche infantile Gesichtsmuskelschwund sowohl congenital als infantil sein kann, fällt hierbei dieses Unterscheidungsmerkmal ohne Weiteres weg. Es ist also bei der Unterscheidung

zwischen congenitalem Kernschwund und dem dystrophischen Gesichtsmuskelschwund mehr Gewicht darauf zu legen, ob der Zustand stationär bleibt oder sich verschlimmert. Erleichtert wird die Diagnose gewöhnlich dadurch, dass bei dem infantilen Kernschwund der Beweglichkeitsdefect im Gesicht häufiger nur halbseitig und meist mit Abducenslähmung vergesellschaftet ist. Gesetzt aber den Fall, solch' ein infantiler Kernschwund erstrecke sich einmal nur auf beide Facialisgebiete, worauf hin sollte man dann eine Differentialdiagnose stellen? Möbius sagt, dann müsse man abwarten. Aber wie lange, wenn man an der oben angeführten Duchenne'schen Beobachtung sieht, dass die congenitale infantile Gesichtsmuskeldystrophie noch nach 30 Jahren keine Neigung zur Progression zeigte. Möbius hat bei Alledem meines Erachtens doch nicht so unrecht, wenn er die Grenze zwischen dem congenitalen und dem infantilen Kern- oder Muskelschwund („Beweglichkeitsdefect") nicht zu scharf gezogen zu wissen wünscht und weitere Erfahrungen abzuwarten räth.

Mit diesen Bemerkungen beabsichtigte ich nur auf die Schwierigkeit der Diagnose in besonders verwickelten Fällen hinzuweisen. Im Uebrigen bin ich der Ansicht, dass es mit wenigen Ausnahmen gelingen wird die Gesichtsdystrophie und den infantilen Kernschwund auseinanderzuhalten. Familiäres Vorkommen spricht mehr für erstere.

Interessant ist in dieser und anderer Hinsicht auch folgende Beobachtung von Reinhold: Bei einer 32jährigen Fabrikarbeiterin bestand ebenso wie bei zweien ihrer vier Geschwister von Kindheit auf Sprachstörung. In den Schuljahren schon war die Sprache näselnd und schwerverständlich. Im Jahre 1876 kam sie zum ersten Male in ärztliche Behandlung, nachdem sich in den vorhergehenden Jahren die Sprachstörung verschlimmert haben sollte. Constatirt wurde doppelseitige Facialislähmung ohne dicke oder atrophische Lippen, näselnde Sprache, Parese und Atrophie der Zunge, Schwäche der Kaumuskeln, leichte Schwäche und Atrophie der Mm. sternocleidomastoidei, keine fibrillären Zuckungen, keine EaR. Bis zum Jahre 1890 war die Störung localisirt geblieben und hatte kaum an Intensität Fortschritte gemacht.

Gehört dieser Fall zum infantilen Kernschwund oder zur Dystrophie? Das Stationärbleiben des Zustandes spricht für angeborenen Kernschwund, ebenso nach Möbius das Fehlen von dicken, aufgeworfenen (Tapir-)Lippen, welche der Dystrophie angehören sollen. Das familiäre Auftreten würde wieder mehr für letztere Affection sprechen.

Die Kranke starb an Bronchitis. Reinhold fand ein unversehrtes Nervensystem, die Muskeln vorhanden, aber atrophisch, und rechnete den Fall zu dem Duchenne'schen infantilen Gesichtsmuskelschwund.

Man wird ihm darin nicht Unrecht geben können, denn die Nerven und Muskeln waren ja da, wenn letztere auch in atrophischem Zustande. Um einen „congenitalen Kern- oder Muskelschwund"(-defect) im Möbius'schen Sinne konnte es sich also unmöglich handeln. Ob der Fall aber wirklich zur Dystrophie gehört? Er hat doch auch davon manches Abweichende. Mag dem nun sein, wie ihm wolle, jedenfalls ist auch ohne diesen Fall durch die beiden von mir beigebrachten Beobachtungen der Nachweis geliefert, dass das Symptomenbild der chronischen Bulbärparalyse bei der Dystrophie vorkommt und dass die Formen der letzteren einen Zuwachs bekommen haben in dem bulbärparalytischen Typus.

Wie steht es mit dem Vorkommen der Ophthalmoplegie bei der Dystrophie? Erb's Angabe geht dahin, dass „nur in vereinzelten Fällen eine (zweifelhafte) Betheiligung der Augenmuskeln gesehen" wurde; so habe Eisenlohr bei einem 12jährigen Mädchen mit infantiler Form eine früh entstandene linksseitige Abducensparese constatirt und H. Oppenheim in einem Falle von juveniler Dystrophie Insufficienz der Augenmuskeln, Nystagmus neben Insufficienz der Mm. thyreo-arytaenoidei interni und Erschwerung der Zungenbewegungen. Erb sind dabei zwei Beobachtungen entgangen, welche darthun, dass die Ophthalmoplegia externa progressiva sich der Dystrophie zugesellen oder den Beginn derselben bedeuten kann. Die erste derartige Beobachtung stammt von Gowers und ist in dessen Lehrbuch der Nervenkrankheiten vom Jahre 1886 in einer Anmerkung niedergelegt. Er schreibt:

„In einem Falle, der vor einigen Jahren in meiner Behandlung war, war eine Atrophie der Gesichtsmuskeln ähnlich der bei idiopathischer Muskelatrophie auftretenden mit Lähmung der Augenmuskeln verbunden. Die Patientin war ein 27jähriges Mädchen; Anzeichen von Syphilis waren nicht vorhanden und sonstige Fälle von Muskelatrophie in der Familie konnten nicht eruirt werden. Im 24. Jahre hatte die Lähmung der Augenmuskeln langsam begonnen und hatte sich gesteigert, bis die Bewegungen beider Augen aufwärts, die des linken nach innen, die des rechten nach aussen unmöglich, alle anderen Bewegungen geschwächt waren. Die Augenlider schlossen sich nur langsam, die inneren Muskeln waren normal. Die Atrophie des Gesichtes erfolgte nach der Lähmung der Augenmuskeln, die Mm. zygomatici waren gelähmt, so dass das Lächeln nur in einer Hebung der oberen Lippe bestand, der M. orbicularis war auch gelähmt. Gaumen, Pharynx und Larynx waren normal. Die Arme wurden schwächer und die Flexoren der Hüfte fast gelähmt. In der Ernährung und elektrischen

Erregbarkeit der Muskeln zeigte sich keine Veränderung. Der Patellarreflex war normal. Wenn diese Erkrankung centralen Ursprungs war, wie es schien, so ist die eigenthümliche Affection der Lippen und der Mm. zygomatici nicht auf die idiopathische Muskelatrophie beschränkt. Wenn sie einfache Muskelerkrankung war, so bleiben die Augenmuskeln nicht immer normal."

Kann man mit Gowers bei Beurtheilung dieser Beobachtung in ihrer Zugehörigkeit zu den centralen neurotischen oder zu den idiopathischen Muskelerkrankungen schwankend bleiben, trotzdem sie mehr für letztere spricht, so fallen diese Zweifel weg bei der folgenden, von Möbius citirten Beobachtung von Winkler und van der Weyde (Primaire myopathie gecombineerd met „ophthalmoplegia progressiva superior". Weekbl. van het Nederlandsch Tijdschr. voor Geneesk. I. 3. pag. 69. 1889).

Ein 25jähriges Mädchen hatte schon in seiner Jugend Schwerbeweglichkeit der Gesichtsmuskeln. Vor 5 Jahren, also 1885, wurden Schultergürtel- und Brustmuskeln betroffen, 1887 begann die Ophthalmoplegia progressiva, die 1889 mit Facies myopathica völlig entwickelt war. Es bestand beiderseits Ptosis, rechts mehr als links. Die Bewegungen beider Augen waren nach beiden Richtungen beschränkt, besonders rechts. Gekreuzte Doppelbilder schräg übereinander. Pupillen ganz normal. Maskengesicht, Tapirlippen, rire de travers. Die Kranke kann die Lider ganz schliessen. Viele der Schulter-, Arm- und Rumpfmuskeln atrophisch. An den Beinen Hypertrophie. Nirgends fibrilläre Zuckungen. Herabsetzung der elektrischen Erregbarkeit, nur in einzelnen Muskeln träge Zuckungen mit Vorwiegen der AnS, z. B. im Deltoides. Zungen-, Gaumenbewegungen, Sprache normal. Nichts von Heredität bezüglich der Ophthalmoplegie und Muskelatrophie.

Es werden also, wenn auch in seltenen Fällen, die Augenmuskeln bei der idiopathischen Muskelatrophie nicht verschont, wobei es bis zur Ausbildung einer vollständigen Ophthalmoplegia externa kommen kann.

Sind hiermit die verschiedenen Typen des Dystrophia muscularis progressiva erschöpft, oder haben wir noch andere zu erwarten?

Die verschiedenen Unterarten der primären Myopathie pflegen, wenn sie es auch im Beginn waren, nur verschieden lange Zeit rein zu bleiben, dann gesellt sich bei Progression des Processes früher oder später dem ersten ein zweiter und auch dritter Typus hinzu. Als gutes Beispiel können in dieser Hinsicht wieder die oben beschriebenen Zwillingsbrüder dienen, bei denen dem Bulbärtypus der juvenile und sog. hereditäre sich anreihten. Auch die Unterschenkel, die Vorder-

arm- und kleinen Handmuskeln bleiben nicht dauernd verschont. Doch kann man, sieht man von dem Gesichtstypus ab, sagen, dass die Krankheit bei der juvenilen oder scapulo-humeralen Form wie bei der sog. hereditären Form mit Election einzelner Muskeln und sogar Muskelabschnitte vom Schulter- resp. Beckengürtel aus einen im Ganzen descendirenden Gang an den Extremitäten innehält. Gerade dieses Moment wurde neben anderen differentiellen Merkmalen bei der Trennung der musculären von der spinalen progressiven Muskelatrophie stets hervorgehoben, und auch bei der Differentialdiagnose der primären Myopathie von der progressiven neurotischen Muskelatrophie (peroneal type-Tooth, Type Charcot-Marie) glaubte ich mich darauf stützen zu dürfen.

Die Schwierigkeiten der Diagnostik müssen ohne Zweifel wachsen und wir müssen uns nach neuen Unterscheidungsmerkmalen umsehen, müssen noch vorsichtiger vorgehen, sobald sich herausstellt, dass die primäre Myopathie auch an den mehr peripher gelegenen Muskelabschnitten der Extremitäten beginnen und stammwärts fortschreiten kann. Auch das kommt vor, wie folgende Beobachtung beweist.

III. Georg V., 33jähriger, verheiratheter Landwirth, ist mütterlicherseits tuberculös belastet. Seine Mutter starb an ziemlich rasch verlaufender Lungenschwindsucht, nachdem sie viele Jahre nicht mehr gehen und Treppensteigen konnte und die letzten Jahre ihres Lebens ans Bett gefesselt war. Im Uebrigen nichts von einer ähnlichen Krankheit unter den näheren und entfernteren Verwandten.

Pat. war, abgesehen von seinem jetzigen Leiden, nie krank, verheirathete sich 1885 und hat mehrere gesunde Kinder.

Von 1881—1884 diente er beim Militär, machte alle Uebungen ohne Beschwerden mit, ermüdete aber beim Dauermarsch von jeher rasch. Im Jahre 1884 hatte er in den Manövern grosse Strapatzen und Durchnässungen zu überstehen; nach einer frostigen, in durchnässten Kleidern im Freien verbrachten Nacht verspürte er ein unangenehmes Gefühl in den Beinen, welches aber bald wieder schwand. Doch bemerkte er von jener Zeit ab eine anfangs wenig, allmählich mehr auffällige Abnahme der Kraft in den Beinen. Er ermüdete rasch und hatte Schwächegefühl in der Kreuzbeingegend.

Mit der Schwäche ging eine Abmagerung seiner vorher dicken Waden und der unteren Drittel der Oberschenkel Hand in Hand. Von 1890 ab kam Schwäche und Abmagerung im linken Arme hinzu. Jetzt kann Pat. auf ebenem Boden noch mehrere Stunden langsam gehen. Viele Mühe verursacht ihm das Treppensteigen, wobei er die Hand auf das Knie stützen muss, wenn er sich nicht an einem Geländer in die Höhe ziehen kann. Die gleiche Schwierigkeit hat er beim Sichaufrichten aus gebückter Stellung. Beim Tragen mässig schwerer Lasten bricht er in den Knieen zusammen.

Status: Pat. ist ein kräftig gebauter Mann mit gesunden inneren

Organen. — Seine geistige Entwicklung ist gut, die höheren Sinne sind normal. Sensibilitätsstörungen bestehen nirgends.

Augen-, Gesichts-, Zungen-, Kau- und Halsmuskeln von normalem Volum und ebensolcher Function.

Mm. cucullares, deltoidei, pectorales, serrati antic. major., supra- und infraspinat., teretes, subcapularis kräftig und nicht partiell atrophisch. Der Latissimus dorsi ist rechterseits anscheinend von geringerem Volum und geringerer Kraft als linkerseits. Die Strecker an den Oberarmen sehr gut entwickelt und sehr kräftig. Auch an den Beugern besteht keine deutliche Anomalie. Der M. supinator longus erscheint als kleiner knolliger Wulst in der Ellenbogengegend, während sein distaler Theil gar nicht recht bei der Zusammenziehung zum Vorschein kommt. Er ist an Volum reducirt und geschwächt. Die Beuger und Strecker am Vorderarm sind rechts sehr kräftig und treten bei der Contraction als scharf contourirte Muskelbäuche hervor. Links besteht Atrophie dieser Muskeln und zwar besonders in der unteren Hälfte der Beuger; doch sind auch die Strecker nicht so voluminös als rechts. Dagegen sind die kleinen Handmuskeln beiderseits völlig gut entwickelt und erhalten, die Handballen sind rund und voll.

| | | | | |
|---|---|---|---|---|
| Umfang des Oberarms . . . | rechts 28,3 | links 28,5 cm | | |
| „ „ Vorderarms oben | „ 27,0 | „ 27,0 | „ | |
| „ „ „ Mitte | „ **23,8** | „ **20,0** | „ | |
| „ „ „ unten | „ 18,4 | „ 17,6 | „ | |
| „ der Hand (Metacarp. II—V) | 23,0 | „ 23,0 | „ | |

Die Sehnenreflexe normal; keine fibrillären Zuckungen, keine EaR.

An den Beinen besteht starke Atrophie und Parese der Dorsalflexoren des Fusses. Der M. tibialis ant. ist links, wo die Lähmung etwas stärker ausgesprochen ist, fast völlig gelähmt. Die grosse Zehe kann weniger ausgiebig bewegt werden als die übrigen. Die Mm. gastrocnemius und soleus sind beiderseits complet gelähmt und atrophisch, die Zehenbeuger dagegen functioniren. Der Kranke kann sich nicht auf die Zehen und Fussballen erheben, nicht auf einem Fusse stehen. Die kleinen Fussmuskeln sind ganz gut erhalten und von guter Function, faradisch gut erregbar, galvanisch keine träge Zuckung.

An den Oberschenkeln springen bei willkürlicher Contraction die Quadricepsbäuche als knollige, mässig atrophische Wülste hervor. Dieselben sind dabei deutlich paretisch. Auch die Beuger am Oberschenkel sind von subnormaler Kraft. Sehr kräftig ist der Ileopsoas, ebenso die Adductoren, die Glutaei, der Tensor fasciae latae und der M. sartorius. Auch die Rückenmuskeln treten als kräftige Wülste hervor. Geringe Lordose der Lendenwirbelsäule und deutliche, aber nicht starke Steppage. Das Aufstehen vom Boden geschieht in der von der Dystrophie her genügend bekannten Weise. Pat. bringt sich zunächst auf alle Viere, stösst dann mit den Händen vom Boden ab und kommt so in die Höhe, ohne die Kniee als Stützpunkt benutzen zu müssen. Hat er sich vornübergebeugt und setzt man ihm am Rücken beim Sichaufrichten einen mässigen Widerstand entgegen, so sinkt er in die Kniee ein.

In den atrophischen Muskeln ist die elektrische Erregbarkeit herabgestzt, ebenso in den zugehörigen Nerven. Träge Zuckungen nirgends zu erzeugen; es sind nie fibrilläre Zuckungen sichtbar. Die Achilles-

sehnenreflexe fehlen, die Patellarreflexe sind herabgesetzt, manchmal nur mittelst des Jendrassik'schen Verfahren zu erzeugen. Die Hautreflexe sind normal.

Wadenumfang beiderseits 29,2 cm.
Oberschenkelumfang . . . 8 „ oberhalb der Patella 39,0 cm.
20 cm oberhalb der Patella 49,0 „

Dieser Befund wurde zur Zeit des Aufenthaltes des Kranken in der Zeit vom 13. April bis 2. Mai 1896 erhoben.

Am 10. März 1897 war der Zustand wenig verändert. Es hatte die Schwäche in den Oberschenkeln zugenommen, und es zeigte sich jetzt auch Schwäche und geringe Abmagerung der Beuger am rechten Vorderarm; ferner ist der Biceps brachii sin. etwas atrophisch und geschwächt.

Kurz zusammengefasst sehen wir bei einem jetzt 33 Jahre alten Mann, bei welchem wohl eine directe gleichartige Vererbung angenommen werden darf, im 23. Lebensjahre Schwäche und Abmagerung der Beuge- und Streckmuskeln an den Unterschenkeln und Dünnerwerden der Oberschenkel oberhalb der Kniegelenke auftreten. Sechs Jahre später machen sich Atrophie und Parese eines Theiles der Muskeln am Vorderarm bemerkbar, dagegen sind bis jetzt die Schulter-, Oberarm- und Beckengürtelmuskeln, von welchen einzelne mächtige Entwicklung zeigen, z. B. die Glutaei, von dem Process so gut wie völlig verschont geblieben, und das letztere gilt ganz besonders von den kleinen Hand- und Fussmuskeln. Füge ich hinzu, dass fibrilläre Zuckungen, EaR, objective Sensibilitätsstörungen, Ataxie fehlten, dagegen eine deutliche, wenn auch wegen der Schwäche der Oberschenkelmuskeln nicht sehr starke Steppage beim Gehen bestand, so ist das Krankheitsbild des Falles erschöpft.

Der erste Eindruck, den man nach der Entkleidung des Kranken bekam, war bei der beschriebenen Localisation und dem „Steppergang" der, dass man einen Fall von progressiver neurotischer Muskelatrophie vor sich habe. Doch musste diese Diagnose trotz des evidenten „Unterschenkeltypus" fallen gelassen werden, als sich die kleinen Fuss- und Handmuskeln intact erwiesen, die Oberschenkel- und Gesässmuskeln die der Dystrophie zukommenden Eigenthümlichkeiten boten, Zeichen der sog. degenerativen Atrophie u. s. w. ganz und gar fehlten. Und bei dem heutigen Stande unserer Kenntnisse von den Muskelatrophien lässt sich in dem Falle auch nur die Diagnose auf Dystrophia muscularis progressiva stellen. Besondere Beachtung verdient die aussergewöhnliche initiale Localisation, für welche die Bezeichnung „Unterschenkel- oder Unterschenkel-Vorderarmtypus" nicht weniger passen würde, wie für den „peroneal" oder „leg type" (Tooth) der progressiven neurotischen Muskelatrophie.

Auf die Differentialdiagnose dieses Falles wird später noch ein-

gegangen, vorher soll noch folgende Beobachtung hier Platz finden. Herr Privatdocent der Orthopädie, Dr. Vulpius, führte mir den Knaben mit paralytischem Klumpfuss, ehe er die Sehnentransplantation vornahm, zur Untersuchung zu und überliess mir die Verwerthung des Falles an dieser Stelle, wofür ich ihm zu Dank verpflichtet bin.

IV. Karl M., 13 Jahre, Maschinenführerssohn.

Pat. ist hereditär nicht belastet; ein ähnliches Leiden ist bis jetzt in der Familie nicht beobachtet.

Er war von der Wiege ab sehr gracil, hatte aber grade Glieder, konnte laufen, sich gut vom Boden aufrichten u. s. w.

Im 6. Lebensjahre bildete sich rechts Spitzfuss aus, wodurch die Tenotomie der Achillessehne nöthig wurde. Vor $2\frac{1}{2}$ Jahren linksseitiger Spitzfuss; auch hier Tenotomie. Im Laufe der Jahre 1896 und 1897 kam es dann zu rechtsseitigem Klumpfuss. Seit 2—3 Jahren kann er sich nach den Angaben des Vaters nicht mehr frei und leicht aus der hockenden Stellung vom Boden aufrichten. — Er hatte nie Schmerzen zu klagen; die vegetativen Functionen normal. Geistig war er nicht zurückgeblieben.

Status: Pat. ist ein für sein Alter etwas kleiner, blasser, magerer Knabe von sehr gracilem Knochenbau, mit sehr kleinen Händen und auffallend dünnen Muskeln.

Rechts besteht Klumpfuss, links Spitzfuss.

Auf der linken Seite sind am Unterschenkel die Strecker abgemagert und paretisch; auf der rechten Seite sind die Mm. peronei fast völlig paralytisch, die Mm. extensor. digitor. stark paretisch, am wenigsten von ihnen der Musc. extensor hallucis, noch weniger der Musc. tibialis anticus. Vom N. peroneus aus sind die beiden letztgenannten Muskeln erregbar, die anderen nur spurweise. Es fehlt EaR.

Die kleinen Fussmuskeln sind wie alle übrigen Körpermuskeln dünn, aber sie scheinen functionell gut zu sein; jedenfalls haben die Zehen keine Krallenstellung und werden besser bewegt, als nach der Lähmung des Extensor digitor. comm. zu erwarten war.

Die dünnen Waden ziehen sich ziemlich kräftig zusammen, wobei die Muskelbäuche des Gastrocnemius auffallend kurz werden.

Die Oberschenkel- und Gefässmuskeln sind alle gleichmässig dünn und von geringer Kraft. Aber sie werden bei der Contraction nicht knollig.

Unterschenkelumfang rechts 18 cm, links 19 cm.
Oberschenkelumfang „ 25 „ „ 25 „

Die Patellar- und Achillessehnenreflexe sind vorhanden, nicht abgeschwächt. Muskelspannungen, fibrilläre Zuckungen sind nicht vorhanden.

Alle Muskeln am Schultergürtel und an den Armen sind dünn und von geringer Kraft. Kein Muskel fehlt. Die Schulterblattspitzen stehen vom Brustkorb in mässigem Grade ab.

Vom M. cucullaris sind die beiden unteren Drittel nicht so gut ausgebildet oder erhalten wie das obere. Der Serrat. ant. major wird prompt gebraucht. Die Mm. supra- und infraspinatus besser an Volum wie die übrigen Muskeln. Der Latissimus dorsi ist sehr dünn. Der M. pectoralis in allen seinen Theilen gut erhalten. Der M. deltoides in seinem vorderen und hinteren Theil sehr dünn, wohl atrophisch und paretisch. Biceps, Brachialis internus, Supinator longus dünn und matt; ebenso die

Extensoren an dem Oberarm. Die Vorderarmmuskeln haben auch lange nicht das Volum, welches man bei einem 13jährigen Knaben erwarten sollte, sind aber etwas kräftiger als die Oberarmmuskeln. Die kleinen Handmuskeln ebenfalls dünn, aber in ihrer Function nicht alterirt. Die Gegend des M. abductor pollic. brevis ist stärker abgeflacht als in der Norm. — Keine fibrillären Zuckungen, keine trägen Zuckungen bei galvanischer Reizung; keine Muskelspannungen. Die Sehnenreflexe nicht mit Sicherheit auszulösen.

Oberarmumfang rechts 12 cm, links 12 cm.
Vorderarmumfang „ 13 „ „ 13 „

Der Junge ist geistig gut entwickelt, hat eine leicht näselnde Sprache. Die Mundpartie des rechten Facialis ist vielleicht etwas geschwächt, jedenfalls functionirt er hier weniger wie links; die Zunge etc. normal.

Die Augen und Augenmuskeln, die Pupillen bieten nichts von Störung.

Der Gang ist, abgesehen von der durch die abnorme Fussstellung verursachten Störung ziemlich gut. Auch besteht keine auffallende Lordose. Lässt man den Patienten auf dem Boden sitzen und dann aufstehen, so geschieht dies genau in der Weise, wie es Dystrophiker machen. Er stützt sich mit der einen Hand auf das eine Knie, dann mit der anderen auf einen Stuhl, oder stösst, wenn ein solcher nicht in der Nähe ist, mit der zweiten Hand vom Boden ab.

Bei diesem erblich nicht belasteten, von klein auf schwächlichen Knaben bildete sich im 6. Lebensjahre rechts, von da bis zum 10. Lebensjahre links Spitzfuss aus, zu dessen Beseitigung jedesmal die Tenotomie der Achillessehne ausgeführt wurde; nichtsdestoweniger entwickelt sich in den beiden letzten Jahren rechtsseitiger Klumpfuss und dazu noch erschwertes Aufstehen vom Boden. Die abnormen Fussstellungen erweisen sich als paralytische und sind zurückzuführen auf atrophische Lähmung im Extensorengebiete an beiden Unterschenkeln. Für das erschwerte Aufstehen aus hockender oder liegender Stellung, wobei der Junge in der bekannten Art an sich heraufklettert, ist eine Schwäche der unteren Rücken- und Beckenmuskeln verantwortlich zu machen. Endlich sind einige der Schulter-Oberarmmuskeln, wenn auch im Ganzen wenig verändert, nicht frei von Schwäche und Atrophie; das Gleiche gilt von dem Abductor pollic. brevis. Abgesehen von diesem Muskel besitzen die kleinen Handmuskeln eine gute Function und haben trophisch nicht gelitten. Es fehlt Krallenstellung der Finger wie der Zehen, welche letztere ebenfalls gut bewegt werden. Fibrilläre Zuckungen, EaR, objective Sensibilitätsstörungen, Ataxie sind nicht vorhanden.

Trotz des ausgesprochenen Unterschenkeltypus mit paralytischem Spitz- und Klumpfuss rechne ich diesen Fall zur primären Myopathie und nicht zur neurotischen Muskelatrophie, weil alle Erscheinungen, welche auf eine Läsion des motorischen und sensiblen Nervensystems

hinweisen, fehlen und weil Schwäche in der Beckengürtel- und Schulter-Oberarmmusculatur vorhanden ist. Auch der Umstand, dass von allen kleinen Handmuskeln nur der M. abductor pollicis brevis leicht atrophisch ist, spricht nach den zur Zeit vorliegenden Erfahrungen in diesem Sinne. In toto hat der Knabe, soweit die auffallend dünne Musculatur in Frage kommt, grosse Aehnlichkeit mit den beschriebenen Zwillingsbrüdern, bei welchen ja auch sowohl wahre wie falsche Hypertrophie der Muskeln fehlte. Auf die Differenz in der Function der Mundmuskeln rechts und links und auf die näselnde Sprache sei nur kurz hingewiesen.

Dass gewisse Muskeln und Muskelgruppen, wie z. B. hier die Lenden-Gesässmuskeln, ihr Mitergriffensein von dem Processe zuweilen nur durch Schwäche verrathen, ehe noch oder ohne dass überhaupt eine Volumsveränderung hervortritt, wird den mit der pathologischen Anatomie Vertrauten nicht wundern. Ein schönes Beispiel dafür stellte Charcot seinen Zuhörern vor, einen 11jährigen Knaben mit functioneller Impotenz der Muskeln, bei welchem Gang und Aufstehen u. s. w. ganz demjenigen eines Dystrophikers glich, ohne dass eine Volumsveränderung der Muskeln bestand. Ein derartiges Verhalten der Musculatur wird auch bei Erkrankung des ersten motorischen Neuron beobachtet, wenn die Schwäche in jenen Partien ausgesprochen ist, welche bei Dystrophie mit Vorliebe erkranken.

Erwähnen möchte ich noch eine Publication von J. Brossard, weil die in derselben beschriebenen Kranken von Déjerine zur progressiven neurotischen Muskelatrophie gerechnet wurden, während sie der Autor nicht als „Type Charcot-Marie", sondern als primäre Myopathie auffasst; der ganzen Beschreibung nach ist Brossard im Recht, denn zur Affection der Oberschenkel- und Bauchmuskeln tritt später der scapulo-humerale Typus, während die Vorderarme und Hände frei bleiben. Interessant sind die Fälle gerade dadurch noch, dass die Unterschenkel dünn und spindelförmig sind bei den beiden Brüdern, Hohlfuss und Neigung zu Varusstellung vorhanden ist und bei guter Beweglichkeit in dem Fussgelenke die Interossei gar nicht functioniren und die Zehen „en griffe" stehen. Doch besteht die letzte Anomalie von jeher, so dass offen bleiben muss, ob sie nicht angeboren ist. Bei einem Neffen dieser Knaben war Alles normal, nur die Bauchmuskeln waren paretisch. Bei allen fehlten fibrilläre Zuckungen, EaR, Sensibilitätsstörungen u. s. w.

Die in Vorstehendem gegebene Casuistik gestattet eine Erweiterung des Krankheitsbildes der Dystrophie in verschiedener Richtung. Es ist daraus ersichtlich, 1. dass das Leiden mit (myopathischer) Bul-

bärparalyse beginnen und als solche eine Zeit lang stationär bleiben kann, 2. dass es sich zuerst am Unterschenkel und Vorderarm etabliren kann und 3. dass eine Ophthalmoplegia externa sich einem anderen Typus des Leidens und dann wohl ebenfalls als myopathische beigesellen, vielleicht auch die Krankheit einleiten kann. Endlich sei noch kurz erwähnt, dass die kleinen Handmuskeln und die Unterschenkelmuskeln beim Fortschreiten des Processes recht oft mitergriffen werden, was längst bekannt ist, aber vielleicht nicht genügend beachtet wird. Aus Alledem geht hervor, dass bei der Dystrophie wohl alle willkürlichen Muskeln des Körpers — wenn auch bei verschiedenen Kranken und bei verschiedenen Familien in verschiedener Reihenfolge — erkranken können. Daraus, dass die Störung bald am Schultergürtel, bald im Gesicht u. s. w. beginnt, hat man verschiedene Typen gemacht. Bis jetzt ist aber noch kein sicheres Beispiel dafür beizubringen, dass das Leiden auch in den kleinen Hand- und Fussmuskeln oder kurz ausgedrückt an den Extremitätenspitzen beginnt und von da stammwärts fortschreitet, wie man es bei der progressiven neurotischen Muskelatrophie beobachtet. Behält man jedoch im Auge, wie im Laufe der Jahre die Typen der Dystrophie an Zahl wuchsen und wie in Folge dessen das Krankheitsbild sich erweiterte, so wird man auch darauf gefasst sein müssen, dass sich eines Tages als letzter zu den übrigen ein Fuss-Handtypus einstellen kann. Ob unter den als progressive neurotische Muskelatrophie veröffentlichten Fällen nicht der eine oder andere dystrophische steckt, darauf steht die Antwort noch aus; zukünftige Erfahrungen müssen darüber Auskunft geben.

Aber liegt nicht ein solcher Fall bereits in der Oppenheim-Cassirer'schen Beobachtung vor? Zur Beantwortung dieser Frage bleibt mir nichts übrig, als auf diese ganze Publication etwas näher einzugehen, weil die beiden Autoren damit der neurotischen Muskelatrophie einen schweren Schlag versetzt zu haben glauben. Es sei zunächst die Krankengeschichte im Auszug vorausgeschickt.

42jähriger, nicht nervös belasteter Arbeiter. Seit 1886 ziehende Schmerzen in den Beinen, besonders schmerzhaft waren die Waden; seit sechs Wochen vor der Untersuchung Schmerzen in den Armen, besonders in der Gegend der Deltoides. Dann Schwäche in den Beinen beim Treppensteigen.

Am 22. Februar 1888 wird constatirt: Doppelseitige Peroneuslähmung, Steppage, Zehenstreckung minimal; Plantarflexion des Fusses und der Zehen normal. Bei 6—8 M.-A. eine ausgesprochen träge Abduction des Fusses.

An der rechten oberen Extremität: Spatium interosseum I deutlich

etwas abgeflacht, Fingerbewegungen im Einzelnen erhalten, Händedruck rechts schwach, Abduction im rechten Schultergelenk etwas geschwächt.

An der linken oberen Extremität: Schwäche der Extensoren am Vorderarm; Flexion, Spreizung, Abduction der Finger erhalten, Schwäche der Abductoren des Daumens.

Augenschluss beiderseits äusserst schwach; keine objectiven Sensibilitätsstörungen. 1891 Schwäche des Triceps an beiden Oberarmen; hochgradige Schwäche der Mm. orbiculares palpebrarum, M. frontalis ziemlich gut, unteres Facialisgebiet intact. Die Gegend des Supinator longus zeigt rechts eine Einsenkung, links nicht so erheblich. Streckseite der Unterarme beiderseits etwas abgeflacht. Spatium interosseum I beiderseits besonders deutlich abgemagert, in geringem Grade auch der Daumenballen. Beugung des Unterarms nur mit mässiger Kraft, Streckung des Unterarms erhalten, Streckung der Hand etwas schwach. Im Spat. interosseum auch bei starken faradischen Strömen keine Contraction, eine schwache im Opponens. — An den unteren Extremitäten Status idem. Im weiteren Verlauf werden die Waden von Lähmung und Atrophie erfasst. Der Kranke stirbt an fieberhafter Angina.

Bei der Autopsie findet sich der M. quadriceps blasser als normal. Unterschenkelmuskeln in toto hochgradig atrophisch, blassroth bis wachsgelb; die gleiche Beschaffenheit zeigen die kleinen Fussmuskeln, besonders der Extensor digit. brevis. — Handmuskeln wurden nicht freigelegt. An Stelle des M. orbicular. palpebr. nichts mehr von musculösem Gewebe. Mikroskopisch fand sich das Nervensystem normal. Von den vier untersuchten Muskeln war am stärksten erkrankt der M. orbicularis palpebrar., dann der M. orbicularis oris, dann erst der M. soleus und der M. tibialis anticus. Der Befund an den Muskeln war derjenige der primären Myopathie.

Nach diesem anatomischem Befunde sind Oppenheim und Cassirer vollauf berechtigt, den Fall als primäre Myopathie aufzufassen. Die in dem Extensorengebiet am Unterschenkel gefundene EaR steht dabei auf gleicher Stufe und harrt derselben Erklärung wie in anderen vereinzelten Fällen von Dystrophie.

Wie erwähnt, rechnen die beiden Autoren den Fall anatomisch zur primären Myopathie, wollen ihm aber, weil er ihrer Ansicht nach nicht recht zur Dystrophie passt, mit etlichen anderen Fällen, auf die ich noch zurückkomme, „eine Mittelstellung zwischen den Dystrophien im eigentlichen Sinne und den chronischen Polymyositiden einräumen". Dann sollen sich am leichtesten die klinischen Abweichungen von dem typischen Bilde der Dystrophie, vor Allem zunächst die abnorme Localisation der Muskelatrophie, weiterhin auch das Fehlen der Heredität, das Vorkommen im höheren Alter u. s. w. erklären.

Weicht der Fall wirklich so sehr von der Dystrophie ab, um ihn nicht zu dieser Krankheit zu rechnen, sondern eine neue Stellung für ihn zu creiren, ihm die eben angegebene Mittelstellung anzuweisen? Diese Nothwendigkeit liegt meines Erachtens, wenn man nicht ganz

schematische, aber unzweifelhafte Fälle von Dystrophie zur Beurtheilung mit heranzieht, nicht vor; erst recht nicht nach Kenntnissnahme von meiner Beobachtungen III und IV.

Oppenheim und Cassirer geben an, dass die Gesichtsmuskeln anatomisch am stärksten von allen Muskeln erkrankt waren. Liegt da nicht der Verdacht nahe, dass hier die Krankheit begann, dass ursprünglich ein nicht sehr ausgesprochener Gesichtstypus vorlag, zu dem dann die Atrophie an den Extremitäten mit etwas ungewöhnlicher Localisation hinzukam? Wie lange der Augenschluss mangelhaft war, ist nicht angegeben. Der Mangel von hängenden (Tapir-)Lippen beweist nichts gegen die primäre Localisation im Gesicht; sie können bei primärer Myopathie fehlen, sind andererseits von Déjerine bei seiner hypertrophischen interstitiellen Neuritis beobachtet. In diesem Verdacht wird man bestärkt, wenn man den Fall neben denjenigen von Landouzy-Déjerine hält (siehe Erb's Monographie über Dystrophie Beobachtung 42).

Der 21 Jahre alte, hereditär gleichartig belastete junge Mann hatte vom dritten Jahre ab veränderten Gesichtsausdruck, woraus später ausgesprochene Facies myopathica wurde. Erst im 17. Lebensjahre kam es zur Atrophie an den Extremitäten und zwar angeblich rechts an den kleinen Handmuskeln, links am Oberarm, ausserdem am linken Bein. Später entwickelte sich am Rumpf das typische Bild der Dystrophie.

Erb macht zu diesem Falle die Bemerkung: „Kleine Anomalien im Beginn und in der Localisation des Leidens verlieren an Gewicht, wenn man sie genauer prüft." Sie passt auch auf den Fall von Oppenheim und Cassirer, welcher anatomisch zu den Dystrophien gehört und auch klinisch dazu zu rechnen ist, wenn er auch von den Schulfällen abweicht. Den beiden Autoren war diese Erkenntniss auch gekommen; das geht aus ihren eignen Worten hervor, dahin lautend, dass „die fortschreitende Parese des M. orbicularis oculi an eine der Dystrophie verwandte Krankheit hätte denken lassen können", und dass „das Ergriffensein des Orbicularis oculi gleichsam die Vermittelung des Uebergangs zu den häufigeren Formen der Dystrophie darstelle". Der Umstand, dass der Kranke schon 40 Jahre alt war, als die Extremitäten befallen wurden, beweist gar nichts, weder pro noch contra, da über die Dauer des mangelhaften Augenschlusses nicht einmal etwas Näheres bekannt ist; das Gleiche gilt von dem Mangel der directen hereditären Belastung. Oder gehört der bekannte Fall Wolff nicht zur Dystrophie, weil die Krankheit erst Mitte der 30. Jahre einsetzte und Heredität nicht nachweisbar war? Sporadische Fälle vermissen wir bei kaum einer ausgesprochen erblichen Krankheit; es sei nur an die Friedreich'sche Krankheit erinnert. Wenn aber der Fall nicht allein ana-

tomisch, sondern, wie aus diesen Erörterungen zu entnehmen, auch klinisch zur primären Myopathie gehört, so konnten die Autoren mit vollem Recht wegen der von den Typen etwas abweichenden Localisation die Schwierigkeit der Differentialdiagnose solcher Fälle mit ähnlich aussehenden einer anderen Krankheitsgruppe betonen und zu grösserer Vorsicht mahnen. Wollen sie denselben aber als etwas Eigenartiges hinstellen, ihm eine Mittelstellung zwischen der Dystrophie und den chronischen Polymyositiden einräumen, so liegt dazu gar keine Veranlassung vor. Gehen sie aber noch weiter und verwerthen sie in der Weise, wie sie es thun, die Beobachtung gegen die — ich darf wohl sagen — Existenzberechtigung der neurotischen Muskelatrophie, so messen sie derselben eine ihr nicht inne wohnende Beweiskraft bei.

Da ich an dem Aufbau der neurotischen Muskelatrophie nicht ganz unbetheiligt bin, glaube ich das Recht, bis zu einem gewissen Grade auch die Pflicht zu haben, für dieselbe einzutreten, und so bleibt mir denn nichts übrig, als auf diesen Punkt noch einzugehen.

Nach Oppenheim und Cassirer bieten im Gegensatz zu Hoffmann's Behauptung: „der Symptomencomplex, unter welchem sich dieses Leiden präsentire, sei ein so scharf umgrenzter wie bei wenigen Krankkeiten", die einzelnen Fälle unter einander grosse und nicht unwichtige Abweichungen. So seien die Sensibilitätsstörungen bald objectiv, bald nur subjectiv, bald fehlten sie ganz. Verhält es sich bei der Neuritis multiplex, mit welcher die Krankheit klinisch durch ausgesprochene Vorliebe für die Extremitätenspitzen und mit welcher, wie wir sehen werden, auch der anatomische Befund grosse Aehnlichkeit hat, anders? „Nicht minder sei die Mannigfaltigkeit der bei der elektrischen Untersuchung gefundenen Störungen"; ist es bei der Polyneuritis nicht ebenso? Und doch zweifelt wohl Niemand ernstlich daran, dass diese eine selbständige Krankheit ist. Sodann sei hereditäre Belastung meist vorhanden, fehle aber auch manchmal; der Krankheitsbeginn werde von der frühen Kindheit bis ins fünfte Jahrzehnt beobachtet — genau wie bei anderen erblichen Krankheiten (Dystrophie, Chorea chronica progressiva). Sodann sollen die Ansichten der meisten Autoren bezüglich der Pathogenese wesentlich von einander abweichen, aber bei der Mehrzahl handele es sich doch um die Frage: „Liegt ein neuritischer oder spinaler Process zu Grunde?" Nur Donkin weise von den neueren Autoren die Annahme einer Myopathie nicht völlig von der Hand. Charcot und Marie neigen zur Annahme einer Myelopathie, wollen aber periphere Neuritis nicht ausschliessen; Ferrier hält sie ebenfalls für eine hereditäre primäre Myelopathie, gelegentlich complicirt durch peripherische neuritische Veränderungen secundären Charakters; Bernhardt erkenne ausser den

unzweifelhaft vorhandenen peripherischen neuritischen Veränderungen auch der Affection des Rückenmarks mit etwaiger Betheiligung der Spinalganglien eine wesentliche Bedeutung zu, daher sein Vorschlag, die Krankheit spinal-neuritische zu nennen; Hoffmann nehme eine chronische interstitielle Neuritis der motorischen und sensiblen Nerven mit aufsteigender Degeneration in den Hintersträngen an, sei aber geneigt, den Ausgangspunkt dieses Leidens in den Centralorganen und zwar in eventuell nur functionellen Schädigungen der grauen Substanz des Rückenmarks zu suchen. Tooth äussert sich ähnlich. Marinesco verlegt die Affection in das peripherische motorische und sensible Neuron, in die Spinalganglien einer-, Vorderhornzellen andererseits. Mit der Wiedergabe dieser Ansichten der Autoren bin ich genau Oppenheim und Cassirer gefolgt. Sind dieselben wirklich so wesentlich verschieden? So gut wie alle Autoren denken an eine Erkrankung des Nervensystems und wegen der Muskelatrophie an die peripheren Theile, die peripheren Neurone desselben.

Bei dieser angeblichen Divergenz der Autoren könne nur die pathologische Anatomie Aufschluss geben. Nach Oppenheim und Cassirer „ergeben die bisherigen spärlichen sonstigen (ausser ihrem eigenen) anatomischen Befunde Veränderungen des centralen und peripheren Nervensystems, die selbst untereinander in wesentlichen Punkten nicht übereinstimmten, indem einmal die hochgradige Betheiligung der grauen Substanz, insbesondere der Vorderhornzellen nachgewiesen wurde, die in anderen Fällen fehlte". Wie verhält es sich mit dieser Behauptung? Bis jetzt liegen zwei ältere und drei neuere Obductionsbefunde vor. In diesen 5 Fällen wurden, abgesehen von den Muskeln, erkrankt gefunden: 5mal die motorischen Nerven (Virchow, Friedreich, Dubreuilh, Marinesco, Siemerling), 4mal die sensiblen Nerven (Virchow, Dubreuilh, Marinesco, Siemerling); die Degeneration wurde von Friedreich in den peripherischen sensiblen Nerven nicht gefunden, aber die Hinterstränge waren degenerirt; 3mal waren die vorderen Wurzeln, 3mal die Ganglienzellen der Vorderhörner erkrankt, 3mal die hinteren Wurzeln, 4mal die Hinterstränge, während im 5. Falle (Dubreuilh) die Neuroglia in den Hintersträngen etwas reichlicher war. Von Dubreuilh und Siemerling wurde keine Degeneration der hinteren Wurzeln, wohl aber von letzterem Autor Hinterstrangdegeneration und von dem ersten, wie oben erwähnt, Vermehrung der Neuroglia in diesem Bahnsystem nachgewiesen. Ob in dem Fall von Virchow aus dem Jahre 1855 sich nicht das gleiche Ergebniss bei einer späteren, mit besseren Instrumenten vorgenommenen Untersuchung herausgestellt hätte, wie in dem Friedreich'schen, in welchem von Schultze und mir bei einer Nachuntersuchung die Vorderhornzellen

erkrankt gefunden wurden, bleibt unentschieden. Füge ich hinzu, dass Siemerling die Spinalganglien afficirt fand bei Intactheit der hinteren Wurzeln, dass im Verbreitungsgebiet der hinteren Wurzeln resp. der Hinterstränge im Rückenmark (Clarke'sche Säulen, H.-St.) Degeneration bald deutlich vorlag, bald nicht, dass als Complication in dem Siemerling'schen Falle PyS-Degeneration in dem Lenden- und Brustmark, in der Dubreuilh'schen Beobachtung Vermehrung des Neuroglia in einem Seitenstrange sich fand, so dürften in der Hauptsache die anatomischen Befunde dieses Leidens angeführt sein. Das heisst mit kurzen Worten: In allen 5 Fällen bestand eine schwere organische Erkrankung in dem peripheren motorischen und sensiblen Neuron, zu welch' letzterem ja die Hinterstränge gerechnet werden. Die Veränderung nahm nach Angabe aller Autoren von der Peripherie gegen das Centralorgan (Vorderhörner, Spinalganglien) hin ab (vergleiche auch die Intactheit der hinteren Wurzeln bei Siemerling). Diese centralwärts vorhandene Abnahme der anatomischen Veränderung war einer von den Gründen, welche mich unter voller Würdigung der peripheren Nervenläsion schon in meiner ersten Publication für die centrale Natur des Leidens einzutreten bewogen, weil man sich durch Sinken der Vitalität der Ganglienzellen am leichtesten vorstellen kann, warum die Nervendegeneration centralwärts abnimmt. Gerade dadurch, dass ausser den motorischen Nerven auch die sensiblen degenerirt sind, unterscheidet sich die neurotische Muskelatrophie viel mehr von der spinalen Duchenne-Aran'schen und von der Dystrophie, als diese beiden letzteren sich von einander unterscheiden.

Sind diese im Einzelnen aufgeführten anatomischen Befunde der neurotischen Muskelatrophie wirklich so wesentlich von einander verschieden? Weichen sie mehr von einander ab, als die bei der Neuritis multiplex erhobenen? Oppenheim und Cassirer vertreten vielleicht die Ansicht, dass die beiden Beobachtungen von Marinesco und Siemerling als nicht hereditäre überhaupt nichts Anderes sind, als Fälle von chronischer Polyneuritis. Unter welche Gruppe der bekannten progressiven Muskelatrophien oder unter welche andere Krankheit sollen dann die hereditären (Virchow, Friedreich, Dubreuilh) untergebracht werden? Unter die Myopathien? Das geht doch nicht gut wegen der zweifellosen Erkrankung des Nervensystems. Oder unter die Aran-Duchenne'sche spinale Muskelatrophie? Dazu passen sie wieder nicht wegen der Läsion der sensiblen Nerven neben derjenigen der motorischen. Oder sollen sie der Polyneuritis chronica zugerechnet werden? Das liegt noch am nächsten. Offen gestanden kann ich mich heute noch ebensowenig wie vor Jahren mit einer erblichen, durch Generationen sich fortpflanzenden Entzündung sens. str. eines be-

stimmten Organs oder Systems befreunden. Aber meinetwegen mag man sie auch zu der chronischen multiplen Nervenentzündung rechnen — an dem Namen ist gar nichts gelegen —, nur sollte man dann auch für andere Krankheiten eine analoge Nomenclatur einführen; die Dystrophie oder primäre Myopathie wäre dann umzutaufen in chronische Polymyositis, eine Taufe, für welche die beiden Autoren allem Anschein nach zu haben wären.

Auf die Beobachtungen von Gombault et Ballet und Déjerine, welche letzterer mit dem Namen nevrite interstitielle hypertrophique et progressive belegt hat, will ich gar nicht recurriren; sie haben mit der neurotischen Muskelatrophie klinisch und anatomisch ziemlich weitgehende Verwandtschaft.

Nach Alledem glaube ich es ruhig dem Urtheil des Lesers überlassen zu dürfen, ob Oppenheim und Cassirer, weil sie in ihrem Falle, dessen klinische Stellung oben besprochen wurde, anatomisch eine primäre Myopathie fanden, zu dem Schlusse berechtigt sind, „dass das Krankheitsbild, das man bisher als progressive neurotische Muskelatrophie bezeichnete, nicht auf einheitlicher pathologisch-anatomischer Grundlage beruht und demgemäss anatomisch nicht genügend sicher fundirt ist".

Die beiden Autoren stützen ihre Einwände aber nicht nur auf ihren eigenen Fall, sondern auch auf andererseits veröffentlichtes Material. So z. B. darauf, dass bei der anatomischen Muskelatrophie in einigen Fällen Abmagerung des einen oder anderen Schultergürtelmuskels bestanden habe. Es könnten dies vielleicht dem ihrigen analoge Fälle von Dystrophie sein mit abnormer Localisation. Bei den von mir beobachteten Kranken war das Krankheitsbild doch verschieden von dem von Oppenheim und Cassirer beobachteten. Sodann führen sie für ihre Ansicht an, dass bei den Eulenburg'schen Patienten von einer starken Entwicklung des Fettpolsters die Rede sei, die auch bei den gewöhnlichen Dystrophien beobachtet werde. Mit dem Fettpolster ist differential-diagnostisch gar nichts anzufangen, man sieht es ebenso bei der spinalen Kinderlähmung und es fehlte auch in den beiden Friedreich'schen Fällen von neurotischer Muskelatrophie nicht. Dasselbe sei von dem Falle Dähnhardt's zu sagen. Nach Dähnhardt zeigt von 2 Geschwistern „der 21jährige Bruder die ausgesprochene Atrophie an den Muskeln des Fusses, des Unterschenkels, der Hände und beginnend am Unterarm; keine fibrillären Zuckungen, dagegen Schmerzen; letztere namentlich in den Händen und Unterarmen; bedeutende Herabsetzung der Erregbarkeit, keine EaR; Hautreflexe und Sensibilität normal, Sehnenreflexe fehlend; die Oberarme etwas voluminös;

Aehnliches soll früher an den Oberschenkeln beobachtet sein. Seit frühester Kindheit Schwäche der Füsse, dann der Beine, später der Hände".

Daran knüpfen Oppenheim und Cassirer die Bemerkung: „Interessant ist auch, dass eine jüngere Schwester an einer Affection litt, die zweifellos, wie dies auch der Autor thut, den Dystrophien zuzurechnen ist; ein gewiss nicht unwichtiger Hinweis auf die Art der Krankheit der älteren Schwester."

Was thut Dähnhardt? Er sagt: „Dieses Bild entspricht in Bezug auf die Atrophie der Muskelgruppen nicht der juvenilen Form der Muskelatrophie. Andererseits würden wir es auch keineswegs als spinale Form hinstellen. Wir finden von Charcot und Marie einige solche Fälle in der Revue de méd. 1886 beschrieben unter dem Titel: Sur une forme particulière u. s. w."

„Die $1\frac{1}{2}$ jährige jüngere Schwester meines erwähnten Kranken zeigt dagegen das Bild der spinalen Form. Nur die Muskeln beider Hände sind bis jetzt charakteristisch atrophisch. Schmerzen und fibrilläre Zuckungen sind vorhanden". Keine EaR, elektrische Erregbarkeit stark herabgesetzt oder fehlend.

„Wir sehen also bei dem einen Individuum den myopathischen Typus" — Dähnhardt nimmt fälschlicher Weise an, dass Charcot-Marie ihren Typus als eine wenig beobachtete Form der juvenilen Muskelatrophie betrachteten —, „bei dem anderen den spinalen Typus vorherrschen und, ich meine, das Vorkommen solcher Fälle führt uns darauf hin, auch bei der sog. myopathischen Form an eine im Nervensystem liegende und zwar centrale Ursache zu denken".

Andererseits finden die beiden Autoren in einzelnen Fällen von Dystrophie Züge, welche an das Symptomenbild der sog. neurotischen Muskelatrophie erinnern, z. B. in dem Falle von Linsmayer. Es ist dies aber ein typischer Fall von Dystrophie mit charakteristischer Localisation bei einem 71 Jahre alten Manne — Hüft- und Oberschenkelmuskeln einerseits, Schultergürtel-Oberarmmuskeln andererseits —, bei welchem auch die Unterschenkel schon atrophisch und geschwächt sind, wesshalb es zu „Steppergang" kam. Linsmayer sagt, es antworten die atrophischen Muskeln mit „trägeren" Zuckungen, es fehle deutliche EaR; es handele sich nicht um eine spinale oder neurotische Muskelatrophie, sondern um Dystrophie. „Einzig auffallend ist das Alter". Worin hier die „wesentlichen" Abweichungen von dem gewöhnlichen Bilde der Dystrophie bestehen, ist mir nicht klar geworden. Aehnliche Verhältnisse wie dieser biete ein kurz mitgetheilter Fall von Donath. Es handelt sich da um einen 21jährigen Branntweinbrenner. Seit $1\frac{1}{2}$ Jahren wurde allmählich die rechte untere Extremität dünner, die Beine er-

müdeten, es bestand dumpfer Schmerz im rechten Bein und abwärts. Rechts war die Glutäalgegend abgeflacht, auch der Oberschenkel war etwas dünner, es fanden sich eine Wadenumfang-Differenz von 8 cm und leichte Equinovarusstellung, fibrilläre Zuckungen im rechten, wenig auch im linken Bein, partielle EaR. Donath kommt zum Schluss: „Alles erwogen ist hier der spinale Ursprung der progressiven Muskelatrophie wahrscheinlicher als der myopathische."

Nach Oppenheim und Cassirer „fehlt es also in der Literatur nicht an klinisch beobachteten Fällen, die in einzelnen Symptomen oder auch mehr oder minder im ganzen Symptomencomplex eine Aehnlichkeit mit unserem Falle haben".

Aber sie haben auch „diesbezügliche Sectionsbefunde" aufgefunden. So citiren sie zunächst den schon früher in dieser Arbeit erwähnten Fall von Reinhold, welcher nach ihrer Auffassung „ebenfalls eine Dystrophie mit ganz ungewöhnlicher, wenn auch völlig anderer Localisation darstellt". Wenn man denselben überhaupt zur Dystrophie rechnen darf, was wegen des Mangels deutlicher Progression trotz des familiären Auftretens durchaus nicht so sicher ist, so gehört er zum Bulbärtypus dieser Krankheit und hat weder mit einer Polymyositis chronica noch mit der neurotischen Muskelatrophie etwas zu thun.

Der zweite anatomische Fall ist von Joffroy und Achard veröffentlicht. Er soll ihrem Falle am ähnlichsten sein, was höchstens anatomisch, klinisch jedoch ganz und gar nicht zutrifft, wie folgender kurze Auszug aus der Publication beweist:

Eine beim Exitus 59jährige, wahrscheinlich mit 18 Jahren syphilitisch inficirte hysterische Frau bekommt vom 55. Lebensjahre ab langsam Schwäche der Beine und ist mit 57 Jahren paraplegisch; dann folgt Parese der Rumpf-, Arm- und Schulter- sowie Halsmuskeln bei intacter Gesichts- und Zungenmusculatur; Sphinkteren, Sensibilität intact, Sehnenreflexe fehlen. Sieben Monate nach ihrer Aufnahme bekommt sie ein Gumma an dem Unterschenkel, das bei antisyphilitischer Behandlung rasch heilt. Anatomisch findet sich bei Intactheit des Nervensystems ein Befund wie bei „Myopathie primitive"; „les altérations étaient tout à fait diffuses et généralisées". Die Autoren schliessen mit den Worten: „On voit, qu'à bien des égards cette observation diffère des cas de myopathie primitive publiés jusqu'à ce jour", und Erb (S. 89) hält die Zugehörigkeit des Falles zur Dystrophie trotz des anatomischen Befundes in den Muskeln wegen des sehr abweichenden klinischen Bildes doch für etwas zweifelhaft.

Schliesslich wird noch ein von Fr. Schultze publicirter Fall von Dermatomyositis chronica mit Ausgang in Muskelatrophie bei einem 5jährigen Knaben angezogen. Der Knabe hatte nach

$^5/_4$ Jahren wohl noch deutliche Muskelatrophie zurückbehalten, konnte aber alle Muskeln mit gegen die Norm verminderter Kraft bewegen.

Ein derartiges, in seiner nosologischen Stellung zum Theil noch unklares klinisches und anatomisches Material, das zum Mindesten ungenau wiedergegeben und ohne die erforderliche Begründung in directem Widerspruch mit der Auffassung derjenigen Autoren, von denen die Veröffentlichungen ausgingen, verwerthet wird, giebt meines Erachtens nicht die Berechtigung zu den oben citirten weitgehenden Schlüssen, zu welchen Oppenheim und Cassirer gelangt sind.

Vor der Hand bleibt es somit meines Erachtens mit der neurotischen Muskelatrophie beim Alten.

---

## Literatur.

Erb, Dystrophia musc. progressiva. Deutsche Zeitschrift für Nervenheilkunde. Bd. 1. (Siehe daselbst Literatur über diese Krankheit.)

P. Londe, Paralysie bulbaire progr. infantile et familiale. Revue de méd. Bd. 14.

Möbius, Ueber infantilen Kernschwund. Neurolog. Beiträge. Heft 4.

J. Brossard, Étude clinique sur une forme héréditaire d'atrophie muscul. progr. — Thèse de Paris 1886.

Oppenheim und Cassirer, Ein Beitrag zur Lehre von der sog. progress. neurot. Muskelatrophie. Deutsche Zeitschrift für Nervenheilkunde. X. S. 143 (s. daselbst Literatur).

Linsmayer, Wiener klin. Wochenschrift 1894. Nr. 29.

J. Donath, Ein Fall von progress. Muskelatrophie. Wiener medic. Presse. 1889. Nr. 38.

J. Déjerine, Névrite interstitièlle. Revue de méd. 1896, Novbre.

Siemerling, Beitrag zur neuritischen Form der progr. Muskelatrophie. Arch. f. Psychiatr. Bd. 29. S. 996.

Egger, Beitrag zur Lehre von der progress. neur. Muskelatrophie. Arch. f. Psychiatr. Bd. 29. Heft 2.

Reinhard, Beitrag zur Casuistik der neurot. Muskelatrophie. Deutsche Zeitschrift für Nervenheilkunde. XI. S. 431.

---

# XXIV.

Aus der k. k. Universitäts-Nervenklinik Graz.

## Zur multiplen Herdsklerose.

Von

**Dr. M. Probst,**

emerit. klinischer Universitäts-Assistent an der Landes-Irrenanstalt Wien.

Wenngleich das variable Krankheitsbild der multiplen Sklerose in mancher Beziehung schon weit erforscht ist, in seinen typischen wie atypischen Formen, und man besonders in jüngster Zeit durch die gründlichen Untersuchungen von Jolly, Leyden, Marie, Strümpell, Fürstner, Taylor, Oppenheim, Redlich, Mendel, Rossolimo u. A. sowohl in klinischer als anatomischer Beziehung in der Erkenntniss dieser Krankheit weiter fortgeschritten ist, so giebt es doch dabei eine Anzahl von Erscheinungen und Thatsachen, über die eine allgemeine Einigung noch nicht erzielt werden konnte. Ueber die Aetiologie der Krankheit herrschen die verschiedensten Ansichten, sowie über die Ursachen der pathologischen Veränderungen derselben. Auch das klinische Bild zeigt nicht immer dieselben Erscheinungen und kann andere Krankheitsbilder vortäuschen, ohne die klassischen Symptome der multiplen Sklerose zu zeigen.

Der folgende Fall bot nicht nur in klinischer, sondern besonders auch in anatomischer Beziehung ein reges Interesse dar. Aus der Krankengeschichte hebe ich kurz Folgendes hervor:

Der Kranke, Anton S., 54 Jahre alt, Handarbeiter aus Tyrol, kam im Juli 1892 auf die Klinik Prof. Anton's zur Aufnahme. Seine Eltern erreichten ein hohes Alter, sein Vater starb an den Folgen eines Traumas plötzlich, die Mutter an Wassersucht; seine Geschwister waren gesund, in seiner Verwandtschaft hatte Niemand eine ähnliche Erkrankung. Während seiner Kindheit war er gesund. Von seinem 10. bis 20. Lebensjahre soll er an häufigen Kopfschmerzen laborirt haben; im Alter von 12 Jahren machte er eine Halsentzündung durch. Bis zum Jahre 1877 erfreute er sich dann einer beständigen Gesundheit. Damals sei er unter heftigen Gelenkschmerzen erkrankt und erst in neun Monaten wieder hergestellt worden. Lues soll er angeblich nie erworben haben.

Zu Beginn des vorigen Jahres stellten sich die ersten Erscheinungen der jetzigen Erkrankung ein. Er verspürte ein eigenthümliches Druckgefühl im Kopfe, häufig trat Schwindel auf, namentlich beim Stehen,

so dass er genöthigt war, seine Beschäftigung aufzugeben. Der Schlingact verursachte ihm gleich zu Beginn der Krankheit viel Mühe und Anstrengungen, besonders bei fester Nahrung, häufig verschluckte er sich oder es floss ihm die Nahrung wieder zum Munde heraus. Zu gleicher Zeit machten sich Sprachstörungen geltend. Die Sprache wurde undeutlich und er konnte sich immer schwerer verständlich machen. Häufig traten Zustände auf, in welchen er sich ohne Ursache des Lachens nicht erwehren konnte, andererseits war er wieder sehr oft schwermüthig und traurig. Das Gedächtniss soll nicht abgenommen haben. Das Sehvermögen blieb unverändert ein gutes.

Erst in der letzten Zeit bemerkte er, dass er beim Gehen leichter ermüde als früher, dass er nicht mehr so lange stehen konnte und die Beine ihm steif wurden; dabei traten zeitweise Schmerzen in der Kreuzgegend auf.

Der Kranke ist von mittelgrosser, mittelkräftiger Statur, mässig gut genährt, brachycephal, die Tubera parietal. stark vorgewölbt, die Hinterhauptschuppe abgeflacht, Schädelumfang 55,5 cm. Der Schädel ist nicht percussionsempfindlich, die Nervenstämme nirgends druckempfindlich. Das Gesicht hat den typischen bulbären Ausdruck des traurigen Erstaunens, beide Nasolabialfurchen sehr wenig ausgeprägt, die Wangen schlaff herabhängend, beide Nn. faciales paretisch, die Lippen dünn, atrophisch. Die Zunge vermag nur etwas über die Zahnreihe gestreckt zu werden, erscheint stark durchfurcht, atrophisch und zeigt lebhafte fibrilläre Zuckungen. Beim Lachen und Weinen perseveriren die Gesichtsmuskel auffallend lange in der gegebenen Stellung und vermag der Kranke dabei kaum seine Affectbewegungen zu hemmen. Die Pupillen sind gleichweit und reagiren auf Belichtung beiderseits etwas träger. Keine Augenmuskelstörungen, Sehvermögen und Augenhintergrund normal. Das Gehörvermögen ist ein gutes. Die Sprache ist bulbär, sehr erschwert, namentlich Lippen- und Gaumenlaute können kaum zu Stande gebracht werden.

Die Halsmusculatur zeigt eine Atrophie, besonders im M. sternocleidomastoideus, ferner im oberen Theil des M. cucullaris und den Mm. scalenis. Die grobe motorische Kraft dieser Muskeln hat allenthalben gelitten; die Bewegungen des Kopfes geschehen langsam und mühsam. Der Kopf wird etwas nach vorne geneigt gehalten.

Die oberen Extremitäten zeigen an den kleinen Handmuskeln einen mittleren Grad von Muskelatrophie. Die Beweglichkeit ist in allen Gelenken eine ziemlich gute; die Sensibilität, der Temperatursinn sind nirgends gestört. Keine Entartungsreaction.

Der Lungenbefund ist der eines Emphysems mit leichten bronchitischen Erscheinungen, das Herz erweist keinen besonderen Befund.

Das Abdomen ziemlich straff gespannt zeigt keine Druckempfindlichkeit. Nirgends Zeichen von überstandener Lues.

Beide Beine zeigen starke Spasmen, der Kniesehnenreflex ist sehr gesteigert, beiderseits Fussclonus; nirgends eine Sensibilitätsstörung, keine Muskelatrophie. Der Gang ist ein spastisch-paretischer, Augenschliessen beim Stehen erzeugt leichtes Schwanken. Bei den Bewegungen der Extremitäten ist keine Ataxie nachzuweisen, ebenso auch nicht bei feineren intendirten Bewegungen.

Es besteht ein häufiger Drang zur Harnentleerung, während die Darmfunctionen sehr träge sind. Die Harnmenge war vermehrt (Polyurie).

Im weiteren Verlaufe war bemerkenswerth der beständig weinerliche Gesichtsausdruck, statt jeder Antwort weinte er, klagte über seine Schwermüthigkeit.

Im August traten abendliche Fiebersteigerungen auf und im September erlag er einer Bronchitis.

Bei der Obduction konnten am Grosshirn nirgends anormale Verhältnisse nachgewiesen werden. Gefässe und Gefässhäute ohne Veränderung. Am Rückenmarke war eine Degeneration der Pyramidenseitenstränge zu constatiren. Pons und Medulla waren von sklerotischen Herden durchsetzt. Der ganze Hirnstamm und das Rückenmark wurden in Müller'scher Flüssigkeit conservirt, die Schnitte nach den verschiedensten Färbemethoden: Pal, Weigert, Weigert's Gliafärbung, Nigrosin, Carmin, Marchi, Rosin etc. behandelt.

Lenden- und Sacralmark:

Querschnitte, die durch das Lendenmark und Sacralmark gelegt wurden, zeigten eine deutliche Veränderung der Pyramidenseitenstrangbahnen: Zerfall der Markscheiden, Vermehrung der Neuroglia und des Bindegewebes, Granularkörper.

Die graue Substanz, Ganglienzellen und Nervenfasernetz zeigten sich nicht verändert, ebenso auch nicht die austretenden Wurzeln. Im dorsomedialen Sacralbündel erwiesen sich auffallend viele Gliazellen.

Brustmark:

Im Brustmarke zeigte sich ebenfalls eine auffällige Lichtung der Pyramidenseitenstrangbahnen und zwar erwies sich die linksseitige als die mehr afficirte. Der Centralkanal schien etwas in die Breite gezogen, die vordere Commissur etwas schmäler; in den Ganglienzellen der Vorderhörner konnte keine sichere Veränderung nachgewiesen werden, das Nervenfasernetz daselbst war gut entwickelt. Die Clarke'schen Säulen zeigten schöne Zellen. Die Hinterstränge waren intact, die gemischte Seitenstrangzone zeigt keine Veränderung. Die Rückenmarkshäute und -Gefässe ergaben normale Verhältnisse.

Die Veränderungen des Brustmarkes weiter nach aufwärts verfolgt, ergaben ähnliche Resultate. Der linke Pyramidenseitenstrang war durchaus stärker afficirt, Markscheiden und Axencylinder waren hier mehr zu Grunde gegangen, Neuroglia und Bindegewebe hier mehr vermehrt. Auch in den oberen Antheilen des Brustmarkes zeigten die Ganglienzellen der Vorderhörner keine Veränderung. In den Goll'schen Strängen machte sich aber hier und zwar in dem an das ventrale Hinterstrangsfeld angrenzenden Antheil eine deutliche Sklerose geltend, Granularkörper waren daselbst nicht zu finden. Diese Veränderungen waren nach allen Färbemethoden nachzuweisen. Die austretenden vorderen Wurzeln schienen etwas faserärmer zu sein.

Halsmark:

Die Pyramidenseitenstränge sind hier noch stärker in der oben beschriebenen Weise afficirt, auch die Pyramidenvorderstränge zeigen auf Markscheidenfärbungen eine Lichtung, während sie auf Carmin-Nigrosinschnitten sehr dunkel gefärbt erscheinen. Die Goll'schen Stränge zeigen

eine deutliche Sklerose und zwar stärker als an den früheren Schnitten, mehr ausgebreitet und etwas mehr nach rückwärts verlagert. Der linke Pyramidenseitenstrang ist stärker afficirt als der rechte. Die Vorderhornganglienzellen zeigen in den untersten Abschnitten des Halsmarks keine sichere Veränderung. Schnitte, die beim Austritte des 5., 3. und 2. Halsnerven durch das Rückenmark gelegt wurden, liessen auf Marchipräparaten die bekannten schwarz gefärbten Degenerationsproducte in den veränderten Strängen erkennen.

In den obersten Partien des Halsmarks nimmt die Stärke der Affection der Pyramidenbahnen und der Goll'schen Stränge noch zu. In den Vorderhörnern sind hier auffallend wenig Ganglienzellen zu constatiren und von den vorhandenen zeigen manche Veränderungen, die auf eine Schrumpfung der Zelle schliessen lassen. Die vorderen austretenden Wurzeln erscheinen faserärmer, ebenso die Wurzeln des austretenden N. recurrens. Die Hinterhörner zeigten keine sichere Veränderung, die Kleinhirnseitenstrangbahnen, das Gowers'sche Bündel waren intact, die gemischte Seitenstrangzone erwies sich ein wenig gelichtet.

Einen ähnlichen Befund boten die in Serien weiter nach aufwärts verfolgten Schnitte, nur scheint es, dass die Zahl der Vorderhornganglienzellen zwischen erstem und zweitem Halsnervenaustritt reichlicher war. Die Pyramidenseiten- und Vorderstrangbahnen, die gemischte Seitenstrangzone, die Goll'schen Stränge boten denselben Befund wie an den vorigen Schnitten dar, nur dass die Affection sich hier noch etwas intensiver markirte.

Die Goll'schen Stränge sind aufwärtssteigend stärker ergriffen und reicht der Process bis zu den Goll'schen Kernen heran. (Vermehrung der Neuroglia und des Bindegewebes.)

Pyramidenkreuzung.

Die Pyramidenbahnen zeigen auch hier dieselbe Degeneration, Zerfall der Markscheiden, Vermehrung von Neuroglia und Bindegewebe. Der Centralkanal erscheint etwas weiter. In den Goll'schen und Burdach'schen Kernen konnte keine Veränderung gefunden werden.

Medulla oblongata:

Dort, wo die Pyramidenkreuzung bereits vollzogen ist, tritt nun dorsal von der linken Pyramidenbahn ein Krankheitsherd auf, der den Seitenstrangkern und den Nucleus ambiguus umfasst und in die Substantia reticularis grisea hineinreicht, ein zweiter Herd auf der rechten Seite medial von der Trigeminuswurzel an Stelle der Substantia gelatinosa; doch ist der letztere Herd um die Hälfte kleiner und reicht auch weniger weit proximalwärts. Beide Herde sind circumscript, an manchen Stellen jedoch ein allmählicher Uebergang ins Nachbargewebe zu bemerken. Sie sind auf Carmin-, Nigrosinschnitten dunkel, auf Weigertschnitten hell gefärbt, die Markmasse der durchtretenden Fasern bedeutend reducirt oder ganz geschwunden, weshalb auch die Markscheidenfärbung nur wenig angenommen wird, während die Axencylinder erhalten sind. Der Herd auf der linken Seite scheint allmählich in die Substantia gelatinosa derselben Seite überzugehen. Die Olivenzwischenschicht ist nicht verändert; ebenso die Hinterstrangskerne. Die Pyramidenbahnen zeigen nach ihrer Kreuzung dieselbe Degeneration wie vorhin.

Auf den folgenden Schnitten werden beide Herde ein wenig grösser, mit dem Anwachsen der Olive rückt der linke Herd etwas aufwärts und medianwärts und reicht von der Olive, welche frei ist, bis zum Hypoglossus-

kern und etwas in die Substantia reticularis alba hinein; nach aussen reicht er bis nahe an die Substantia gelatinosa heran. Der Herd auf der rechten Seite reicht ventral bis zur Olive, geht seitlich bis in die Mitte der Trigeminuswurzel, dorsal bis zu den Hinterstrangskernen. Vom Herde links werden sowohl die austretenden Hypoglossusfasern als Fibrae arcuatae internae betroffen. Die austretenden feinen, mit Hämatoxylin kaum färbbaren linken Hypoglossusfasern sind degenerirt, auch zeigt der linke Kern bedeutend weniger Ganglienzellen als der rechte; sie sind zum Theil geschrumpft, ganz klein, mit Carmin, Nigrosin etc. dunkel gefärbt und lassen nur schwer mehr eine Structur erkennen. Die Pyramidenbahnen sind degenerirt. In der Raphe lassen sich manche degenerirte Fasern nachweisen. Ausser dem Hypoglossuskern sind linkerseits noch der Nucleus ambiguus stark ergriffen, etwas der Seitenstrangkern und das Solitärbündel. Durch den Herd der rechten Seite ist die spinale Trigeminuswurzel zum Theil ergriffen. Die Herde selbst zeigen keine bestimmten Structurverhältnisse. Es ist ein grobmaschiges, dichtes Gewebe mit bedeutender Vermehrung der Neuroglia, besonders in der Umgebung der Gefässe, während die letzteren nirgends erheblich verändert gefunden werden konnten. Mit der Neurogliafärbung, ferner mit Hämatoxylin etc. konnte eine hervorstechende Vermehrung der Gliazellen und Gliafasern constatirt werden. In den Herden sind die Axencylinder theils erhalten, zum Theil aber auch zu Grunde gegangen. Der Uebergang zum normalen Gewebe ist an manchen Stellen ziemlich unvermittelt, stellenweise ganz allmählich.

Der Herd auf der rechten Seite verschwindet in den folgenden Schnitten, dagegen der linke Herd, zwischen Olive und Kleinhirnseitenstrang gelegen, nun ausser dem Nucleus ambiguus, Nucleus lateralis und einem Theile der spinalen Trigeminuswurzel auch auf beide Hypoglossuskerne sich erstreckt; mitten unter dem linken Hypoglossuskerne reicht durch den Herd eine erhaltene Brücke der Substantia reticularis grisea.

Auf der rechten Seite, wo der Herd nun geschwunden ist, finden sich keine weiter reichenden Degenerationen, die spinale Trigeminuswurzel tritt hier wieder voll erhalten auf. Dagegen zeigen beide Hypoglossuskerne einen Schwund an Ganglienzellen. Hier und da nur finden sich gut erhaltene Hypoglossusfasern. Das linke Solitärbündel ist weniger faserreich; die durch den Herd tretenden Vagusfasern sind fast ohne Markscheidenfärbung.

Am proximalsten Ende zeigt der Hypoglossuskern besser erhaltene Zellen.

Die Herde, die durch die ganze Medulla oblongata und Brücke bis in den Hirnschenkelfuss hinein auftreten, zeigen nun ein sehr wechselndes Bild bezüglich ihres Sitzes und ihrer Ausdehnung. Vom rechten Hypoglossuskern reicht neuerdings ein Herd in die rechte Substantia reticularis grisea bis zum Corpus restiforme, die Vaguskerne und das Solitärbündel mit einbegriffen; ausserdem nehmen hier die in den Hilus der rechten Olive einstrahlenden Fasern keine Markscheidenfärbung an. Auf der linken Seite ist der Herd ausgedehnter geworden und reicht da bis in die Mitte der Olive, ergreift die medialsten Theile des Corpus restiforme, nur die Olivenzwischenschicht und der dorsalste Theil der Substantia reticularis grisea ist wenig ergriffen. Der austretende Vagus zeigt deutliche Degeneration. Die Vaguskerne zeigen, trotzdem sie in dem Herde inbegriffen sind, meist schön erhaltene Zellen, nur einige von ihnen sind geschrumpft, klein, die keine Structurverhältnisse mehr zeigen.

Distales Brückenende:

Auf der rechten Hälfte ist hier keine krankhafte Veränderung zu bemerken. Auf der linken Hälfte ist der Herd makroskopisch scharf begrenzt, geht genau bis zur Medianlinie und reicht bis zum lateralen Rand, ventral grenzt er an die Pyramidenbahn; die dorsalste Partie der Substantia reticularis lässt er frei und reicht seitlich über die spinale Trigeminuswurzel bis zum Corpus restiforme. Olive, centrale Haubenbahn, Facialiskern, die austretenden Acusticusfasern, Schleife, Substantia gelatinosa und spinale Trigeminuswurzel, die Substantia reticularis und der Nucleus centralis inferior sind also im Herde einbegriffen. Der Herd hat im Allgemeinen dasselbe Aussehen, wie an den vorigen Schnitten; auf Palschnitten hell, mit Carmin, Nigrosin etc. dunkel gefärbt. Der Facialiskern zeigt schon hier eine Verminderung an Ganglienzellen.

Die Pyramidenbahn, die im Rückenmark und in der Medulla oblong. eine starke Degeneration aufwies, scheint hier besser erhaltene Fasern zu besitzen, wie es sowohl Carmin- als Weigert-Präparate erweisen. Das hintere Längsbündel ist kaum angedeutet.

In den weiteren Schnitten nehmen die Herde an Ausdehnung zu. Besonders stark ist die Gegend der linken oberen Olive, der centralen Haubenbahn, des Facialiskerns, des Corpus trapezoides, namentlich in seinen mittleren Theilen, und der dorsalen Querfasern des Pons ergriffen. Die Pyramidenbahn ist in ihrem Hauptzuge weniger vom Herde tangirt, zeigt hier eine leichtere Degeneration als vorhin. In den Herden ist eine starke Wucherung der Neuroglia zu verzeichnen, besonders eine starke Vermehrung der Neurogliazellen; stellenweise ist das Balkenwerk sehr dicht und schollig.

In der Substantia grisea war die Wucherung der Glia in Form eines besonders starken Balkenwerkes zu sehen, das eine homogene Structur angenommen hatte. In diesen Herden waren ausser den kleinen Gliazellen besonders grosse spinnenförmige Gliazellen zu sehen und manche von diesen von abnormer Grösse: von 20 $\mu$.

Die Gefässe sind dicht gefüllt und in der Umgebung derselben sind die Zellkerne auf Nigrosin- und Carminpräparaten stark vermehrt. Hier und da lassen sich Körnchenzellen nachweisen. Die Gefässwände zeigen sich nirgends erheblich erkrankt. Weiter proximalwärts tritt ein kleiner Herd in der Gegend der rechten oberen Olive und des Facialiskernes auf, ebenso ein kleiner seitlich vom rechten hinteren Längsbündel, dessen Fasern stark gelitten haben. Beide Facialiskerne zeigen einen Schwund an Ganglienzellen, die intramedullären Wurzeln ganz dünn, die austretenden Facialiswurzeln zeigen deutlichen Zerfall der Markscheiden. Der Abducenskern und die austretenden Fasern desselben haben nicht gelitten. Die Querfasern des Pons oder der Pyramidenbahn haben ebenfalls meist ihre Markscheide eingebüsst. Das hintere Längsbündel tritt in den folgenden Schnitten nun wieder deutlich hervor. Beide Schleifenschichten sind durch den Herd betroffen, ebenso ein kleiner Theil des linken Corpus restiforme und die linke spinale Trigeminuswurzel. Es treten viele Gefässe in den Herden auf, die Neurogliawucherung nimmt noch zu.

Weiter proximalwärts in der Gegend des Facialisknies wächst der Herd noch an Ausdehnung und umfasst Alles, was zwischen den Abducens-

kernen und den Pyramidenbahnen, welche in ihrer Hauptmasse weniger ergriffen sind, gelegen ist und reicht seitlich bis zum Corpus restiforme und den äussersten Querfasern des Pons, welche den Herd gleichsam einrahmen. In dem Herdgebiete haben alle Markscheiden mehr oder minder gelitten, man sieht nur als feine, verlöschte Zeichnung die ursprünglichen markhaltigen Nervenfasern darin verlaufen. Die linke Schleife und das Corpus trapezoides sind nur angedeutet zu sehen, die linke spinale Trigeminuswurzel ist ergriffen und reicht der Herd hier bis zum Acusticuskern. Die Ganglienzellen, die im Herde gelegen sind, sind merkwürdig gut erhalten, besonders die des Nucleus reticularis tegmenti. Die Basalgefässe lassen keine Veränderung constatiren.

Auf den nun folgenden Serienschnitten bis zum proximalen Brückenende erreicht der Krankheitsherd seine grösste Ausdehnung. Er umfasst hier den ganzen mittleren Theil des Pons, reicht ventral links bis zur Pyramidenbahn, dessen Hauptzug er unversehrt lässt; rechts aber afficirt er auch die mediale Hälfte derselben; seitlich bis an die queren Ponsfasern heranreichend, ist dorsalwärts keine bestimmte Grenze anzugeben, sondern der Herd reicht mit Ausnahme weniger markhaltiger Fasern, welche in Weigert-Präparaten noch die ursprüngliche Zeichnung andeuten, bis an den Ventrikelboden. Am meisten sind die Fasern der rechten Pyramidenbahn mitgenommen, die ganze Raphe, beide Schleifenbahnen, das hintere Längsbündel ist nicht einmal andeutungsweise auf Weigert- und Pal-Präparaten zu sehen. Die beiden Trigeminuskerne sind ebenfalls im Herde einbegriffen. Der motorische Trigeminuskern scheint im Herde gelitten zu haben, namentlich im medialen Abschnitte. Die sensible Trigeminuswurzel hat nicht gelitten, wohl aber zeigt die motorische degenerative Veränderungen ihrer Markscheiden. Im Herde selbst sind meist nur feinste markhaltige Nervenfasern mehr nachweisbar, gewucherte Neuroglia, colossale Kernvermehrung; hier auch ziemlich viele, aber unveränderte Gefässe. Wenngleich die meisten Axencylinder unversehrt waren, was nicht immer leicht zu bestimmen ist, so waren doch viele vollständig zu Grunde gegangen.

An den weiteren proximalwärts gelegten Schnitten wird auch die linke Pyramidenbahn in grossem Umfange vom Herde betroffen. Der Herd hat hier seine grösste Ausdehnung. An der rechten Pyramidenbahn bleibt nur ein kleines, ventralst gelegenes Bündel frei. Auch die Brachia conjunctiva, namentlich das rechte, sind afficirt. Gut erhalten sind nur die äussersten bogenförmigen Fasern des Pons und der Processus cerebelli ad pontem. Alles dazwischen Gelegene ist ergriffen. Das hintere Längsbündel ist hier wieder angedeutet, die absteigende Trigeminuswurzel ist nicht auszunehmen, wohl aber auf den folgenden Schnitten, wenngleich sehr schwach auf Weigert-Färbung sichtbar. Das linke hintere Längsbündel verschwindet dann wieder auf einer Serie von Schnitten.

Proximales Brückenende:

Hier nehmen die Herde wieder an Grösse ab. Die Pyramidenbahnen sind hier weniger afficirt, besonders links. Die Querfasern des Pons sind besser erhalten, die Markscheiden der Fasern des Brachium conjunctivum färben sich wieder besser. Das rechte hintere Längsbündel und ein Theil des linken wird deutlich sichtbar. Die mittleren Querfasern des Pons treten deutlicher hervor, die cerebrale Trigeminuswurzel wird

etwas sichtbarer. Die rechte laterale Schleife ist aber hier vom Processe noch hart mitgenommen, die linke weniger.

Der Trochleariskern zeigt keine Einbusse an Ganglienzellen.

Dort, wo die Markscheiden der Nervenfasern geschwunden sind, tritt die Gliawucherung besonders in diesen Präparaten hervor.

Hirnschenkelfuss:

Dort, wo die Brücke in den Hirnschenkel übergeht, wird der Herd noch mehr concentrisch eingeengt; der Herd umfasst hier namentlich die medialen Theile der Pedunculi cerebri, die Substantia nigra Soemmeringi und reicht dorsalwärts etwas weniger markant endigend bis zum hinteren Längsbündel. Das linke hintere Längsbündel ist kaum sichtbar, während das rechte scharf hervortritt. In der mittleren und seitlichen Partie des Hirnschenkelfusses ist keine Spur von Veränderung zu sehen.

Proximalwärts wird der Herd noch kleiner, bis er nur mehr die medialsten Theile der Substantia nigra Soemmeringi einnimmt und einige ganz kleine Herde um das linke hintere Längsbündel umfasst. Der Herd nimmt die frontale Brückenbahn ein und setzt sich seitlich bis zur Mitte der Substantia nigra beiderseits fort. Das Brachium conjunctivum und die mediale Schleife ist geringer ergriffen; der Oculomotoriuskern zeigt keine Veränderung seiner Ganglienzellen. Die Oculomotoriuswurzel ist nur dort, wo die Fasern durch die Herde gehen, in ihrer Markscheide ergriffen, doch ist der austretende Oculomotorius frei von Degeneration. Ein kleiner Herd neben jenem, welcher das linke hintere Längsbündel zum Faserzerfall gebracht, ist an dem medialdorsalen Abschnitte des linken rothen Kerns zu sehen. Diese kleineren Herde schwinden aber bald wieder. Es treten dann noch eine Strecke jederseits in der medialen Partie der Substantia Soemmeringi je zwei kleine Herde auf, bis die auf der rechten Seite völlig schwinden und die der linken Seite immer kleiner werden. Der linke rothe Kern scheint hier in seinem Umfange etwas kleiner zu sein als der rechte. Die mediale Schleife, das hintere Längsbündel zeigen hier keine Veränderung. Die Pyramidenbahn zeigt in keinerlei Weise, dass sie ergriffen wäre. An den weiter angelegten Schnitten ist kein Krankheitsherd mehr zu finden. Der Tractus opticus zeigt keine Veränderung, die Corpora geniculata, das Corpus subthalamicum, die Corpora mamillaria, Fasciculus retroflexus, Linsenkernschleife zeigen normale Befunde. In den Stammganglien nirgends ein Herd.

Leider stand mir der Grosshirnmantel zur mikroskopischen Untersuchung nicht zur Verfügung. Der Gehirnmantel war nach der Meynertschen Sectionstechnik bei der Obduction entfernt worden, und da sich makroskopisch nichts Anormales darbot, nicht aufbewahrt worden. Herrn Professor Anton danke ich bestens für die Ueberlassung des Materials.

Wenn wir den Fall klinisch bewerthen, so hatten wir es also mit einem Kranken zu thun, der an bulbären Erscheinungen, mit Muskelatrophien und spastischer Parese seit einem Jahre erkrankt war. Alle Symptome wiesen demnach mit einiger Sicherheit auf eine fortschreitende Erkrankung der motorischen Leitungsbahnen, auf eine amyotrophische Lateralsklerose oder nach Leyden

eine amyotrophische Bulbärparalyse hin. Die Schlingbeschwerden, die Sprachstörungen, die Atrophie der Zunge, der Lippen, die beiderseitige Facialisparese, der Gesichtsausdruck des traurigen Erstaunens, die Atrophie der keinen Handmuskeln, die spastische Parese der unteren Extremitäten, Alles das wies auf die alleinige Erkrankung des motorischen Systems hin, während die Untersuchung des Centralnervensystems eine sichere multiple Herdsklerose aufwies. Es handelte sich also um eine multiple Herdsklerose, die im Leben das klinische Bild der amyotrophischen Lateralsklerose darbot. Sehr interessant ist es dabei, dass der Kranke durchaus nicht klassische Symptome der disseminirten Sklerose zeigte. Es war weder Intentionstremor, noch scandirende Sprache, noch Nystagmus, noch Sehstörungen u. s. w. nachweisbar; von Symptomen der multiplen Sklerose fanden sich nur Schwindel, leichtes Schwanken bei Augenschluss, ferner bulbäre Symptome und spastisch-paretischer Gang, doch ohne irgendwelche cerebellare Gangart, eine etwas trägere Pupillenreaction und Polyurie. Es wären also zur Differentialdiagnose namentlich die Schwindelerscheinungen, die bei der amyotrophischen Lateralsklerose doch nur selten und gering vorkommen, ferner die etwas trägere Pupillenreaction zu verwerthen, welche für die multiple Sklerose sprechen. Ein solcher seltener klinischer Fall der multiplen Herdsklerose bietet demnach zu falschen Auffassungen des Krankheitsbildes Anlass. Syringomyelie und Pachymeningitis cervicalis hypertrophica waren leicht auszuschliessen, da keine Anhaltspunkte dafür gefunden werden konnten.

Auch die psychischen Symptome bei multipler Herdsklerose und amyotrophischer Lateralsklerose können in solchen Fällen sehr ähnlich sein. Bei beiden zeigt sich ein infantiler und läppischer Charakter, einfältig, leichtgläubig, mit wenig Kritik. Bei beiden Krankheitsbildern macht sich eine äusserst labile Stimmung, oft ein indifferentes Verhalten, oft auch eine andauernd depressive Stimmung geltend. Allerdings kommen so hohe Grade von psychischen Störungen, wie bei der multiplen Sklerose, bei der amyotrophischen Lateralsklerose nicht vor. Vollständige Idiotie wurde bei der amyotrophischen Lateralsklerose noch nie beobachtet. Jedenfalls sind die psychischen Störungen bei der multiplen Sklerose bei Weitem öfter und bedeutend stärker ausgeprägt; doch giebt es eben Mittelformen, die ein ganz ähnliches Verhalten zeigen wie Fälle von amyotrophischer Lateralsklerose; der Stimmungswechsel scheint wohl bei der multiplen Sklerose ein plötzlicherer zu sein. Auch das impulsive Lachen und Weinen ist bei beiden Krankheitsbildern ähnlich, doch sind auch

hier bei der progressiven Bulbärparalyse die Erscheinungen nicht so plötzlich, intensiv zu Tage tretend und scheint die Erregungscurve eine weniger hohe, dafür aber eine um so längere zu sein; das krampfhafte Lachen und Weinen klingt hier viel langsamer ab.

Solche Fälle von multipler Sklerose haben Pitres, Déjerine und Skolosubow veröffentlicht (Rev. de médecine 1884). Sie sind wohl die seltensten Formen, unter welchen die multiple Herdsklerose auftritt, und nur in den drei oben erwähnten Fällen veröffentlicht worden. In meinem Falle ist ganz besonders interessant, dass die Erkrankung so isolirt war und nur rein auf Medulla oblongata und Pons und einen kleinen Theil des Vierhügels beschränkt war und sonst nirgends im ganzen Centralnervensystem ein Krankheitsherd gefunden werden konnte.

Die bulbären Erscheinungen ohne Amyotrophie sind bei der multiplen Sklerose etwas häufiger beschrieben worden, doch fanden sich in diesen Fällen meist klassische Symptome, welche die Diagnose auf eine disseminirte Sklerose sicherten. In den meisten Fällen traten die rein bulbären Symptome erst später zu den anderen Erscheinungen der Herdsklerose hinzu; ausserdem waren in diesen Fällen die Krankheitsherde über das ganze Centralnervensystem mehr-minder vertheilt, wohl aber waren fast immer Medulla und Pons ergriffen. Cruveilhier, Hallopeau, Charcot, Leyden, Teschenmacher, Schüle, Samelsohn, Joffroy, Jolly, Leube, Rolland, Berlin, Grasset, Siemens, Oppenheim, Claus, Fürstner, Redlich, Schuster und Bielschowsky haben solche bulbäre Fälle veröffentlicht. In dem Falle von Jolly fanden sich trotz der ausgesprochensten klinischen bulbären Symptome bei der Obduction und mikroskopischen Untersuchung Pons und Medulla frei; dafür fanden sich aber ausgebreitete Herde im Grosshirn. Bourneville und Guérard fanden in 23 Fällen mit Bulbärsymptomen nur 3 ohne Krankheitsherde in Pons und Medulla. Jolly wies schon 1871 darauf hin, dass die Hysterie ohne anatomischen Befund bulbäre Symptome zeigen kann. Neuerdings wissen wir ja auch, dass die „asthenische Bulbärparalyse" derzeit ohne anatomischen Befund dasteht. Mit Wahrscheinlichkeit sind die bulbären Symptome jener Fälle mit ausgedehnten Herden im Grosshirn ohne Befund im Pons und Medulla den Symptomen bei Pseudobulbärparalysen nach beiderseitigen Herden im Grosshirn gleichzusetzen.

Muskelatrophien gehören zu den selteneren Erscheinungen bei der disseminirten Sklerose. Ausser den drei oben erwähnten Fällen, die als amyotrophische Lateralsklerose imponirten, finden wir namentlich von Jolly einen Fall, wo sich ausgebreitete Muskelatrophien

vorfanden. Auch Leube erwähnt die Seltenheit des Befundes einer Muskelatrophie. Die elektrische Prüfung der Muskeln ergiebt dabei gewöhnlich nur eine etwas verminderte Reaction bei faradischer und galvanischer Reizung. In dem Falle von Hess, ferner von Claus fanden sich ebenfalls Muskelatrophien. Die Muskelatrophien können wie in dem Falle von Jolly ziemlich ausgebreitete sein, sie können sogar, entgegen der Ansicht von Marie, auch in der Gesichtsmusculatur, Kinn, Lippen und Zunge vorkommen, wie es dieser und ebenso der Fall von Claus und Fürstner lehrt. In den Fällen mit Muskelatrophie fand sich bisher meist keine besondere Veränderung der Ganglienzellen in den Vorderhörnern. Auch Jolly, der in seinem Falle genauestens das Rückenmark untersuchte, fand ein negatives Resultat. In diesem Falle konnte ich eine Verminderung und Schrumpfung der Ganglienzellen in den Vorderhörnern des obersten Halsmarks constatiren. Doch darf der negative anatomische Befund für die Muskelatrophie nicht Wunder nehmen, wenn man die anderen Muskelatrophien mit negativem Befund, die nicht bei multipler Sklerose aufgetreten sind, berücksichtigt, so die verschiedenen sogenannten cerebralen Muskelatrophien nach Hirnblutungen, ferner bei gewissen Formen amyotrophischer Lateralsklerose, bei Myopathien. Zum grossen Theil dürfte wohl auch die geringe Verlässlichkeit der Untersuchungsmethoden daran Schuld sein.

Merkwürdig ist es, dass gerade jene Formen, bei denen die bulbären Symptome die hervorstechendsten sind, die klassischen Symptome der multiplen Herdsklerose mehr-minder zurücktreten. Auch die von Oppenheim und Lapinski besonders erwähnten Opticusveränderungen können dabei, wie der vorliegende Fall beweist, fehlen. Der Nystagmus findet sich nach Charcot in 50 Proc. der Fälle, nach Uhthoff finden sich Nystagmus oder nystagmusartige Zuckungen in 58 Proc., nach Krafft-Ebing in 60 Proc., nach Marie in 70—80 Proc. Fehlen des Intentionstremors ist seltener (Charcot, Leyden, Leube, Ebstein, Engesser, Hirsch, Jolly, Cramer, Fürstner u. A.). Nach Krafft-Ebing kommt der Intentionstremor in 70 Proc. der Fälle vor. In seltenen Fällen können aber eben, wie hier, alle klassischen Symptome, Nystagmus, Intentionstremor und scandirende Sprache, fehlen. Auch Augenmuskellähmungen, die nach Uhthoff in 17 Proc. vorkommen, fehlten.

Für den Intentionstremor und den Nystagmus dürften wohl schwerlich bestimmt localisirte Krankheitsherde verantwortlich gemacht werden. Man hat Herde im Vierhügel und im Pons dafür als Grund angenommen, von anderer Seite das hintere Längs-

bündel; aber gerade in diesem Falle, wo der Pons und das hintere Längsbündel in so hervorragender Weise ergriffen waren, fehlten nystagmusartige Zuckungen vollständig.

Das Gleiche gilt wohl von der Localisation des Intentionstremors, der in diesem Falle fehlte und dessen Ursache Ordenstein und Erb in den Pons, Stephan in den Sehhügel und Greif in die Grosshirnrinde verlegt.

Hemiplegische Anfälle, für die man in einer grösseren Anzahl von Fällen Herde im Pons und der Medulla obl. beschuldigte (Charcot, Redlich), traten hier nicht auf, trotz der starken Affection dieser Theile.

Es ist ersichtlich, wie ungemein schwer es ist, die klinischen Symptome anatomisch bei der multiplen Herdsklerose localisiren zu wollen. Auch atactische Symptome waren nicht zu beobachten, obwohl die Schleifenbahn Veränderungen aufwies, die man dafür verantwortlich macht, und trotz der Herde in Brücke und Medulla oblongata. Die Hinterstränge, auf deren Erkrankung Charcot die Ataxie zurückführt, waren im obersten Brust und Halsmark bis zu ihren Kernen leicht sklerotisch.

Von besonderer Wichtigkeit ist die secundäre Degeneration der Pyramidenvorder- und Seitenstrangbahnen, die hier auftrat. Im ganzen Rückenmark war trotz der sorgfältigsten Untersuchung kein Herd nachweisbar. Die Pyramidenbahndegeneration war vom proximalen Brückenende bis in das Lendenmark hinein zu verfolgen.

Im Hirnschenkelfuss war keine Spur einer Degeneration der Pyramidenbahn zu entdecken. Die Pyramidenbahn war durch die Herde nur im Pons betroffen, sonst war nirgends ein Herd mehr vorhanden, der die motorischen Fasern afficirt hätte. Wohl aber war diese Bahn durch die ganze Länge des Pons vom Krankheitsherd betroffen und zwar in grösserer Ausdehnung auf der rechten Seite der Brücke. Die untersten Bündel waren überall frei geblieben, so, wie ich es oben geschildert habe. Die Axencylinder waren ebenfalls stellenweise zu Grunde gegangen. Die stärkere Affection der rechten Pyramidenbahn machte sich auch in einer stärkeren secundären Degeneration der linken Pyramidenseitenstrangbahn geltend. Die secundär degenerirte Pyramidenbahn hatte das Aussehen wie bei einer jeden anderen secundären Degeneration.

Secundäre Degenerationen wurden bisher noch wenig bei der multiplen Sklerose beobachtet. Sie sind von mancher Seite überhaupt für die multiple Sklerose ausgeschlossen gewesen. Schultze gab zuerst den Grund für ihr Fehlen in dem Erhaltenbleiben der

Axencylinder an. Secundäre Degenerationen wurden bisher von Jolly 1872, Buss 1889, Werdnig 1888, Babinsky 1885, Redlich 1895 und Rossolimo beschrieben — also für die zahlreichen Fälle, welche bisher bereits untersucht wurden, in einer recht geringen Anzahl. Auch Gowers, Taylor, Bickeles und Obersteiner sehen in dieser secundären Degeneration keinen Widerspruch der Wallerschen Gesetze. In den eben erwähnten, höchst seltenen Fällen, wo eine secundäre Degeneration nachgewiesen werden konnte, war aber diese meist nur auf kürzere Strecken zu sehen; nur in einigen Fällen dehnte sie sich über längere Strecken aus, wie hier über den ganzen Verlauf der Pyramidenseitenstrangbahnen, und auch da konnte in den obigen Fällen nur eine mässige Degeneration beobachtet werden, während sie hier über den ganzen Verlauf im Rückenmark deutlich und markant war. Auch Taylor betrachtet eine ausgesprochene Degeneration verschiedener Stränge als ausserordentlich selten, und thatsächlich konnte sie auch erst in den wenigen Fällen constatirt werden.

Es ist gewiss wunderlich, warum in diesem Falle gerade nur die Pyramidenbahnen secundär entartet sind, während andere einheitliche und lange Faserbündel, die noch schwerer durch den Process gelitten hatten, keine secundären Degenerationen aufwiesen. Bei dem seltenen Befunde einer secundären Degeneration der Pyramidenseitenstränge bei multipler Sklerose ist es wohl wahrscheinlich, dass der Sitz und die Ausdehnung des Herdes, abgesehen von der Intensität des Processes, von Wichtigkeit und Einfluss auf die secundäre Degeneration ist. Babinsky hat z. B. trotz einer starken Affection der Seitenstränge im Halsmark keine absteigende Degeneration gefunden. Rossolimo weist bezüglich der secundären Degenerationen darauf hin, dass dieselben nicht blos bei Zerstörung der Axencylinder stattfinden, sondern auch unter dem Einfluss der summirenden Wirkung zweier oder mehrerer Herde auf ein und dieselben Faserbündel, welche jeder für sich nicht im Stande wären, die secundären Degenerationen hervorzurufen.

Etwas anders und schwieriger erklärbar ist die Affection der Goll'schen Stränge, die vom obersten Brustmarke bis zu den Goll'schen Kernen reichte. Es scheint, dass diese Affection erst der secundären Degeneration der Pyramidenbahnen zeitlich nachfolgte. Wahrscheinlich ist es, dass die motorischen und sensiblen Bahnen in einer gewissen Wechselbeziehung zu einander stehen und die Erkrankung der motorischen Bahnen ein Missverhältniss in dieser Wechselbeziehung hervorbringt, das eine leichte Mitbetheiligung der sensiblen Bahnen bedingt. Die Affection der Goll'schen Stränge ist unmittelbar unter den Kernen am stärksten und nimmt nach abwärts ab, um beim Austritte des 3. Brustnerven vollständig zu verschwinden.

Freilich muss man in diesem Falle sich fragen, ob diese Affection der Goll'schen Stränge, die sich retrograd geltend macht, nicht ausschliesslich bedingt ist durch die Herde in Pons und Medulla, wie eine solche Affection französische Autoren beschrieben.

Sowie ich bereits oben erwähnte, dass die Muskelatrophie hier eine Grundlage in den Veränderungen der Ganglienzellen der Vorderhörner fand, ebenso waren die ausgesprochenen bulbären Symptome, die Atrophie der Zunge, der Lippen, die Parese der Gesichtsmuskeln auf eine Affection der Ganglienzellen in den entsprechenden Kernen zurückzuführen, welche ich auch thatsächlich, wie oben ausgeführt, nachweisen konnte. Auch Schuster und Bielschowsky konnten im Abducenskern die weitgehendsten Veränderungen der Ganglienzellen mittelst Nisslfärbung nachweisen.

Allerdings muss ich hier auf den Unterschied der Affection der Ganglienzellen hinweisen.

Die Ganglienzellen der Vorderhörner im Halsmark zeigten sich verändert und vermindert, ohne dass irgend ein sklerotischer Herd trotz der sorgfältigsten Untersuchung nachzuweisen gewesen wäre. Es ist also hier die allerdings mässige Degeneration der Ganglienzellen im Vorderhorn des Rückenmarkes daselbst secundär erfolgt, wie wir es auch bei anderen höher gelegenen, namentlich cerebralen Affectionen finden, auf die ich mich anderweitig näher eingelassen habe. Die Kerne dagegen in der Medulla oblongata waren mitten, wie oben beschrieben, in Krankheitsherden gelegen und wohl durch diese direct geschädigt worden. Die Veränderungen im Hypoglossuskern, im Vagus und Facialis und Trigeminuskern haben wohl die bulbären Symptome, die bulbäre Sprache, die Atrophie der Zunge, der Lippen, die Parese des Facialis bedingt. Auffallend ist es, dass trotz der Intensität und Ausbreitung der Herde, abgesehen von den nicht im Herde gelegenen Ganglienzellen der Nervenkerne, so viele Ganglienzellen ihre Structur beibehalten haben und nur relativ in geringerer Zahl Veränderungen in Form von Pigmentation oder Schrumpfung zeigten. Bourneville, Guérard, Charcot, Fromann haben die Veränderungen der Ganglienzellen bereits beschrieben, sie werden von Gowers, Obersteiner, Frommann, Taylor, Schuster und Bielschowsky bestätigt, während andere Autoren, wie Köppen, Rossolimo u. A., in ihren Fällen die Ganglienzellen unversehrt fanden. Die Ganglienzellen waren hier körnig zu Grunde gegangen oder waren vollständig mit Pigment erfüllt, die keine Structurverhältnisse der Zelle mehr wahrnehmen liessen, oder waren ganz geschrumpft.

Was die Hirnnerven anbelangt, so zeigten der Nervus vagus,

hypoglossus und facialis degenerative Veränderungen, zum Theil auch der motorische Trigeminus, am hervorstechendsten wohl der Nervus facialis, während die anderen Nervenwurzeln doch die grösste Zahl ihrer Fasern gut erhalten hatten. Die übrigen Hirnnerven waren gar nicht afficirt, wiewohl gerade der N. opticus und olfactorius zu den Lieblingssitzen der multiplen Herdsklerose gehören. Von Cruveilhier, Scoda, Lionville, Vulpian, Ordenstein, Taylor und Claus wurden Herde in den Hirnnervenwurzeln beschrieben, während Guérard, Bourneville und Jolly die Hirnnerven verschont sahen. Taylor konnte in zwei Fällen eine Betheiligung sämmtlicher Hirnnerven mit Ausnahme des Olfactorius constatiren; das Chiasma opticorum war in allen seinen Fällen der Sitz von Herden. Claus fand im Quintus, Oculomotorius, Trochlearis und Hypoglossus vielfach Körnchenzellen und stellenweise eine Verbreiterung des interstitiellen Gewebes; der Nervus opticus und olfactorius waren frei, der Facialis und Acusticus zeigten in seinem Falle nur wenig Veränderungen. Auch in den vorderen Wurzeln ausserhalb des Rückenmarkes konnte ich (wie Charcot, Erb, Taylor) eine degenerative Affection constatiren. Muskeln und periphere Nerven lagen mir leider nicht vor. Wenngleich in diesem Falle und in anderen, die ich untersuchte, scheinbar die Herdsklerose localisirt erschien, so lehrt doch die Mehrzahl der Fälle, dass, wenn auch gewisse Lieblingsstellen der Herde vorkommen, eine gewisse Regellosigkeit in ihrer Anordnung herrscht, so dass man auch nicht von einer cerebralen und spinalen Form sprechen kann; freilich schliesst es nicht aus, dass die Herde über das ganze Centralnervensystem vertheilt sein müssen. Auch bezüglich des Auftretens der Herde in grauer oder weisser Substanz scheinen die Herde keinen besonderen Unterschied zu machen.

Gefässveränderungen besonderer Art konnte ich nirgends constatiren. Rindfleisch hat bekanntlich zuerst Gefässveränderungen bei multipler Sklerose beschrieben, ebenso Demange, Charcot, Vulpian, Ribbert, Bärwinkel, Köppen, Fromann, Marie, Greif, Hess, Popoff, Kelp, Putzar, Guérard, Williamson, Rossolimo, Schuster und Bielschowsky. Andere Autoren wieder, wie Leyden, Schüle, Jolly, Buchwald, Huber, Werdnig, Bickeles, Taylor, konnten keine nennenswerthe Veränderung finden. In dem oben beschriebenen Falle war höchstens eine starke Füllung und stellenweise Vermehrung der Capillaren, Verbreiterung der adventitiellen Räume zu constatiren, wie es auch Leo, Kelp, Buchwald, Putzar u. A. beschrieben. Die grösseren Gefässe zeigten keine Veränderung. Charcot, Guérard, und Fromann fanden dagegen wieder eine Verengerung der Gefässe

Ribbert fand Thrombenbildungen. Meist wurden Verdickungen der Gefässwände, Verbreiterung der adventitiellen Lymphräume mit Mengen von Leukocyten, Vermehrung der Kerne der Gefässwandungen beschrieben. Während die einen Autoren die Abhängigkeit der Herde von den Gefässveränderungen negiren oder die Gefässveränderungen nur als begleitende Erscheinung auffassen (Schüle, Leyden, Werdnig, Taylor, Huber, Redlich, Schuster und Bielschowsky u. A.), legen andere Autoren — Rindfleisch, Marie, Ribbert, Hess und Popoff — auf die Gefässveränderungen das Hauptgewicht; Williamson und Rossolimo wiesen auf die Beziehung der Herde zum Verlauf der Gefässe hin. In diesem Falle waren hervorstechende Gefässwandveränderungen nicht constatirbar und auch keine Abhängigkeit vom Gefässbezirke zu sehen.

Das Hervorstechendste war wohl die Wucherung der Glia und die Affection der Nervenfasern. Die Art und Weise der Gliawucherung fand sich verschieden, je nach Localisation des Herdes. Dort, wo lange Faserzüge verlaufen, ist auch die Neuroglia ähnlich angeordnet: fibrillär, mit vielen kleinen Gliazellen; dort, wo graue Substanz vom Herde befallen ist, ist auch die Gliawucherung dem Grundgewebe entsprechend: meist ein zartes Netzwerk mit einer Unzahl von Gliazellen. Das histologische Aussehen der Gliawucherung ist wohl auch von der Schnittrichtung und dem kürzeren oder längeren Bestehen des einzelnen Krankheitsherdes abhängig und können dadurch verschiedene Bilder zu Stande kommen. Bei frischen Herden fand sich fast nur eine Zellvermehrung ohne grössere Neurogliafaserung im Gewebe, so dass das feine Fasernetz kaum sichtbar war; erst in den älteren Herden schienen die Gliazellen mehr auseinandergerückt und war auch das Fasernetz besser zu sehen. Wo parallele Nervenbündel verliefen, sah man die Neuroglia hineingewuchert, die einzelnen Faserbündel voneinander trennend, wobei schon viele zu Grunde gegangene Fasern darin zu sehen waren. In der Substantia grisea reticularis war die Wucherung der Glia in Form eines dichteren Balkenwerkes zu sehen, das, je älter der Herd war, eine homogenere Structur angenommen hatte. In diesen Herden waren ausser den kleinen Gliazellen grössere sichtbar mit grossem Kerne und schönen sternförmigen Fortsätzen. Stellenweise waren diese grossen Spinnenzellen (14 bis 20 $\mu$ im Durchmesser) gehäuft vorhanden und bildeten ihre Ausläufer ein schönes Maschenwerk; die Maschenräume waren homogen und keine Grundsubstanz darin zu sehen, ein Verhalten, wie es auch von Frommann, Huber und Redlich gefunden wurde. Offenbar ist hier das Gewebe rascher zu Grunde gegangen, wie es auch Redlich, Schuster und Biel-

schowsky annehmen. An den ältesten Herden fand sich ein theils scholliges, theils homogenes Verhalten der Gliafaserung mit weit auseinandergerückten Gliazellen.

Dieses maschen- oder siebartige Verhalten der Glia fand sich namentlich in der Umgebung der Gefässe und wo eine Vermehrung der Capillaren zu sehen war. Die Gefässe waren dort prall gefüllt, die Lymphräume erweitert, aber die Gefässwand ohne Veränderung. Ueber die Zellen in der Gliawucherung berichten schon Rindfleisch und Leubuscher, Leyden, ferner Chvostek (Riesenzellen). Chvostek und Ribbert nahmen an, dass die Leukocyten aus den Gefässen auswandern und dann zu festen Zellen werden, oder sich in Körnerkugeln umwandeln; auch Fürstner nimmt an, dass gelegentlich ausgewanderte Leukocyten Gliazellen werden können. In den Krankheitsherden ist es wohl schwer zu bestimmen, in wie weit Gliafasern und Gliazellen sich zu einander verhalten, da ja im Verlaufe die Glia mannigfach verändert werden kann und zwar sowohl Fasern als Zellen. Es ist aber wohl mit grosser Wahrscheinlichkeit anzunehmen, dass die Gliafaserung aus den Zellen hervorgeht. Ausser den übergrossen Formen von Spinnenzellen fanden sich solche Gliazellen von mehr amorpher Gestalt.

Die Nervenfasern zeigten das bekannte Verhalten in den Herden: die Nervenfasern meist ohne oder mit geringer Markscheide oder diese in Zerfall begriffen, die Axencylinder theils erhalten, theils zu Grunde gegangen. Secundär degenerirten aber nur die Pyramidenbahnen, das hintere Längsbündel trotz der vielen Herde, die es betrafen, nur auf ganz kurze Strecken. Ob es eine Regeneration der Axencylinder in den sklerotischen Herden giebt, wie Popoff annimmt, müssen wir noch dahingestellt sein lassen. Während die meisten Myelinfasern ihre Markscheide im Herde verloren hatten oder noch in Form von kolbigen Anschwellungen an dem Axencylinder zu sehen war, zeigten andere ein rosenkranzartiges Aussehen; andere Nervenfasern scheinen keinen so acuten Zerfall erlitten zu haben, sondern zeigen mehr atrophische Zustände, eine allmähliche Reducirung ihrer Markscheide, so dass auf Weigertpräparaten nur noch eine verschwommene, feine Zeichnung den Verlauf der Nervenfasern zeigte.

Der Uebergang der Krankheitsherde in das normale Gewebe war, wie oben beschrieben, makroskopisch meist ein scharfer, mikroskopisch an vielen Stellen ein allmählicher. Hier und da fanden sich Körnchenzellen und Corpora amylacea.

Anatomisch hatten wir es also, wie aus der obigen Beschreibung hervorgeht, nach den bisherigen Erfahrungen mit Herden von multipler

Sklerose zu thun; klinisch allerdings hat sich der Fall als amyotrophische Lateralsklerose gezeigt, und wir hatten auch als anatomische Grundlage dieselben Gebilde afficirt, wie sie es bei amyotrophischer Lateralsklerose zu sein pflegen. Der Fall bietet, wie wir sahen, klinisch wie anatomisch manches Neue. Ich möchte hier noch darauf hinweisen, dass man eventuell einwenden könnte, es handle sich hier um Combination von multipler Sklerose mit amyotrophischer Lateralsklerose, wie ähnliche Combinationen mit anderen Erkrankungen von Schüle, Kelp, Buchwald, Schultze, Köppen beschrieben wurden, ferner von Westphal Combination mit Tabes, Cramer mit Myelitis, von Kiewlicz mit centraler Gliose und Myelitis, von Rossolimo mit Gliose, Strümpell mit Hydromyelie und Gliosis centralis. Ich glaube, dass das klinische wie anatomische Bild gegen eine Combination spricht, denn klinisch waren die Schwindelerscheinungen die ersten Symptome der Erkrankung, und die Muskelatrophie machte nicht so rapide Fortschritte wie bei amyotrophischer Lateralsklerose, wenngleich es auch ganz ähnliche Fälle bei amyotrophischer Bulbärparalyse giebt. Anatomisch waren die Erscheinungen des Ganglienzellenschwundes sicher keine so arge, wie sie einer amyotrophischen Bulbärparalyse entsprechen; die secundäre Degeneration der Pyramidenbahn schloss sich auch unmittelbar an die Herde an.

Bezüglich des Wesens der Erkrankung herrschen noch verschiedentliche Anschauungen. Leyden hält den Krankheitsprocess wie auch Charcot, Bourneville, Erb, Marie, Berlin, Friedmann für einen chronisch entzündlichen, Bikeles stellt ihn in die Reihe der Myelitiden im weiteren Sinne. Adamkiewicz sprach sich dafür aus, dass die multiple Herdsklerose nicht auf einem interstitiellen Entzündungsprocess beruht, sondern eine primäre parenchymatöse Erkrankung ist. Auch Huber und Redlich halten sie für eine chronische Degeneration des Nervensystems. Diese Autoren konnten nämlich, namentlich an frischeren Herden in grösserem Maasse Schwund der Nervenfasern constatiren ohne irgend eine Veränderung des benachbarten interstitiellen Gewebes. Huber meinte, dass in seinem Falle eine Erkrankung der Nervenelemente angenommen werden müsse mit einfach degenerativem Zerfall der Markscheiden oder der ganzen Nerven, der dann erst eine Sklerose des benachbaren Bindegewebes zur Folge hatte.

Eine dritte Ansicht hat Strümpell veröffentlicht, indem er darlegt, dass die anatomische Veränderung bei der multiplen Sklerose ihren Ausgangspunkt in der Neuroglia nimmt und dass es sich um multiple primäre Wucherungszustände der Neuroglia handelt, um eine multiple Gliose, deren letzte Ursache in angeborenen Momenten zu suchen ist. Die Nervenfasern werden dann nach der Vermuthung

Strümpell's in zweiter Linie afficirt. Es erhellt daraus das lange Bestehenbleiben der Axencylinder.

Manche Autoren, wie Rindfleisch, Ribbert, Buss, Williamson, Fürstner, Goldscheider, P. Marie, haben den Ausgangspunkt für diese Erkrankung in den Gefässen gesucht, wie ich schon oben erwähnte. Doch ist die Gefässveränderung keine constante Erscheinung in dem anatomischen Bilde, und Strümpell weist darauf hin, dass eine Gefässerkrankung, welche primär ausschliesslich in den kleinsten Gefässen des Centralnervensystems auftritt, doch skeptisch betrachtet werden muss, denn in allen übrigen Körperorganen finden sich bei der multiplen Sklerose keine entsprechenden Veränderungen.

Eine sichere Entscheidung, von wo der Process seinen Ausgangspunkt nimmt, ist wohl derzeit nicht möglich. Das Wesentlichste der Krankheitsherde scheint aber doch in der Neurogliawucherung zu liegen. Man kann wohl nur Vermuthungen, aber keine sicheren Beweise bringen. Da aber die Neuroglia in allen sklerotischen Herden gewuchert ist, Gefässveränderungen aber in etwa der Hälfte der Fälle nicht ausgesprochen sind, so möchte ich wohl die Gefässveränderung als begleitende Erscheinung auffassen. In Folge der Wucherung der Glia kommt es zum Zerfall von Nervenfasern, zunächst der Myelinhülle. Die Nervenfasern scheinen je nach Art der Neurogliawucherung schneller oder langsamer zu zerfallen, hier und da kommt es, wie wir gesehen haben, zu einem recht raschen Zerfall, so dass in den Präparaten ein weitmaschiges alveoläres Neuroglianetz zu sehen ist.

Die Grundlage für meine Untersuchungen waren ausser dem oben etwas ausführlicher mitgetheilten Falle noch 57 weitere Fälle von multipler Herdsklerose, die sämmtlich auf der Grazer Universitätsnervenklinik seit ihrer Gründung durch Herrn Prof. von Krafft-Ebing zur Aufnahme kamen. Von diesen Fällen wurde der erste im Anfange des Jahres 1886 aufgenommen und der letzte von mir beobachtete im Sommer 1897; es stand mir demnach ein reichliches Material zur Verfügung. Aus der oben genannten Zahl sieht man aber auch, dass diese Erkrankung in unseren Alpenländern eine relativ häufige ist. In dem Verlaufe von 11 Jahren bei einem Krankenbelagraum für 25 Nervenkranke, der in den früheren Jahren noch kleiner war, ist die oben angeführte Zahl von Fällen multipler Herdsklerose eine ziemlich beträchtliche. Freilich ist eine relativ nur geringe Zahl von den obigen Fällen zur Obduction gelangt und gerade bei dieser Erkrankung kommen klinisch Irrthümer vor, die erst die Section nachweist. Gerade aber die Kranken mit multipler Sklerose können wegen der Dauer ihrer Erkrankung nicht so lange auf der Klinik belassen werden.

Von den erwähnten 58 Fällen multipler Herdsklerose waren ihrem Geschlechte nach 24 Frauen und 34 Männer, also gerade das männliche Geschlecht überwiegend, während Charcot und Berlin gerade beim weiblichen Geschlechte diese Erkrankung in der Mehrzahl beobachteten. Der Unterschied des Geschlechtes scheint wohl keine besondere Rolle zu spielen, sondern es scheinen beide Geschlechter gleich stark den schädlichen Ursachen ausgesetzt zu sein. Auch Marie, Krafft-Ebing und Redlich haben in ihrer Statistik mehr Männer verzeichnet entgegen der von Charcot. Gowers fand auch das Geschlecht ohne Belang für die Erkrankung.

Bezüglich des Lebensalters befanden sich zwischen 1. und 9. Lebensjahre einer, zwischen 10. und 19. neun, zwischen 20. und 29. fünfundzwanzig, zwischen 30. und 39. dreizehn, zwischen 40. und 49. fünf, zwischen 50. und 60. fünf Kranke. Es liegt also klar zu Tage, dass die multiple Sklerose gerade in den Jahren zwischen 20 und 30 am häufigsten aufzutreten pflegt. Im Kindesalter tritt die Krankheit selten auf, Marie sammelte 13 Fälle, doch trägt er selbst Bedenken, ob das auch anatomisch typische Fälle von disseminirter Sklerose waren. Neger hat 1887 neunzehn typische Fälle zusammengebracht; andere Fälle wurden von Nolda, Zenker, Schüle, Humphrey veröffentlicht.

Mit dem steigenden Alter tritt die Krankheit etwas seltener auf, gewiss aber auch über dem 40. Lebensjahr, das Charcot und Marie als obere Grenze annehmen. Zwischen 40. und 59. Jahre kamen neun Kranke zur Beobachtung, und einer war, ebenso wie auch Gowers einen Fall berichtet, 60 Jahre alt. Die Krankheitssymptome der multiplen Sklerose können eben auch nach dem 40. Lebensjahre, obgleich sehr selten, eintreten. Aehnliche Ergebnisse berichten Krafft-Ebing, Werner, Bourneville, Redlich.

Bezüglich der Aetiologie der multiplen Herdsklerose wurde bekanntlich von Kahler und Pick und von Marie im Jahre 1884 auf die Bedeutung der Infectionskrankheiten hingewiesen, und zwar sollen während des Ablaufes derselben, oder auch einige Monate später die ersten Symptome einer nervösen Affection bemerkbar werden. Typhus, Pneumonie, Malaria, Masern, Scharlach, Variola, auch Diphtheritis, Keuchhusten, Erysipel, Dysenterie, Cholera sollen da in Betracht kommen. Die Herdsklerose werde durch ein infectiöses Agens in den Gefässen hervorgerufen, das auch die Gefässveränderungen bewirke; sie entsteht unter dem Einflusse der oben genannten Infectionskrankheiten und wahrscheinlich auf dem Wege „combinirter Infectionen" (Marie). Nolda, Rendu, Unger, Gowers, Oppenheim und Lent kamen zu ähnlichen Resultaten.

Krafft-Ebing konnte in 53 Fällen nur 6mal die Entstehung der Krankheit im Anschluss an eine infectiöse erweisen, dagegen in vierzig Fällen heftige Erkältung und Durchnässung als Ursache finden.

Oppenheim hat auf die toxische Infection die Aufmerksamkeit gelenkt, insofern Maler, Kupferschmiede, Zinngiesser, Arbeiter, welche in Phosphorfabriken beschäftigt sind, von der Krankheit befallen werden. Von 28 Kranken, die er untersuchte, hatten 11 mit giftigen Stoffen zu thun: Blei, Grünspan, Kupfer, Kohlenoxyd u. s. w.

Strümpell konnte unter 30 bis 40 Fällen nur ganz ausnahmsweise einen Zusammenhang der bestehenden multiplen Sklerose mit einer vorhergehenden acuten Infectionskrankheit nachweisen. Auch toxische Einflüsse (Blei) konnten nur in einem Falle in möglichen Zusammenhang gebracht werden. Strümpell betrachtet zum Unterschiede von den übrigen Autoren die multiple Herdsklerose nicht als exogene, sondern als endogene Krankheit, die in nicht näher zu bezeichnenden abnormen congenitalen Verhältnissen ihren Ursprung habe.

Die Fälle, in welchen multiple Sklerose bei Geschwistern oder, wie der von Eichhorst publicirte Fall, wo multiple Sklerose bei Mutter und Sohn auftrat, scheinen für eine congenitale Anlage zu sprechen. Ziegler glaubt, dass congenitale Anomalien zu Grunde liegen, die in einer übermässigen Gliaanlage zu Tage trete. Es sei dies die Prädisposition für die Erkrankung.

Leube, Kiewlicz, Kaiser, Sutzler und Mendel wiesen nach, dass auch Traumen im Stande seien die Erkrankung hervorzurufen. Mendel nimmt an, ein Trauma würde durch Einwirkung auf die Cerebrospinalflüssigkeit Rupturen von Gefässen, Stasen, Austritt von Leukocyten in die Substanz des Nervengewebes herbeiführen, in der Voraussetzung der bisher als gewöhnlichen Ausgangspunktes angenommenen Gefässveränderung.

Lues und Arteriosklerose wurden wohl von den meisten Autoren ausgeschlossen, nur Michailow und Jacobsohn haben Lues als Ursache der Erkrankung angegeben. Lues war auch in meinen Fällen nirgends weder anamnestisch noch objectiv nachzuweisen.

Unter den oben erwähnten 58 Fällen konnte in 24 Fällen gar keine sichere Aetiologie nachgewiesen werden. Unter den übrigen 34 Krankheitsfällen hatte sich die multiple Sklerose 19mal einer heftigen Erkältung und Durchnässung angeschlossen; bei einem dieser 19 Fälle war Rachitis vorhanden, bei einem zweiten wurde ein Sturz 7 Jahre vor dem Auftreten der Krankheit in Erwägung gezogen. Als hereditäre Belastung war nur bei einem dieser 19 Fälle der Vater als Potator angegeben.

In sechs Fällen trat die Erkrankung im Anschlusse an eine

Infectionskrankheit auf und zwar zweimal nach Typhus abdominalis, zweimal nach Malaria, einmal nach Pneumonie, einmal im Anschlusse an eine Tonsillitis et Otitis.

Besonders aufmerksam möchte ich machen, dass in fünf Fällen unmittelbar an einen überstandenen Gelenkrheumatismus die disseminirte Sklerose auftrat.

Bei zwei Kranken wurde ein heftiges Erschrecken, bei einem ein Trauma, bei einem Bleiintoxication neben Erkältung als Ursache angegeben.

Hereditär oder familiär belastet waren von den 58 Fällen nur vier. Der Vater des oben erwähnten Kranken, dessen Erkrankung auf eine heftige Erkältung zurückzuführen war, war Potator. Ferner waren in 3 Fällen, wo keine Krankheitsursache zu ermitteln war, einmal der Vater des Kranken ein Tabiker, einmal ein Potator und einmal ein Epileptiker.

Als angeborene Belastung wurde einmal Rachitis constatirt.

Ich bin also hinsichtlich der Aetiologie zu ganz ähnlichen Resultaten wie Krafft-Ebing gekommen, nämlich in der Mehrzahl der Fälle ergab sich eine Erkältung und in zweiter Linie eine Infectionskrankheit als Ursache. Die Erkältung wurde schon von Charcot als ätiologischer Factor gewürdigt, freilich kennen wir den pathologischen Einfluss der Erkältung nicht, und wird bei allen Erkrankungen überhäufig eine Erkältung als Krankheitsursache angegeben; wir müssen deshalb diesen statistischen Zahlen mit einer gewissen Reserve begegnen, können aber doch nicht den Einfluss der Erkältung stricte hinwegleugnen. In zweiter Linie bildeten Infectionskrankheiten den ätiologischen Factor: in 6 Fällen schloss sich die Krankheit an Infectionskrankheiten an und in 5 Fällen an Gelenkrheumatismus. Da wir den pathologischen Einfluss der Erkältung nicht kennen, vermögen wir auch nicht ihr Verhältniss zu den Infectionskrankheiten zu ermitteln, obwohl dieselbe auch hier bei einigen eine gewisse Rolle spielen mag.

Beim Gelenkrheumatismus spielen ebenfalls Erkältungsmomente keine unwichtige Rolle und wäre es interessant, in anderen Fällen von multipler Herdsklerose auf das unmittelbare oder doch nicht fernabliegende Vorhergehen dieser Erkrankung zu achten.

In meinen Fällen konnte einmal durch eine Pneumonie und einmal durch einen Gelenkrheumatismus eine rapide Verschlimmerung der Krankheit constatirt werden.

In 35 Fällen hatte ich genaue Notizen über den Beginn der Erkrankung gemacht, in 7 Fällen war der Beginn eine spastische Paraparese, in 9 Fällen traten als erstes Symptom leichte Augenmuskelstörungen auf, in 4 Fällen apoplectiforme Anfälle, in 4 Fällen Seh-

störungen und in weiteren 4 Fällen waren hysterische Symptome die ersten Erscheinungen. In den übrigen Fällen trat die Krankheit gleich mit allen charakteristischen Krankheitserscheinungen ein. Im weiteren Verlaufe der multiplen Sklerose stellten sich sehr häufig hysterische Symptome ein. In 5 Fällen von den 58 trat hochgradige Demenz auf. Pupillenstarre konnte ich nur einmal nachweisen, meist war nur eine Herabsetzung der Pupillenreaction vorhanden. Der Kniesehnenreflex fehlte in 4 Fällen, im Uebrigen fanden sich in diesen Fällen die klassischen Krankheitssymptome. Blasenstörungen waren 6mal nachzuweisen. Nystagmus fand sich in 53 Proc., Intentionstremor in ca. 75 Proc. der Fälle.

Strümpell hat auf ein Symptom hingewiesen, das zwar kaum besondere Wichtigkeit hat, ihm aber doch seit längerer Zeit aufgefallen ist. Es ist dies das Fehlen der Bauchdeckenreflexe, er konnte es unter 24 Kranken in 67 Proc. der Fälle constatiren, während derselbe bei 185 Nervengesunden nur in 13,5 Proc. der Fälle fehlte. Ich kam in dieser Beziehung zu einem ähnlichen Resultate wie Strümpell, denn der Bauchdeckenreflex fehlte in meinen Fällen in 73 Proc. der Fälle. Die Thatsache ist interessant, wenngleich wir ja keine besondere Bedeutung oder Wichtigkeit darin suchen.

---

## Literatur.

Althaus, J., On sclerosis of the spinal cord. London 1885.

Babinski, Étude anatomique et clinique sur la sclérose en plaques. Thèse de Paris 1885.

Babinski, Recherches sur l'anatomie pathologique de la sclérose en plaques et étude comparative des diverses varietés de scléroses de la moelle. Arch. de Physiol. normale et pathol. T. V. 1885.

Berlin, Beitrag zur Lehre von der multiplen Gehirn-Rückenmarksklerose. D. Archiv f. klin. Med. 1874.

Bikeles, G., Ein Fall von multipler Sklerose mit subacutem Verlaufe. Arbeit a. d. Inst. von H. Obersteiner. 1895. III. Bd.

Bourneville et Guérard, De la sclerose en plaques disseminés. Paris 1869.

Bruns, Zur Pathologie der disseminirten Sklerose. Berliner klin. Wochenschrift 1888. Nr. 5.

Buss, O., Beitrag zur Aetiologie und Pathologie der multiplen Sklerose des Hirns und Rückenmarks. Deutsches Archiv f. klin. Med. XLV. 5 u. 6. 1889.

Charcot, Leçons sur les maladies du system nerveux. Paris 1877.

Chaslin, Contribution à l'étude de sclérose cérébrale. Archives de médecine expérimentale et d'anatomie pathologique. Tome III. 1891.

Claus, Zur Casuistik der Erkrankungen des Centralnervensystems. Archiv f. Psych. u. Nervenkr. XVI. S. 677.

Cramer, A., Beginnende multiple Sklerose und acute Myelitis. Arch. . Psych. 1888. XIX.

Cruveilhier, Anat. path. Livr. 32, 38. 1835—42.

Déjerine, Rev. de médecine 1884.

Ebstein, Sclerosis medullae spinalis et oblongatae als Sectionsbefund bei einem Falle von Coordinationsstörungen in Armen und Beinen in Folge von Typhus abd. Deutsch. Arch. f. klin. Med. Bd. I. 1873. S. 595.

Ebstein, Sprach- und Coordinationsstörungen in Armen und Beinen in Folge von Typhus abd. Deutsch. Arch. f. klin. Med. 1872. Bd. IX. S. 528.

Engesser, Deutsch. Arch. f. klin. Med. XVII. 1876.

de Fleury, M., Une observation de Sclérose en plaques fruste. Revue de Médecine. 1885. p. 139.

Förster, R., Multiple Herdsklerose. Jahrb. f. Kinderhlk. Bd. XV. 1880. S. 272.

Freund, Ueber das Vorkommen von Sensibilitätsstörungen bei mult. Herdsklerose. Arch. f. Psych. Bd. 22. 1891.

Frommann, Untersuchungen über die Gewebsveränderungen bei der multiplen Sklerose des Gehirn und Rückenmarks. Jena 1878.

Friedmann, Jahrb. f. Psych. 1883. Bd. 4.

Fürstner, Ueber multiple Sklerose. Neurol. Centralbl. 1895. Nr. 13 und XX. Wanderversammlung der südwest. Neurologen und Irrenärzte zu Baden-Baden, 25. u. 26. Mai 1895.

Goldscheider, A., Ueber den anatomischen Process im Anfangsstadium der multiplen Sklerose. Zeitschr. f. klin. Med. 1896. Bd. XXX. H. 5—6.

Gowers, Handbuch der Nervenkrankheiten.

Grasset, Des associations hystero-organiques Nouveau méd. Montpellier 1892.

Greif, Ueber diffuse und disseminirte Sklerose des Centralnervensystems und über fleckweise glasige Entartung der Hirnrinde. Arch. f. Psych. Bd. 14. 1883.

Hallopeau, Les paralysies bulbaires. Paris 1875.

Hoedemaker, H., Multiple Herdsklerose im Kindesalter. Deutsch. Arch. f. klin. Med. Bd. XXIII. 1872. S. 443.

Hess, R., Ueber einen Fall multipler Sklerose des Centralnervensystems. Arch. f. Psychiatrie. 1888. Bd. XIX.

Huber, Zur patholog. Anatomie der multiplen Sklerose d. Rückenmarks. Virch. Arch. 1895. Bd. 140.

Jacobsohn, Et Tilfälde af diffus Periencefalitis og dissemineret Hjernesklerose hos en 10 Aars Dreng med. kongenit Syfilis (Hosp. Tid 1894). Neur. Centralbl. 1895. S. 736.

Jellinek, O., Ein Fall von multipler Sklerose. Neurol. Centralbl. 1895. Nr. 23.

Joffroy, Gaz. de Paris 1870.

Jolly, Ueber multiple Hirnsklerose. Archiv f. Psychiatrie. III. Bd. 1872. S. 711.

Jutzler, Ueber die Bedeutung des Traumas in der Aetiologie der multiplen Sklerose. Diss. Strassburg 1895.

Kaiser, Ernst, Trauma als ätiologisches Moment der multiplen Sklerose. Inaug.-Diss. Berlin 1889.

Kiewlicz, Ein Fall von Myelitis transv., Syringomyelie, multipler Sklerose und secundären Degenerationen. Arch. f. Psych. 1889. Bd. XI. H. 1.

Köppen, M., Ueber histologische Veränderungen der multiplen Sklerose. Arch. f. Psych. 1886. Bd. XVII.

Krafft-Ebing, Zur Aetiologie der multiplen Sklerose. Wiener med. Wochenschr. 1895. Nr. 51 und Neur. Centralbl. 1896. Nr. 12. und Wiener allg. med. Zeitung. 1894.

Kröger, Diss. Dorpat. Neurol. Centralbl. 1889.

Lent, Ueber multiple, inselförmige Sklerose des Gehirns u. Rückenmarks. Deutsch. Arch. f. klin. Med. VIII. Bd. 1871.

Leyden, Zur Klinik der Rückenmarkskrankheiten und Deutsche Klinik. 1863. Nr. 13.

Lübbers, Augenveränderungen bei diss. Herdsklerose. Arch. f. Psych. Bd. XXIX. S. 824.

Marie, P., De la sclérose en plaques chez les enfants. Revue de Médecine. 1883.

Marie, P., Sclérose en plaques et maladies infectieuses. Progrès méd. XII. 15. 16. 18. 19. 1894.

Marie, P., Sclérose en plaques. Traité de Médecine. 1894.

Massalongo, R. u. Silvestri, E., Sclérose en plaques infantile d'origine grippale (Revue neurolog. 1893. No. 23).

Mendel, Tabes und multiple Sklerose in ihren Beziehungen zum Trauma. Berliner Gesellschaft für Psych. und Nervenkrankh. Sitzung vom 11. Januar 1897, und Neurol. Centralbl. 1897. Nr. 3. S. 140.

Nolda, Ein Fall von multipler Hirn- und Rückenmarkssklerose im Kindesalter nebst Bemerkungen über die Beziehungen dieser Erkrankung zu Infectionskrankheiten. Arch. f. Psychiatrie. 1891. Bd. 23. S. 565.

Oppenheim, H., Zur Pathologie der disseminirten Sklerose. Berliner klin. Wochenschrift. 1887. Nr. 48.

Derselbe, Weitere Notizen zur Pathologie der disseminirten Sklerose. Charité-Annalen. XIV. 1889. S. 412.

Derselbe, Zur Lehre von der multiplen Sklerose. Deutsche med. Ztg. Nr. 102. 1895.

Derselbe, Zur Lehre von der multiplen Sklerose. Berl. Gesellsch. f. Psychiatrie u. Nervenkr. 1895 u. Neurol. Centralbl. 1896. Nr. 1.

Ormerod, J. A., A case of disseminated Sclerosis. (St. Bartholema's Reports 1889 XXIV.) Neurolog. Centralbl. 1889.

Otto, Casuistischer Beitrag zur multiplen Sklerose des Gehirns und Rückenmarks. Deutsches Arch. f. klin. Med. Bd. X. 1872. S. 531.

Pollák, L., Multiple Herdsklerose des Hirns u. Rückenm. im Säuglingsalter. Deutsch. Arch. f. klin. Med. Bd. 24. 1879. S. 407.

Popoff, M., Zur Histologie der dissemin. Sklerose des Gehirns und Rückenmarks. Neurol. Centralbl. 1894. Nr. 9.

Probst, Die fortschreitenden Erkrankungen der Leitungsbahnen. Arch. f. Psych. u. Nervenkr. XXX. Bd. 3. H.

Putzar, Fall von multipler Sklerose des Gehirns u. Rückenmarks. Deutsch. Arch. f. klin. Med. Bd. XIX. 1877. S. 217.

Redlich, E., Zur Pathologie der multiplen Sklerose des Nervensystems. Arb. aus dem Institut von H. Obersteiner. Heft IV.

Derselbe, Zur Pathologie der multiplen Sklerose (klin. Theil). Wiener klin. Rundschau. Nr. 49—51.

Rendu, Contribut. à l'origine infectieuse de la sclérose cérebro-spinale. Ref. Neurol. Centralbl. 1894.

Ribbert, Ueber multiple Sklerose des Gehirns und Rückenmarks. Virchow's Arch. 1882. Bd. 90.

Rindfleisch, Histolog. Details zu der grauen Degeneration von Gehirn u. Rückenmark. Virchow's Archv. 1863. Bd. 26.

Rolland, E., Un cas de sclérose en plaques avec localis. bulbo-protubérantielle. Méd. des Asiles „John Bost" de Laforce. Bordeaux 1889.

Rossolimo, G., Zur Frage über die multiple Sklerose u. Gliose. Deutsch. Zeitschr. f. Nervenheilkunde. Bd. XI. S. 88.

Schönfeld, A., Ueber multiple Hirn-Rückenmarkssklerose nebst Angabe zweier Fälle bei Kindern nach Diphtherie. Inaug.-Diss. Berlin 1888.

Schüle, H., Beitrag zur multiplen Sklerose des Gehirns und Rückenmarks. Deutsch. Arch. f. klin. Med. 1870. Bd. VII. S. 259.

Derselbe, Weiterer Beitrag zur Hirn-Rückenmarkssklerose. Deutsch. Arch. f. klin. Med. 1871. Bd. VIII.

Derselbe, Melancholisches Delirium mit Bulbärsymptomen. Zeitschr. f. Psychiatrie. 35. Bd. S. 432.

Schultze, Ueber das Verhalten der Axencylinder bei der multiplen Sklerose. Neurol. Centralbl. 1884.

Schuster und Bielschowsky, Bulbäre Form der multiplen Sklerose nebst Bemerkungen über die Histologie des Processes. Berl. Ges. f. Psych. u. Nerv. 13/11. 1897 u. Neurol. Centralbl. 1897. S. 1119.

Siemens, F., Klin. Beiträge zur Lehre von den combinirten Psychosen. Arch. f. Psych. Bd. X. 128.

Stadthagen, Herdförmige Sklerose nach Diphtherie. Arch. f Kinderheilkunde. Bd. V. 1883.

Stephan, B. H., Zur Genese des Intentionstremors. Arch. f. Psychiatrie. Bd. XVIII. Heft 3 und Bd. XIX. H. 1.

v. Strümpell, A., Zur Pathologie der multipl. Sklerose. Neurol. Centralbl. 1896. Nr. 21.

Taylor, E. W., Zur pathologischen Anatomie der multiplen Sklerose. Deutsche Zeitschr. f. Nervenheilk. 1894. Bd. V.

Torti, A. u. Angeli, A., Infezione malarica cronica coi sintowi della sclerosi a placche. Bulletino della Società Lanoisiana degli ospedali di Roma. 1892. Anno XI. und Neurol. Centralbl. 1893. S. 858.

Totzke, A., Ueber multiple Herdsklerose des Centralnervensystems im Kindesalter. Inaug.-Diss. Berlin 1893.

Triandaphilides, Multiple Sklerose und Malaria. Südruss. med. Ztg. 1895. Nr. 18.

Derselbe, Pseudosclérose en plaques d'origine palustre. Arch. de neurol. Vol. XXVI. 1893. No. 79. p. 232.

Uhthoff, Untersuchungen über die bei multipler Sklerose vorkommenden Augenstörungen. Arch. f. Psych. 1891. Bd. 21.

Unger, L., Ueber multiple inselförmige Sklerose des Centralnervensystems im Kindesalter. Leipzig und Wien 1887.

Werdnig, G., Ein Fall v. diss. Sklerose des Rückenm. verbunden mit secundären Degenerationen. Deutsches Arch. f. klin. Med. 1888 und Wiener med. Jahrbücher (N. F.) 1889 und Neurol. Centralbl. 1889.

Werner, Zur Lehre von der multiplen Sklerose der Nervencentren. Breslauer ärztl. Zeitschr. 1883. Ref. Neurol. Centralbl. 1883.

Westphal, Ueber multiple Sklerose bei zwei Knaben. Charité-Annalen 1888 u. 1889. XIII.

Westphal, Ein Irrthum in der Diagnose bei einem 9jähr. Knaben, der das Krankheitsbild einer multiplen Sklerose darbot. Charité-Annalen. XIV. S. 367.

Williamson, R. F., On the relation of diseases of the spinal cord to the distribution and lesions of the spinal blood vessels. London 1895.

Derselbe, The early pathological changes in disseminated sclerosis (London). (Medical Chronicle 1894. March.) Ref. Neurol. Centralbl. 1894.

Wizel, A., Un cas de sclérose en plaques à forme d'hemiplégie alterne. Revue neurolog. 1895. No. 11.

Zenker, Zur Lehre von der inselförmigen Sklerose. D. Arch. f. klin. Med. Bd. 8. 1871.

Ziegler, E., Handbuch der patholog. Anatomie. 1892.

# XXV.

# Kleinere Mittheilungen.

## 1.

## Ein Fall von isolirter Lähmung des N. musculocutaneus. (Aus der medicinischen Klinik von Prof. Erb in Heidelberg.)

Von

**Prof. J. Hoffmann.**

Am 30. September 1897 gingen dem 46jährigen Fuhrmann Leonhard Sch. die Pferde mit einem nicht beladenen, aber an sich ziemlich schweren Wagen durch. Dabei kam der Mann zu Fall, wurde eine Strecke weit geschleift, dann ging ihm ein Wagenrad über den linken Vorder- und Oberarm und schliesslich wohl auch über den Unterkiefer; doch weiss Pat. darüber keine Angaben zu machen. Er war nach dem Vorfall bewusstlos, wurde auf die chirurgische Klinik gebracht, wo man ausser einer Unterkieferfractur Quetschung des linken Vorderarms mit Blutaustritt in und unter die Haut mit damit verbundener Schwellung feststellte. Der Vorderarm wurde in eine Schiene gelegt, nach deren Entfernung auffiel, dass die Beugung im linken Ellenbogengelenk nur mühsam und kraftlos ausgeführt wurde.

Bei der Anfangs December von mir vorgenommenen Untersuchung war die Beugung des linken Vorderarms sowohl in Pro- wie in Supinationsstellung möglich, doch geschah dieselbe mit bedeutend geringerer Kraft als rechterseits und als man bei normalen Verhältnissen erwarten musste. Als Ursache dieser Functionsstörung stellte sich eine vollständige Lähmung des M. biceps brachii und eine Lähmung der inneren Partie des M. brachialis internus heraus, während die äussere Portion dieses Muskels kräftig innervirt wurde und unterstützt von dem stark vorspringenden M. supinator longus die Beugung im Ellenbogengelenk zu Wege brachte. Wurde die Beugung ausgeführt, so rutschte der gelähmte M. biceps nach dem Sulcus bicipitalis schlaff herab. Der M. coracobrachialis contrahirt sich kräftig und ist in diesem Zustande der Palpation zugänglich. Ebenso wenig wie dieser Muskel nimmt der M. deltoides oder ein anderer an der Lähmung Theil. — Im Verbreitungsgebiet des N. cutaneus lateralis ist die Tastempfindung subjectiv, die Schmerzempfindung auch objectiv herabgesetzt; die Störung erstreckt sich nur wenig über das mittlere Drittel des Vorderarms nach abwärts.

Am Oberarm sieht man neben dem innern Deltoidesrand, da wo der äussere Bicepskopf angrenzt, eine durch Blutpigment verfärbte, überhäutete Stelle.

Auch an der Volarseite des Vorderarms befindet sich ungefähr an der Grenze zwischen mittlerem und unterem Drittel eine leichte härtere Anschwellung, direct über dem Medianus gelegen. Dieselbe war früher viel mächtiger und durch Blutaustritt bedingt. Eine geringe Atrophie des M. abductor pollicis brevis ist wohl auf eine partielle Läsion des N. medianus an dieser Stelle zurückzuführen. Sonstige sensible oder motorische Störungen bestehen an der Hand nicht.

Der linke Oberarm ist um 2 cm abgemagert. Der M. biceps reagirt auf mechanischen Reiz leicht mit trägen Zuckungen. Es besteht im Biceps und der inneren Hälfte des M. brachialis internus complete EaR mit gesteigerter musculärer Erregbarkeit.

Vom Erb'schen Supraclavicularpunkt aus ist der M. biceps nicht erregbar, dasselbe gilt für den gelähmten Theil des M. brachialis internus. Bei Reizung des Punktes des N. musculocutaneus zieht sich nur der Coracobrachialis zusammen.

Der M. supinator longus und der M. deltoides sind vom Erb'schen Punkt in normaler Weise zu reizen, desgleichen der äussere Theil des M. brachialis internus, welcher auch auf Reizung des an seinem radialen Rand treffbaren Punktes am Oberarm mit einer Contraction antwortet.

Bei galvanischer Reizung des M. biceps brachii spannt sich die mit dem Lacertus fibrosus in Zusammenhang befindliche Volarfascie des Vorderarms in träger, tonischer Weise an, wodurch bei oberflächlicher Beobachtung eine Verwechslung mit einer trägen Contraction der Beuger am Vorderarm stattfinden könnte.

Darüber, dass hier eine reine Lähmung des N. musculocutaneus vorliegt, sind Worte nicht zu verlieren, die Combination der motorischen Lähmung — Biceps + innere Portion des Brachialis internus — mit der sensiblen im Gebiet des N. cutaneus lateralis ist ein sicherer Beweis dafür. Frei aus ging wie in einem der Erb'schen Fälle der M. coracobrachialis und zwar wohl deshalb, weil die Quetschung des N. musculocutaneus unterhalb seiner Durchtrittsstelle durch den genannten Muskel, wo die Haut noch pigmentirt war, stattgefunden zu haben scheint.

Das Freibleiben der äusseren Hälfte des M. brachialis internus ist darauf zurückzuführen, dass er durch einen Nervenast versorgt wird, welcher vom N. radialis kommt. Er verhält sich auch ganz wie der M. supinator longus, was seine Erregbarkeit vom Erb'schen Punkt aus anbelangt.

Isolirte Lähmungen des N. musculocutaneus sind selten. Ausser dem obigen Fall sind nach Bernhardt (Erkrankungen der peripheren Nerven. 1895. I. S. 329) nur noch 6 bekannt. Sie entstanden 1mal nach einer Exstirpation einer Geschwulst in der Fossa supraclavicularis (Erb), 1mal — nicht ganz rein — durch Druck auf den Plexus brachialis (Windscheid), 1mal durch Oberarmluxation (Bernhardt) 2mal durch Quetschung am Oberarme (Erb, Bernhardt), 1mal durch Schussverletzung am Oberarm, wobei neben dem N. musculocutaneus auch der Nerv. medianus getroffen war (Erb).

Die Prognose darf in dem obigen Falle wohl als günstig bezeichnet werden trotz der vollständigen Lähmung und der vollständigen EaR, weil, wie aus dem Verhalten der Sensibilität im Bereiche des N. cutaneus late-

ralis zu entnehmen, eine völlige Zerreissung des Nerven wohl nicht stattgefunden hat. — Die Behandlung besteht in Priessnitz'schen Umschlägen, Massage, Galvanisation.

Literaturangaben s. bei Bernhardt, Erkrankungen der peripheren Nerven I. S. 329.

---

## 2.

## Acute spastische Spinalparalyse nach Influenza.

Von

**S. E. Henschen,**

Professor in Upsala.

August Samuelsson, 34 Jahre alt, Landmann.

Anamnese. Luetische oder nervöse Heredität ist nicht nachweisbar. Pat., der 14 Jahre verheirathet ist, hat 5 Kinder, die alle gesund sind. Seine Frau hat keinen Abortus gehabt.

Die hygienischen Verhältnisse sind stets gut, die Arbeit ist nicht zu hart gewesen. Pat. hat weder Alkohol, noch Kaffee, noch Tabak gemissbraucht. Lues wird geleugnet, und es liegt keine Veranlassung vor, Syphilis anzunehmen.

Im Alter von 1 Jahr hatte Pat. nach seiner eigenen Aussage scrophulöse Anschwellungen und Geschwüre in der Nase und um dieselbe herum und an den Augen und war nahe daran, das Sehvermögen zu verlieren. Im Alter von 6 Jahren hatte Pat. das Scharlachfieber, im Alter von 10 Jahren die Masern, im Alter von 14—15 Jahren den Keuchhusten; alle diese Krankheiten waren ohne Complicationen und Folgekrankheiten. Im Alter von 21 Jahren machte Pat. eine schwere Lungenentzündung durch.

Die gegenwärtige Krankheit datirt seit dem Februar 1893. Zu dieser Zeit wüthete die Influenza schwer im Heimathsort des Patienten. Als beitragende Ursache zu seiner Krankheit betrachtet er Erkältung, die er sich zuzog, als er bei 33 Grad Kälte Holzfuhren verrichtete. Er erkrankte mit Fieber, schwerem Kopfschmerz und Schnupfen, bekam Schmerz im ganzen Körper, am meisten jedoch in den Waden, in den Gliedern und im Rücken. Er fühlte sich steif und sonderbar im ganzen Körper und musste das Bett hüten. Nach 3—4 Tagen fühlte er sich wieder gesund, aber als er zu gehen versuchen wollte, bemerkte er, dass er die Herrschaft über sein rechtes Bein theilweise verloren hatte. Keine Schmerzen im Rücken. Die Harnentleerung war nicht behindert, aber die Stuhlentleerung träg. Er konnte sein rechtes Bein nicht richtig regiren, es erschien eingeschlafen, schwach und taub. Wenn er es nach vorn führte, streiften die Zehenspitzen gern den Boden und die Körperschwere presste die Ferse bei jedem Schritte nieder, den er mit diesem Beine machte. In der Wade bestand ein kriebelndes Gefühl und Füsse und Unterschenkel erschienen seit dieser Zeit bisweilen kalt.

Einige Wochen nach dem Beginn dieser Krankheit begann im rechten Beine nach Anstrengung Schwäche aufzutreten, auch im linken Arme mit geringer Herabsetzung des Gefühls in den Fingerspitzen, der Arm war aber in Bezug auf Beweglichkeit und Gefühl ganz gesund nach ungefähr einem Monat. Doch hatte Pat. Formicationen in den Fingerspitzen; die Haut der Finger war trocken und spröde; Hand und Arm erschienen oft kalt. Pat. bemerkte keine Muskelzuckungen oder Lähmungen.

Die Schwierigkeit, das rechte Bein zu führen, nahm anfangs ab, besonders während des Sommers 1893, aber im folgenden Winter nahm sie wieder zu und wirkte höchst nachtheilig auf die Arbeitsfähigkeit des Pat. ein. Bisweilen war Pat., wenn er ein kleines Stück ging, ganz unfähig, die rechte Ferse gegen den Boden zu pressen. Sobald er sich an das Bein stiess, entstand Zittern in demselben und starkes Ermüdungsgefühl in der Kniekehle. Manchmal, wenn er auf einem Stuhl sass, stellte sich eine Zuckung im linken Unterschenkel ein. Er giebt auch an, dass er auch in liegender Stellung Contractionen in den Muskeln des Unterschenkels fühlte.

Im Januar oder Februar 1894 trat die Krankheit auch im linken Beine auf, und es ist dem Pat. vorgekommen, als ob das rechte Bein seit dieser Zeit besser geworden und nie so schwer gewesen wäre, als das linke. Gleichzeitig hiermit trat Ermüdungsgefühl und Schlaffheit im Rücken auf, sowie Schwierigkeit sich zu bücken. Ungefähr eine Woche lang war auch die Harnentleerung erschwert. Pat. musste, auch wenn er starken Harndrang hatte, lange warten, ehe der Harn kam, und der Strahl war äusserst schwach; bisweilen träufelte der Harn nur aus der Harnröhre ab.

Im Sommer 1894 wurde Pat. in einem Badeorte mit Bädern, Elektricität und Massage behandelt. Danach wurden die Beine und der Rücken besser. Im folgenden Winter trat, wie im vorhergehenden Jahre, von Neuem Verschlimmerung ein und jetzt war es besonders das linke Bein, dessen Führung dem Pat. schwer fiel. Seitdem ist der Zustand ziemlich unverändert geblieben, etwas besser im Sommer, etwas schlimmer im Winter, bis zum November 1897. Jetzt fingen beide Beine, besonders das linke an, mehr eingeschlafen zu erscheinen, als je vorher, das Gehen war sehr erschwert. Pat. begann sehr nach vorn gebeugt zu gehen und es wurde ihm schwer, die linken Zehenspitzen vom Boden zu erheben. Auch im linken Arm, der seit 1893 gesund gewesen war, traten nun die alten Symptome wieder auf: Taubheit und Kriebeln in den Fingerspitzen (besonders in der Nacht), Kälte in der Hand und im Vorderarm, sowie an der Vorderseite des Oberarms. Nach der geringsten Anstrengung, besonders wenn Pat. eine Zeit lang gebückt gestanden hatte, empfand er grosse Müdigkeit und Taubheitsgefühl im Rücken. Die Schwierigkeit bei der Harnentleerung, die Pat. Anfang 1894 bemerkt hatte, stellte sich nun wieder ein.

Die Darmentleerung, die, soweit sich Pat. erinnern kann, stets träg war, wurde nach der Erkrankung 1893 noch träger, so dass seit dieser Zeit oft 2—3 Tage vergehen konnten, ehe wieder Entleerung eintrat.

Um passende Behandlung zu erhalten, liess sich Pat. am 3. Januar 1898 in die med. Abtheilung des akademischen Krankenhauses aufnehmen.

Status praesens am 7. Januar 1898.

Pat. ist von mittlerer Körperlänge und von kräftiger Constitution. Körperfülle unbedeutend reducirt. Kräfte etwas herabgesetzt. Schlaf gut. Appetit

schlecht. Stuhlentleerung träg (jeden 2.—3. Tag). Temperatur afebril. Puls gleichmässig, kräftig, Frequenz 64.

Harn klar, hellgelb, sauer, spec. Gewicht. 1,018, enthält weder Eiweiss, noch reducirende Substanz.

Subjective Symptome. Nie Kopfschmerz oder Schwindel, keine Hallucinationen. Bisweilen empfindet Pat. in den Fingern der linken Hand ein kriebelndes Gefühl, und zwar besonders in der Nacht. Locale Empfindlichkeit findet sich nicht, auch nicht am Rücken.

Objective Untersuchung.

Psyche ohne Störung.

Aphasie kommt nicht vor.

Die Cranialnerven zeigen bei detaillirter Untersuchung keine Anomalie, ausgenommen, dass die rechte Pupille etwas grösser ist, als die linke; Reaction normal.

Sensibilität. Berührungs-, Schmerz-, Kälte- und Wärme-, Orts- und Muskelsinn normal, sowohl im Gesicht als auch am Rumpf und an den Extremitäten, nur in den Fingern der linken Hand findet sich an den zwei äussersten Phalangen möglicherweise eine geringe Herabsetzung.

Motilität. Keine spontanen Zuckungen, kein Zittern. In der Musculatur des Rumpfes und der Extremitäten findet sich keine Paralyse. Pat. kann alle normalen Bewegungen ausführen, aber die Muskelkraft ist im linken Beine geringer als im rechten, sowohl was die Extension, als auch die Flexion betrifft. Der linke Unterschenkel kann nicht so weit extendirt werden, als der in dieser Beziehung vollkommen normale rechte. Der linke Fuss kann nicht einmal passiv mehr als bis zu einem rechten Winkel dorsal flectirt werden, wohingegen der rechte bei dieser Bewegung einen spitzen Winkel gegen den Unterschenkel bilden kann. Auch der linke Arm erscheint in allen Bewegungen etwas schwächer als der rechte. Die Kraft beim Ballen der Faust ist auf der rechten Seite grösser als auf der linken, was nach des Pat. eigener Meinung darauf beruht, dass er in Folge des Taubseins in den Fingern der linken Hand den Apparat nicht so fest fassen kann.

Der Gang des Pat. ist spastisch. Besonders scheint das linke Bein ihm grosse Schwierigkeit zu verursachen. Wenn die Zehenspitzen auf den Boden gesetzt werden, presst das Körpergewicht die Ferse herab. Wenn Pat. eine Weile gegangen ist, wird eine so starke Contraction der Wadenmuskeln ausgelöst, dass das Körpergewicht die Ferse nicht auf den Boden bringt, sondern blos ein Zittern hervorruft, während dessen Pat. über Müdigkeit in der Kniekehle klagt.

Im Uebrigen ist in Bezug auf den Gang zu bemerken, dass Pat. während desselben den Rumpf sehr nach vorn gebeugt hält und es ihm eine gewisse Anstrengung verursacht, sich aufrecht zu erhalten.

Wenn Pat. einen Versuch macht zu springen, muss er fast sofort stehen bleiben. Alle Muskeln des Beines scheinen sich zu contrahiren; das Bein wird steif wie ein Stock; Pat. will nach vorn umstürzen; er stützt sich eine Weile auf die Zehenspitzen und unter schwachem Zittern im Fussgelenk sinkt er dann wieder auf die Fersen.

Bei diesem Versuch tritt das Unvermögen, das linke Bein zu beherrschen, ganz besonders hervor und am schwersten wird es ihm, die Zehenspitzen zu hindern gegen den Boden zu streifen.

Wenn Pat. hüpfen soll, treten ungefähr dieselben Erscheinungen ein. Pat. kann die Balance schwer halten. Das Bein contrahirt sich, aber in Folge des durch das Hüpfen vermehrten Druckes auf die Ferse wird es fast sofort auf den Boden gesetzt, jedoch unter einem gewissen Zittern im Bein und etwas Schmerz und Spannung in den Waden.

Keine Ataxie; Romberg's Symptom findet sich nicht. Kein Intentionstremor.

Die Hautreflexe erscheinen normal, auf beiden Seiten gleich. (Möglicherweise sind die Bauchreflexe abgeschwächt.)

Sehnenreflexe.

A. Patellarreflexe bedeutend verstärkt an beiden Beinen, etwas mehr am linken. Zuckungen treten spontan auf durch die Schwere des Unterschenkels beim Gehen, Springen, bisweilen auch beim Sitzen.

B. Dorsalclonus bedeutend verstärkt, auch beim Gehen und Springen.

C. Die Sehnenreflexe an den oberen Extremitäten sind nicht verstärkt und nicht mehr ausgesprochen an dem einen Arm, als an dem anderen.

Harnentleerung normal.

Trophische Störungen. Keine ausgeprägte Atrophie. Möglicherweise ist der Umfang des rechten Beines etwa 1 Centimeter geringer als der des linken, und Pat. nimmt selbst an, dass sein rechtes Bein abmagert.

Vasomotorische Störungen. Die Haut über der Vorderseite des Oberschenkels, der Kniescheibe, der Wade und dem Fuss an beiden Beinen, ganz besonders am linken, sowie über der Handwurzel, an der Streckseite des Vorderarms und in der Ellenbeuge des linken Armes ist oft, ohne dass Pat. eine Ursache dafür weiss, kälter als die umgebenden Theile. An den Wangen, wie an den Rückenflächen beider Hände, sowie auch vor Allem an den Volarflächen ist die Haut trocken und ganz spröde. — Im Uebrigen finden sich keine vasomotorischen Störungen.

Herz, Lungen und Unterleibsorgane normal, mit der Ausnahme, dass Pat. an Magenkatarrh mit saurem Aufstossen leidet. Der Mageninhalt enthielt freie Salzsäure, zeigte aber nur eine Acidität von 20 und enthielt freie Milchsäure.

In Bezug auf die chemische Beschaffenheit des Harns s. oben. Pat. giebt an, dass es bisweilen vorkommen kann, dass er beim Harnlassen $^1/_2$ Minute warten muss, ehe der Harn kommt. Der Strahl ist dann sehr schwach. Er hat jedoch kein Brennen in der Harnröhre, an manchen Tagen geht der Harn auf normale Weise und mit kräftigem Strahle ab.

## Elektrische Untersuchung

mit dem faradischen Strom (die Zahlen geben den Rollenabstand in Centimetern an):

| | Rechts | Links |
|---|---|---|
| Nervus facialis (Stamm) . . . . | 9 | 8,5 |
| Musculus sternocleidomastoideus . | 9,5 | 9 |
| „ cucullaris . . . . . | 10,5 | 11 |
| Nervus axillaris . . . . . | 8,5 | 8,5 |
| Musculus deltoideus . . . . . | 9 | 8,5 |
| Nervus medianus . . . . . | 10 | 10,5 |
| „ ulnaris . . . . . | 9 | 9,5 |
| „ radialis . . . . . | 10 | 11 |
| „ cruralis . . . . . | 8 | 7,5 |

| | Rechts | Links |
|---|---|---|
| Nervus peroneus . . . . . | 8,5 | 8,5 |
| „ tibialis . . . . . | 9 | 8,5 |
| „ ischiadicus . . . . . | 8 | 8,5 |

Behandlung: Karlsbader Wasser, Condurango und Salzsäuremixtur, Bäder, Massage und Elektricität.

## Tagesaufzeichnungen.

22. Januar. Pat. sagt, dass er sich jetzt besser in den Beinen fühlt, und es wird ihm weniger schwer zu gehen. Es scheint ihm auch, als ob das Harnlassen kräftiger vor sich gehe. Das Taubsein in den Fingern der linken Hand will jedoch nicht verschwinden.

7. Februar. Pat. sagt, dass er sich nun viel stärker in den Beinen fühlt, als vorher. Wenn er auf flachem Boden geht, zeigt es sich auch, dass er die Beine, besonders das rechte, ganz sicher führt und nicht mehr mit den Zehenspitzen am Boden streift. Die Haltung des Pat. beim Gehen ist bedeutend gerader als zu der Zeit, als der Status aufgenommen wurde. Es scheint ihm jetzt keine weitere Anstrengung zu machen, sich aufrecht zu halten. Das Taubsein in den Fingern der linken Hand hat abgenommen und ist an manchen Tagen ganz verschwunden. Die Kraft beim Harnlassen ist meist normal, an manchen Tagen schwächer, und zwar gleichzeitig mit Zunahme der Schwäche im Beine. Das Aufstossen ist fast ganz verschwunden. Der Unterleib ist etwas aufgetrieben durch Gase, hauptsächlich in der Mitte zwischen den Mahlzeiten; doch verursacht diese Auftreibung dem Pat. nur wenig Unbehagen.

9. Februar. Pat. wird entlassen.

## Epikrise.

Diagnostisches. Bei einem Versuche eine Diagnose in diesem Falle zu stellen, kann man auf Grund der spastischen Symptome nebst dem Ausbleiben der Muskelatrophie jeden Gedanken an eine Polyneuritis ausschliessen, die ja nach Influenza so gewöhnlich ist. Nichts in der Krankengeschichte deutet ferner auf cerebralen Ursprung. Kein Cranialnerv ist ergriffen; wenn man davon absieht, dass die rechte Pupille grösser ist, als die linke, findet sich kein cerebrales Symptom.

In Bezug auf die Localisation frappirt es, dass paretische Symptome zuerst im rechten Bein auftraten, einige Wochen später im linken Arm und erst 1 Jahr später im linken Bein. Hierdurch gleicht der Process in einem gewissen Grade der acuten Poliomyelitis. Durch seinen spastischen Charakter und die Symptome von Seiten der Blase und des Rectum unterscheidet sich die Krankheit auffallend von der Poliomyelitis und nähert sich der disseminirten Sklerose. Das Fehlen von Intentionszittern und ausgeprägten Sensibilitätsstörungen jedoch unterscheidet den Fall von der Sklerose en plaques und der Syringomyelie und es bleibt nur noch übrig, an die Symptomengruppe spastische Spinalparalyse zu denken. Mit dieser Krankheit, und besonders der Erb'schen Form, ist dagegen die Uebereinstimmung auffallend. Der spastische Gang mit der Steigerung der Patellarreflexe und des Dorsalclonus, die unbedeutenden Sensibilitätsstörungen, die bedeutende Muskelrigidität, nebst den zeitweise deutlichen Störungen von Seiten der Blase und des Rectum, sind in die Augen fallende Aehnlichkeiten. Aber die Aehn-

lichkeit geht noch weiter. Erst ist die eine Extremität ergriffen worden, dann eine andere, und erst die unteren, die eine mehr als die andere. Ameisenkriechen und Taubsein in den Fingerspitzen sind gleichzeitig aufgetreten und diese Symptome haben sich während der letzten Jahre unter Remissionen und Exacerbationen entwickelt.

Dagegen unterscheidet sich der Fall von der Form Erb's durch sein acutes Entstehen während Influenza. Schon 3—4 Tage nach seiner acuten Erkrankung findet der Pat., als er aufzustehen versucht, dass das rechte Bein geschwächt ist, und spastische Symptome treten vom ersten Anfang an auf. Da ferner sich keine Veranlassung findet, Lues anzunehmen, so muss als Ursache Influenza angenommen werden oder die damit in Zusammenhang stehende Erkältung.

Es liegt also hier ein Fall von acuter spastischer Spinalparalyse oder richtiger -Parese vor mit später eintretenden acuten Anfällen mit ungleichen Localisationen.

Solche Formen sind sehr selten, ja wenig bekannt. In der Literatur habe ich jedoch einen vollkommen analogen Fall gefunden, ebenfalls aus Schweden, mitgetheilt vom Oberarzt Dr. H. Köster in Göteborg (referirt im Neurolog. Centralblatt. 1894. S. 796). Dieser Fall ist dem hier beschriebenen in den Einzelheiten so gleich, dass es berechtigt sein könnte, hier mit einigen kleinen Veränderungen Dr. Köster's Epikrise abzuschreiben. Dr. K. hebt auch in Einzelnheiten die Gleichheit der Erkrankung in seinem Fall mit der Spinalparalyse nach Erb hervor und, dass der einzige Unterschied der Beginn des Processes ist, der in seinem Falle ziemlich plötzlich vor sich gegangen zu sein scheint, bei der syphilitischen Spinalparalyse hingegen mehr langsam und schleichend ist. Dieser Unterschied dürfte, wie K. meint, doch „nicht wesentlich genug sein, um zur Annahme verschiedener Krankheitsprocesse zu berechtigen, möglicherweise" — ich für meinen Theil möchte hier „möglicherweise" mit sicher vertauschen — „dürfte dieses Verhalten mit dem ätiologischen Moment in Zusammenhang gebracht werden können". Hier möchte ich mich mehr positiv aussprechen. Die Ursache in Köster's Fall war Variolois, in meinem Influenza, in Köster's Fall traten die Symptome plötzlich nach Variolois, in meinem hingegen während der Influenza auf.

Anatomisches. Was ferner den anatomischen Process betrifft, so dürfte es keinem Zweifel unterworfen sein, dass hier kleinere Herde im Rückenmarke vorliegen, die so gelegen sind, dass sie die Pyramidenbahnen berühren oder in geringem Grade zerstören. In Folge davon entstehen degenerative Processe in den Seitenbahnen. Wie weit sie ausserdem andere Theile des Rückenmarks angegriffen haben können, darüber ein theoretisches Raisonnement zu führen, lohnt nicht der Mühe, weil man darüber keine Kenntniss hat. Ich will blos daran erinnern, dass die, wenn auch unbedeutenden Sensibilitätsstörungen darauf hindeuten, dass der Process seine Wirkungen auch über das Gebiet der Seitenstränge hinaus erstreckt hat, und dass Jolly in einem Falle, in dem spastische Symptome nach Erysipelas auftraten, bei der Section „zerstreute Herde, strangförmige und disseminirte", und „alle drei Stränge erkrankt" fand. Doch waren in diesem Falle die Patellarreflexe „gegen Ende der Krankheit" verschwunden. (Neurol. Centralblatt. 1892. S. 189.)

In einem analogen Falle, den ich untersucht habe, trat die Lähmung

am 5.—7. Tage nach einer Diphtherie auf; die Reflexe waren vorher gesteigert, später verschwanden sie vollständig, als die Paralyse vollständig wurde, und bei der Section wurden zahlreiche grosse und kleine Herde im Rückenmark zerstreut angetroffen, sowohl in den Vorderhörnern als auch in den Seiten- und Hintersträngen (Fortschritte d. Med. 1896. S. 529ff.).

Dass diese Herde klein sind, dafür spricht die begrenzte Lähmung und deren geringer Grad.

Aetiologisches. Was nun die Ursache des Processes betrifft, so dürfte es wohl keinem Zweifel unterliegen, dass ihn die Infection hervorgerufen hat, sei es nun, dass sich die Influenzamikroben im Rückenmark localisirt, oder die Toxine darauf eingewirkt haben. Dafür sprechen sehr der von mir soeben angeführte Fall und noch mehr die mit Diphtherietoxin von Enriques und Hallein und später von Crocq jun. hervorgerufenen Myeliten, ebenso die von Tnoinot und Masselin (Revue de Méd. 1894. S. 849) mitgetheilten Versuche, wo diese Forscher nach Injection von Staphylococcus aureus und Bacterium coli commune die Gegenwart dieser Bacterien im Rückenmark bei Paralyse nachgewiesen haben, sowie Homén's analoge Versuche. Auch die klinische Erfahrung hinsichtlich der Entstehung der disseminirten Sklerose nach Infectionskrankheiten (Marie) und Semidalow's Untersuchungen über die Entstehung der spastischen Spinalparalyse bei Lathyrismus sind geeignet, den Zusammenhang der Herdmyeliten und Sklerosen mit Intoxication darzulegen.

Und dass Erb's syphilitische Spinalparalyse mehr chronisch entsteht, ist auch in voller Uebereinstimmung mit der chronischen Natur der Syphilis.

Fragt man aber, wie diese Toxine wirken, so weise ich auf meine Untersuchung des Rückenmarks in dem oben erwähnten Falle von Sklerose nach Diphtherie hin. Dabei fand sich das anatomische Bild acuter Entzündungsherde, Auswanderung lymphoider Zellen aus den Gefässen in den serösen Räumen und Vermehrung des Bindegewebes und Degeneration der Nervenelemente.

Dass ein solcher Process in seinem Anfange Myelitis und in einem späteren Stadium Sklerose genannt werden kann, ist klar. Wie weit man aber sagen darf, dass in diesem Falle eine circumscripte Myelitis (Herd-Myelitis) oder eine spastische Spinalparalyse vorliegt, das ist Geschmackssache und mehr ein Streit um Worte, als um Thatsachen.

In dem vorliegenden Falle, in dem keine Section vorliegt, und in vollständig analogen Fällen, die selten oder nicht zur Section gekommen sind, finde ich es am vorsichtigsten, von einer acuten spastischen Spinalparalyse zu sprechen, obwohl man nicht fehlgreifen dürfte, wenn man als Ursache derselben circumscripte Myelitis annimmt.

Solche Myelitiden sind bei Influenza selten und wenig bekannt (Determann, Deutsche Zeitschr. f. Nervenkr. 1891, Heft 1, ref. im neurolog. Centralblatt 1892. S. 212). Wenn dieser Fall schon aus diesem Gesichtspunkte der Beachtung werth ist, ist er es noch mehr aus dem Gesichtspunkte, dass er die Bedeutung der Infectionskrankheiten als ätiologisches Moment für spastische Spinalparalyse zeigt. Und da diese Form acut ist, so wird eine Lücke in der Kenntniss von den Sklerosen ausgefüllt, in derselben Weise, wie mein oben erwähnter Fall von acuter disseminirter Rückenmarkssklerose nachweist, dass die chronische Sklerose en plaques auch in acuter Form auftreten kann, ein Umstand, der die Streitigkeiten über die Natur dieser Krankheit schlichtet.

# XXVI.

## Besprechungen.

H. Oppenheim, Die Geschwülste des Gehirns. 1896. 270 Stn.; Die syphilitischen Erkrankungen des Gehirns. 1896. 196 Stn.; Die Encephalitis und der Hirnabscess. 1897. 275 Stn. (in Nothnagel's specieller Pathologie und Therapie erschienen als III. Abtheilung des ersten Theiles von Band IX. Wien, bei Alfred Hölder).

In den vorliegenden 3 Bänden giebt der durch ausgedehnte eigene Erfahrung und zahlreiche vorausgehende Veröffentlichungen über diese Gegenstände besonders legitimirte Verfasser eine ausgezeichnete Bearbeitung eines grossen Theiles der speciellen Pathologie und Therapie des Gehirns. Dadurch, dass die in der Ueberschrift genannten benachbarten und an vielen Stellen nicht scharf von einander abgrenzbaren Gebiete in der Hand eines Autors vereinigt worden sind, ist der Darstellung in glücklicher Weise der einheitliche Charakter gewahrt geblieben. Die verschiedene relative Häufigkeit der einzelnen Erkrankungskategorien bringt es naturgemäss mit sich, dass die Schilderung bei der einen mehr als bei der anderen die Resultate persönlicher Beobachtung hervortreten lässt.

Die folgende Besprechung wird sich bei der Fülle des Stoffes im Wesentlichen darauf beschränken müssen, solche Angaben hervorzuheben, aus denen der Standpunkt des Bearbeiters zu den hauptsächlich schwebenden Fragen kenntlich wird.

Bei den Geschwülsten des Gehirns finden auch die Cysten und die Aneurysmen der Hirnarterien ihre Besprechung.

Die pathologische Anatomie und Histologie werden kurz und klar erörtert. — In dem Kapitel vom Einfluss der Neubildung auf das Gehirn, Gehirn-Hüllen und -Nerven erklärt sich O. in der Frage nach der Genese der Stauungspapille mehr für die mechanische Theorie; er sieht im Hirndruck die wesentliche Ursache. (Die anhangsweise erwähnten Beobachtungen über anatomische Rückenmarksveränderungen bei Hirntumoren haben seither eine Erweiterung erfahren, die auch geeignet ist die mechanische Theorie der Stauungspapille zu stützen.) Bei der Schätzung des ätiologischen Einflusses des Traumas neigt O. zu der Anschauung, dass die durch eine Kopfverletzung hervorgerufene örtliche Läsion den Boden abgeben kann, auf welchem, auch noch nach Jahren, eine Neubildung zur Entwicklung gelangt.

In der Symptomatologie wird die von Bruns vorgeschlagene Bezeichnung „Nachbarschaftssymptome" acceptirt für die Summe von Erscheinungen, die durch den Einfluss des Tumors auf seine Umgebung bedingt sind, Symptome, die weder zu den Allgemeinsymptomen, noch zu den Herderscheinungen im engeren Sinne gerechnet werden können.

Die Allgemeinsymptome: Kopfschmerz, Stauungspapille, Störungen des Sensoriums und der Psyche, allgemeine Krämpfe, Erbrechen, Schwindel, Pulsverlangsamung, werden einzeln erörtert. Die Bezeichnung Stauungspapille soll nur da zur Anwendung kommen, wo deutliche Prominenz der Papille vorhanden ist; eine scharfe Grenze zwischen Stauungspapille und Neuritis optica wird nicht anerkannt. — Epilepsie kann Jahrzehnte lang den anderen Symptomen vorausgehen.

Bei den Herdsymptomen werden die Erscheinungen nach den einzelnen Hirnterritorien besprochen.

Den motorischen Centren werden sensible Eigenschaften zuerkannt in dem Sinne, dass die Empfindungscentren sich über ein grosses Gebiet der Rinde erstrecken, von dem die motorische Zone einen Theil ausmacht; individuelle Verschiedenheiten sind nicht auszuschliessen. — Psychische Störungen bei Tumoren können nicht als sicheres Fundament für die Localisation dienen; die rechte Hemisphäre kann auch bei Rechtshändern einen schwachen Antheil an der Wortbildung haben. Fehlen von Aphasie schliesst die Localisation eines Tumors im linken Stirnlappen nicht aus. — Die Gehstörung bei Stirnlappentumoren hat zur Hauptursache die Schwäche, vielleicht auch die ungleichmässige Anspannung der Nacken- und Rumpfmusculatur; die Benommenheit wirkt begünstigend auf das Hervortreten der Erscheinung ein. — Als Herdsymptom der Schläfenlappentumoren ist mit Bestimmtheit nur die sensorische Aphasie mit ihren Begleiterscheinungen anzusehen. — Die diagnostischen Ergebnisse der Percussion des Schädels sind mit Vorsicht zu verwerthen; O. empfiehlt dringend regelmässige Auscultation des Schädels.

Diagnose und differentialdiagnostische Abgrenzung finden sehr eingehende Würdigung.

In prognostischer Hinsicht modificirt O. seine frühere Angabe einer durchschnittlichen Dauer von 1—2 Jahren dahin, dass der Process in der Regel sich über 2—4 Jahre, mit Variationsbreite nach oben und unten, erstrecke.

Bei der Therapie wird als normale Voraussetzung für chirurgisches Eingreifen aufgestellt, dass ein Tumor als solcher nicht nur, soweit dies heute möglich, sichergestellt, sondern auch genau localisirbar und in einem leicht zugänglichen Gebiete befindlich sei. Auch für Tumoren der motorischen Zone, die am ersten den genannten Anforderungen entsprechen, muss wenigstens die Diagnose Neubildung gesichert sein, wozu aber das Erscheinen der Stauungspapille nicht abgewartet zu werden braucht.

Kleinhirntumoren gelten principiell für inoperabel. Trepanation und Spaltung der Dura, ohne die Absicht oder die Möglichkeit, den Tumor zu entfernen, als palliativer Eingriff, sind erlaubt, wenn die subjectiven Beschwerden sehr erheblich sind und auf andere Art nicht gemildert werden können, und bei rasch fortschreitender bedrohlicher Abnahme des Sehvermögens.

Ueber die zu therapeutischen Zwecken unternommene Lumbalpunction ist ein abschliessendes Urtheil noch nicht möglich; dieselbe ist nicht unbedingt zu verwerfen; Aspiration ist zu vermeiden.

Den Schluss bildet eine kurze Zusammenstellung der Ergebnisse der craniocerebralen Topographie zu operativen Zwecken.

In dem zweiten Bande umgrenzt Verfasser, nach kurzer historischer Einleitung, die Aufgabe zunächst so, dass nur diejenigen Affectionen, die nach der Natur ihrer pathologisch-anatomischen Veränderungen als syphilitische anzusehen sind, besprochen werden, nicht aber die (von Möbius als Metasyphilis bezeichneten) Krankheiten, wie Tabes und Dementia paralytica; dagegen ist die spinale Lues nicht ganz auszuschliessen. Bei der Aetiologie betont O. die Häufigkeit, mit welcher die Hirnlues schon innerhalb des ersten halben oder ganzen Jahres nach der Infection zur Entwicklung gelangt. — Als disponirende Momente erkennt er an: Trauma, Alkoholismus, chronische Bleivergiftung, neuropathische Anlage, psychische Ueberleistungen.

Die pathologische Anatomie der syphilitischen Veränderungen an Meningen, Gefässen, Wurzeln wird ausführlich besprochen, wobei zugegeben wird, dass es eventuell unmöglich sein kann, nur aus dem localen mikroskopischen Bilde syphilitische und tuberculöse Entzündungsproducte von einander mit Sicherheit zu unterscheiden.

Die Mehrzahl der im Hirn Syphilitischer vorkommenden Erweichungsherde ist eine Folge von Gefässverschluss; es giebt aber auch selbständige syphilitische Entzündungs- und Erweichungsherde, die auch nicht auf eine Neubildung zurückgeführt werden können. Syphilis kann in Nervenkernen acute einfache Entzündungs- und Degenerationsvorgänge erzeugen (z. B. Ophthalmoplegie).

In klinischer Beziehung werden nach Hervorhebung der allgemeinen Züge des Krankheitsbildes die einzelnen Formen analysirt: die basalen syphilitischen Affectionen und die der Convexität, die primäre Neuritis syphilitica der Hirnnerven und die multiple syphilitische Wurzelneuritis, die primäre syphilitische Arteriitis, die syphilitische Encephalitis, die cerebrospinale Syphilis und endlich die durch die hereditäre Syphilis hervorgerufenen Hirnkrankheiten. Die nur anhangsweise behandelte Gummigeschwulst ist dem Bande „Geschwülste“ zugewiesen.

Für die Rückenmarksyphilis betont O. besonders die relative Seltenheit rein spinaler Localisation, ohne gleichzeitige cerebrale klinische oder anatomische Veränderungen.

Gegenüber der Erb'schen syphilitischen Spinalparalyse beharrt O. auf seinen Zweifeln an der Selbständigkeit des Krankheitsbildes, während er die grosse Häufigkeit des Symptomencomplexes als solchen ebenfalls constatirt hat.

In diagnostischer Beziehung wird hervorgehoben, dass auch noch im dritten und vierten Decennium mit der Möglichkeit des Einflusses hereditärer Syphilis gerechnet werden muss.

Ohne Kenntniss der Anamnese und ohne sonstige Symptome constitutioneller Syphilis kann die Diagnose Hirnlues allein aus den nervösen Symptomen nie mit absoluter Sicherheit gestellt werden.

Isolirte reflectorische Pupillenstarre kommt als Symptom der Hirnlues vor, ist also nicht unbedingt für die Diagnose Tabes oder Dem. paralytica zu verwerthen. — In genauer Weise wird die differentiell-diagnostische Abgrenzung besprochen gegenüber der multiplen cerebrospinalen Sarcomatose, der multiplen Sklerose, der Tabes, den comb. Systemerkrankungen, der Landry'schen Paralyse, der progressiven Paralyse, der Hysterie und Neurasthenie.

In der Prognose schliesst sich O. im Wesentlichen den Naunyn'schen Angaben an.

Ein therapeutischer principieller Unterschied in der Wirkung von Jodkali und Hg wird nicht anerkannt, wohl aber empfohlen, sich nicht auf Jodkali zu beschränken; das zuverlässigere Mittel ist Hg. — O. empfiehlt, nach Beseitigung der Krankheitssymptome nur in den folgenden 2—3 Jahren, auch bei normalem Befinden, die Cur jährlich einmal zu erneuern.

Keine Form der syphilitischen Nervenkrankheiten in oben beschriebenem Sinne schliesst die specifische Cur aus.

Zur Beseitigung von Gummigeschwülsten und meningealen Schwarten kann, bei Versagen der medicamentösen Therapie, ein operativer Eingriff berechtigt sein.

---

Der Darstellung der Encephalitis wird unter Würdigung der Schwierigkeiten einer genauen Abgrenzung des Begriffs eine historische Darstellung der Entwicklung der ganzen Lehre vorausgeschickt; die Abgrenzung der Aufgabe selbst erfolgt mehr auf negativem Wege, indem die chronisch verlaufenden Formen, die syphilitische E., die E. bei Lyssa, die E. bei chronischer Chorea u. s. w. von der Betrachtung ausgeschlossen werden; die als cerebrale Kinderlähmung auftretende E. und die disseminirte Myelo-Encephalitis finden so wie so an anderen Stellen des Sammelwerkes ihre eingehende Bearbeitung. In ätiologischer Hinsicht gilt, dass Intoxication und Infection die Hauptursache, vielleicht die einzige Ursache der E. darstellen; Schädeltraumen schaffen wohl nur die Läsionsstelle als Ansiedelungsort für im Blute kreisende Mikroorganismen. Die Erreger der Infection können sich im Gehirn selbst ansiedeln; vielleicht sind auch Bacteriengifte im Stande, E. zu erzeugen.

Der Abschnitt pathologische Anatomie und Histologie schildert unter Verzicht auf systematische Behandlung die Polioencephalitis acuta haemorrhagica, die wahrscheinlich vom Gefässapparate ihren Ausgangspunkt nimmt, die herdförmig auftretende Erweichung und die traumatische E. In der Darstellung des klinischen Krankheitsbildes folgt O. dem historischen Entwicklungsgange unserer Kenntnisse, indem nach einander die Polioencephalitis superior haemorrhagica, die Polioencephalitis inferior acuta, die acute Bulbärmyelitis, die Influenza-Encephalitis u. s. w. an der Hand von Fällen analysirt werden.

Der Strümpell'schen Lehre von der acuten Encephalitis als einer der Ursachen der cerebralen Kinderlähmung steht O. sympathisch gegenüber.

Die Prognose ist nicht absolut ungünstig.

Den Schluss bildet Diagnose und Therapie; bei letzterer wird die Indication zur Lumbalpunction eingeschränkt auf Fälle mit deutlichen Zeichen schweren Hirndrucks.

---

Auf gesicherterem Boden bewegen wir uns in dem Schlusstheil des dritten Bandes, in der Darstellung des Hirnabscesses.

Als Erreger desselben haben nur zu gelten die eiterbildenden Mikroorganismen, die meist aus einem schon vorhandenen Eiterherde in der Nachbarschaft des Gehirns, seltener aus entlegeneren Körpertheilen stammen. Die in Betracht kommenden primären Processe werden ihrer relativen Häufig-

keit nach besprochen, ebenso wie die verschiedenen anatomischen Möglichkeiten des Weges der Infection.

Für die Beziehungen des Hirnabscesses zur Encephalitis gilt, dass es bei ersterem meist von vornherein zur Eiterbildung kommt; das Bild der „rothen Erweichung" braucht dem Stadium der Eiterung nicht vorauszugehen.

Bei der Symptomatologie werden nach Vorausschickung einer allgemeinen symptomatischen Darstellung gesondert erörtert der traumatische, der otitische (und rhinogene) und der metastatische Hirnabscess. „Neuritis optica" findet O. angegeben in 30—35 Proc. der Fälle; dagegen ist reine „Stauungspapille" viel seltener.

Die Diagnose bleibt unsicher, solange die primäre Infectionsquelle nicht nachgewiesen ist; die Existenz einer diffusen, serösen oder eitrigen Meningitis neben dem Abscess ist nicht auszuschliessen.

Besonders dankenswerth sind tabellarische Zusammenstellungen der differential-diagnostischen Beziehungen zwischen Abscess, Sinusthrombose und eitriger Meningitis, ebenso wie die exacte Formulirung der verschiedenen Operationsindicationen.

Den Schluss jedes einzelnen der vier Abschnitte bildet ein sehr sorgfältig gearbeitetes Literaturverzeichniss; eine ganze Reihe von Abbildungen, zum grossen Theil nach eigenen Präparaten des Verfassers, Fiebercurven u. s. w. sind beigegeben.

Die Darstellung lässt nirgends die bei dem Verfasser bekannten Vorzüge vermissen, die Klarheit der Sprache, die ruhige, sachliche Kritik und die grosse Vorsicht in den diagnostischen und vor Allem in den therapeu-Schlussfolgerungen. Das Werk kann ebensowohl zum eingehenden Studium, wie zu rascher Orientirung über diese oder jene Frage auf das Wärmste empfohlen werden.

A. Hoche (Strassburg i. E.).

# Literatur-Uebersicht.

A. Böhm und M. von Davidoff, Lehrbuch der Histologie des Menschen einschliesslich der mikroskopischen Technik. Zweite umgearbeitete Auflage. Mit 251 Abbildg. Wiesbaden, J. F. Bergmann, 1898. 411 Stn.

G. Buschan, Bibliographischer Semesterbericht der Erscheinungen auf dem Gebiete der Neurologie und Psychiatrie. Dritter Jahrgang 1897, erste Hälfte. Jena, Gustav Fischer. 1897. 172 Stn.

J. Dagonet, Système nerveux central. Coupes histologiques photographiées. 12 Planches tirées en phototypie concernant l'anatomie pathologique de la paralysie générale. Paris, Baillière et fils. 1897.

A. Delbrück, Gerichtliche Psychopathologie. Ein kurzes Lehrbuch für Studirende, Aerzte und Juristen. Leipzig, A. Barth, 1897. 224 Stn.

Ch. Féré, La famille névropathique. Theorie tératologique de l'hérédité et de la prédisposition morbides et de la dégénérescence. Deuxième édition. Paris, F. Alcan. 1898. 352 p.

v. Frankl-Hochwart und O. Zuckerkandl, Die nervösen Erkankungen der Blase (Nothnagel's specielle Pathologie und Therapie. XIX, II, 1). Wien, A. Hölder. 1898. 127 Stn.

F. Fuchs, Diagnostik der wichtigsten Nervenkrankheiten in mnemotechnischer Behandlung. Bonn, P. Haustein. 1897. 100 Stn.

F. Gattel, Ueber die sexuellen Ursachen der Neurasthenie und Angstneurose. Berlin, A. Hirschwald. 1898. 68 Stn.

P. Glatz, Dyspepsies nerveuses et Neurasthenie. Paris, F. Alcan. 1898. 340 p.

Gilles de la Tourette, Les états neurasthéniques. Formes cliniques, diagnostic, traitement. Paris, Baillière et fils. 1898. 92 p.

A. Goldscheider, Die Bedeutung der Reize für Pathologie und Therapie im Lichte der Neuronlehre. Leipzig, A. Barth. 1898. 88 S.

A. Goldscheider und E. Flatau, Normale und pathologische Anatomie der Nervenzellen auf Grund der neueren Forschungen. Mit 8 Abbildg. u. 7 Tafeln. Berlin, H. Kornfeld. 1898. 140 Stn.

K. Heilbronner, Rückenmarksveränderungen bei multipler Neuritis der Trinker. Berlin, S. Karger. 80 Stn.

Guy Hinsdale, Syringomyelie. Philadelphia, 1897. 74 Stn.

G. Hirth, Energetische Epigenesis und epigenetische Energieformeln, insbesondere Merksysteme und plastische Spiegelungen. Eine Programmschrift für Naturforscher und Aerzte. München und Leipzig, G. Hirth. 1898. 218 Stn.

A. Hoche, Ueber die leichteren Formen des periodischen Irreseins. Halle, C. Marhold. 1897. 39 Stn.

L. Ingelrans, Étude clinique des formes anormales du tabes dorsalis. Paris, G. Steinheil. 1897. 139 p.

Pierre Janet, Névroses et idées fixes. Etudes expérimentales. Avec 68 Figures. Paris, Felix Alcan. 1898. 492 p.

H. Laehr, Die Darstellung krankhafter Geisteszustände in Shakespeare's Dramen. Stuttgart, P. Neff. 1898. 200 Stn.

L. Laquer, Ueber die allgemeine schwere Myasthenie. Leipzig, Breitkopf & Härtel. 1898. 31 Stn.

G. Ledderhose, Die ärztliche Untersuchung und Beurtheilung der Unfallfolgen. Wiesbaden, J. F. Bergmann. 1898. 46 Stn.

A. Lehmann, Aberglaube und Zauberei von den ältesten Zeiten bis in die Gegenwart. Stuttgart, F. Enke. 1898. Letzte Lieferung, 96 Stn.

W. von Leube, Specielle Diagnose der inneren Krankheiten. Fünfte neubearbeitete Auflage. Leipzig, F. C. W. Vogel, 1898. Bd. II (die Krankheiten des Nervensystems enthaltend). 578 Stn.

Levillain, Neuropathologie viscérale. Viscéropathies nerveuses. Paris, A. Maloine. 1898. 53 p.

Liebmann, Die Untersuchung und Behandlung geistig zurückgebliebener Kinder. Berlin, Verlagsanstalt. 1898. 36 Stn.

M. Lorrain, Contribution à l'étude de la paraplégie spasmodique familiale. Paris, G. Steinheil. 1898. 133 p.

W. Macewen, Die infectiös-eitrigen Erkrankungen des Gehirns und Rückenmarks, Meningitis, Hirnabscess, infectiöse Sinusthrombose. Deutsche Ausgabe von P. Rudloff. Wiesbaden, J. F. Bergmann. 1898. 346 Stn.

Charles K. Mills, The nervous system and its diseases. — Diseases of the brain and cranial nerves, with a general introduction on the study and treatment of nervous diseases. With 459 illustrations. Philadelphia, J. B. Lippincott. 1898. 1056 p.

Muratoff, Klinische Vorlesungen über die Nervenkrankheiten des Kindesalters. Moskau. 1898. 196 Stn. (Russisch.)

E. Nebelthau, Gehirndurchschnitte zur Erläuterung des Faserverlaufs. XXXIII chromolithographirte Tafeln mit ebenso vielen Erklärungstafeln (gr. 4) und 72 Stn. Text. Wiesbaden, J. F. Bergmann. 1898.

J. Pal, Ueber amyotrophisch-paretische Formen der combinirten Erkrankungen von Nervenbahnen (sog. primäre combinirte Systemerkrankung). Wien, M. Perles. 1898. 48 Stn.

Ch. Ruths, Inductive Untersuchungen über die Fundamentalgesetze der psychischen Phänomene. Allgemeine Einleitung: eine neue Forschungsmethode. Darmstadt, H. L. Schlapp. 1898. 43 Stn.

Fr. Sano, Les localisations des fonctions motrices de la moëlle épinière. Bruxelles, H. Lamertin. 1898. 35 Stn.

Fr. Schultze, Lehrbuch der Nervenkrankheiten. Bd. I. Destructive Erkrankungen des peripheren Nervensystems, des Sympathicus, des Rückenmarks und seiner Häute. Mit 53 Textfiguren und 4 Tafeln in Farbendruck. Stuttgart, F. Enke. 384 Stn.

O. Schwarz, Die Bedeutung der Augenstörungen für die Diagnose der Hirn- und Rückenmarkskrankheiten. Für Neurologen und Ophthalmologen. Berlin, S. Karger. 1898. 100 Stn.

Chr. Sibelius, Beitrag zur Kenntniss der histologischen Veränderungen des Rückenmarks, der spinalen Wurzeln und Ganglien bei der progressiven Paralyse. Helsingfors. 1897. Gr. 4. 373 Stn. 8 Tafeln. (Finnländisch.)

L. Silvagni, Patogenesi e semeiologia della vertigine. Roma 1897. 162 p.

M. Sternberg, Die Akromegalie (Nothnagel's Handbuch VII, 2). Wien 1897. 116 Stn. Mit 16 Abbildungen.

A. Strümpell, Ueber die Alkoholfrage vom ärztlichen Standpunkt aus. Zweite verbesserte Auflage. Leipzig, F. C. W. Vogel. 1898. 24 Stn.

Th. Tiling, Ueber alkoholische Paralyse und infectiöse Neuritis multiplex. Halle, C. Marhold. 1897. 21 Stn.

A. Werkenthin, Die Zähne in hygienischer und ästhetischer Beziehung. Berlin, Verlagsanstalt. 1898. 131 Stn.

Wildermuth, Ueber die Aufgaben des Pflegepersonals bei Epileptischen. Halle, C. Marhold. 1898. 11 Stn.

Th. Ziehen, Leitfaden der physiologischen Psychologie in 15 Vorlesungen. Mit 23 Abb. Vierte theilweise umgearbeitete Auflage. Jena, G. Fischer. 1898 263 Stn.

---

Die Irrenpflege. Monatsschrift zur Hebung, Belehrung und Unterhaltung des Irrenpflegepersonals. Herausgegeben von Dr. Konrad Alt. Halle, C. Marhold.

Rivista di Patologia nervosa e mentale. Diretta da E. Tanzi, A. Tamburini ed E. Morselli. Firenze.

Revue de Psychiatrie (médecine mentale, neurologie, psychologie). Publiée par E. Toulouse. Paris.

Epidemic cerebrospinal Meningitis. A report of the state board of health of Massachusetts. Boston 1898. 178 p. 8 Plates.

The bulletin of the Ohio hospital for epileptics. 1898. 78 p.

Festschrift anlässlich des 50jährigen Bestehens der Provinzial-Irren-Anstalt zu Nietleben bei Halle a. S. Von früheren und jetzigen Aerzten der Anstalt. Leipzig, F. C. W. Vogel. 1897. 522 Stn.

Apparate und Instrumente zur Anwendung der Elektricität in der Medicin. Illustr. Katalog des elektrotechnischen Instituts. Frankfurt a. M. 1898.

Elektromedicinische Apparate und ihre Handhabung. Von Reiniger, Gebbert und Schall in Erlangen. 1898.

Druck von August Pries in Leipzig.

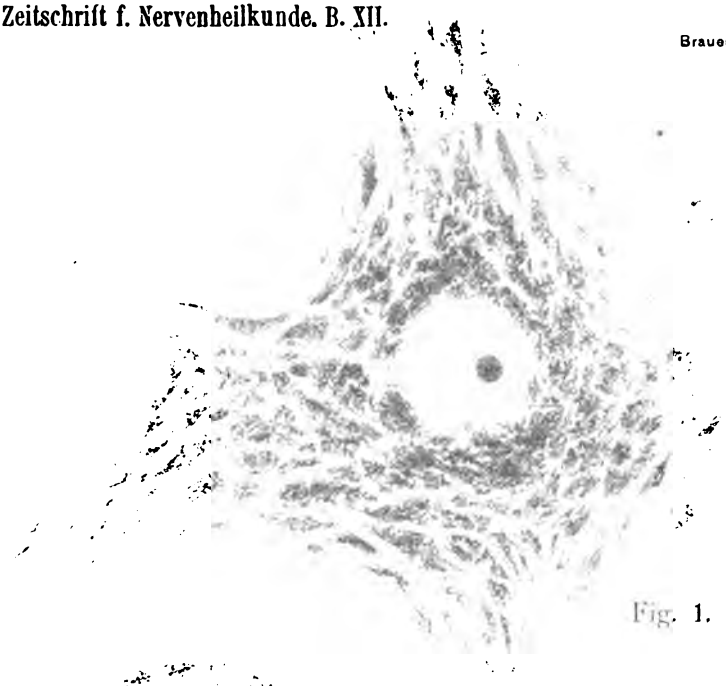

Fig. 1.

Fig. 2.

Fig. 3.

Fig. 4.

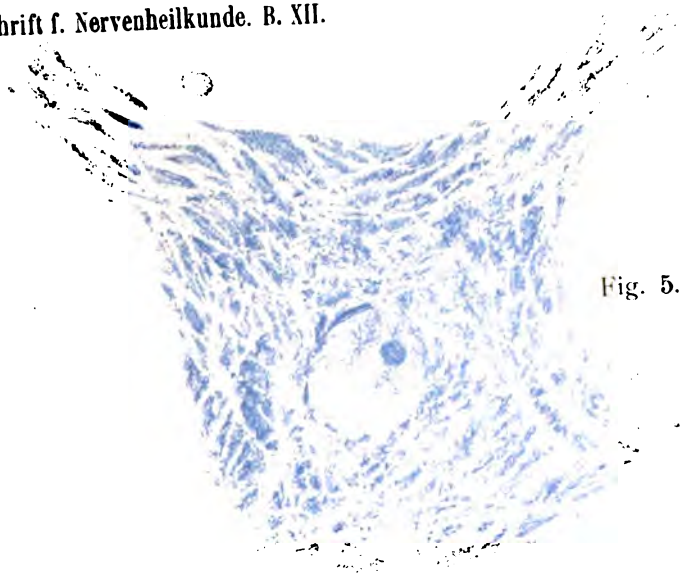

Fig. 5.



Fig. 6.



Fig. 7.

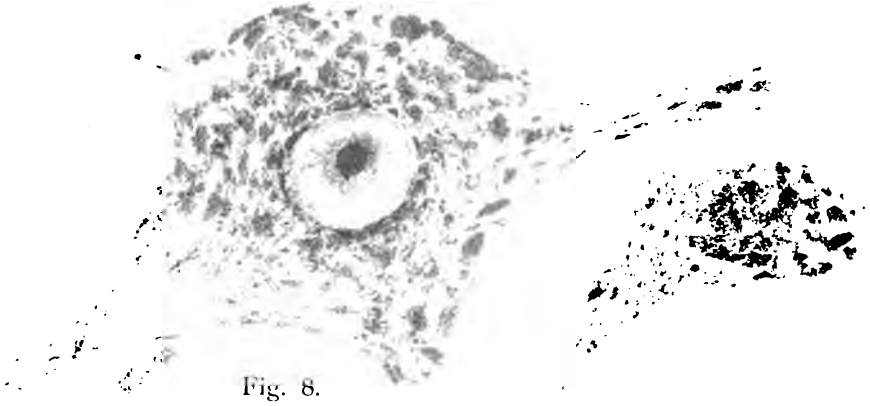

Fig. 8.



Fig. 9.

Fig. 10.




Fig. 1.

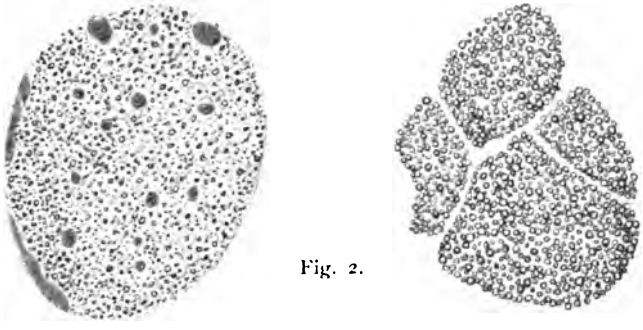

Fig. 2.

a b

Fig. 1.

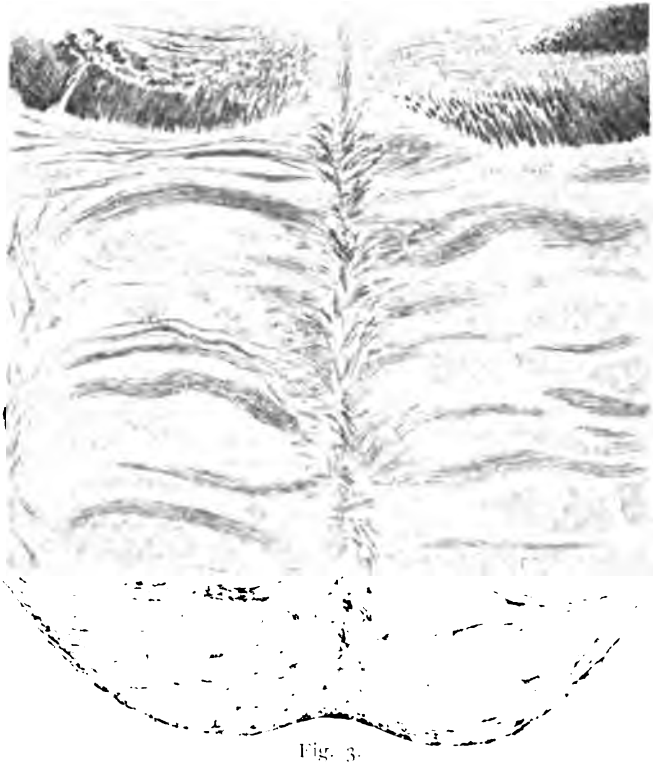

Fig. 3.

Fig. 1.

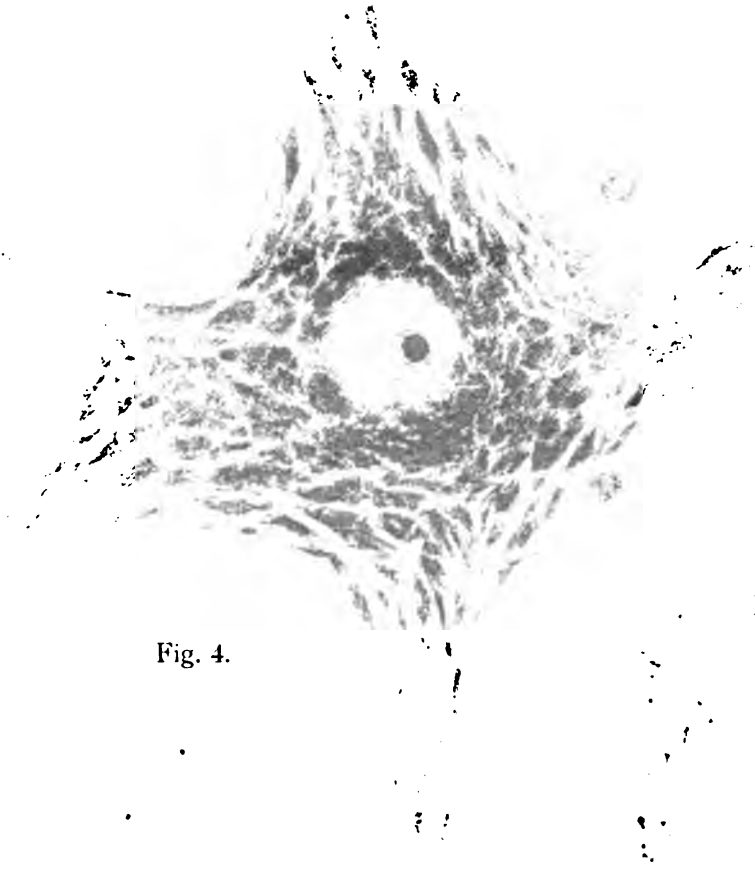

Fig. 4.

Fig. 4.

Fig. 3.

Fig. 2.



Fig. 6.

Fig. 5.

Fig. 8.



Fig. 7.

Fig. 1.

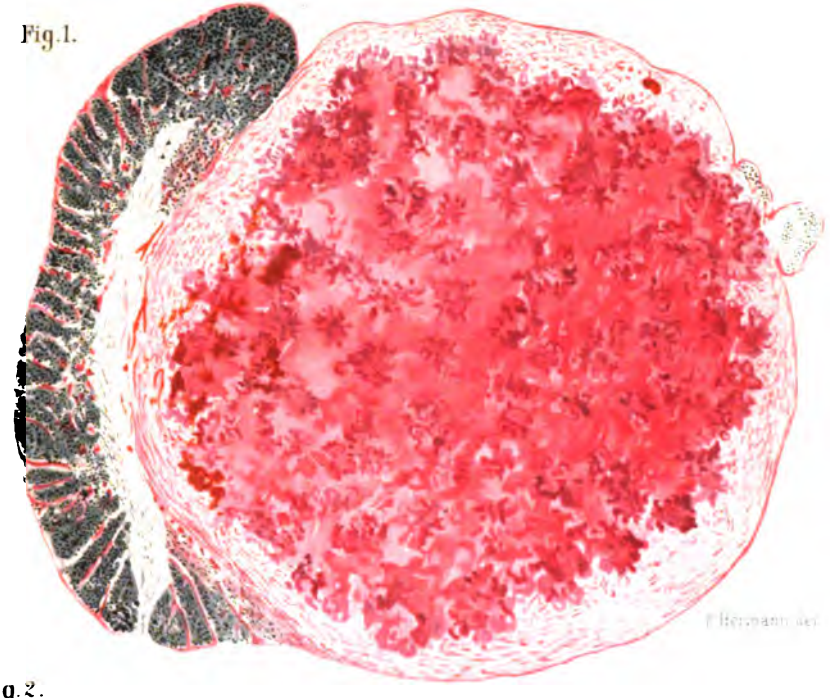

Fig. 2.

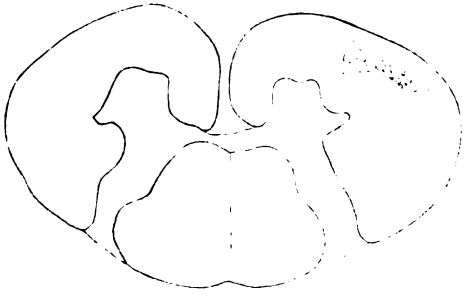

Fig. 3.

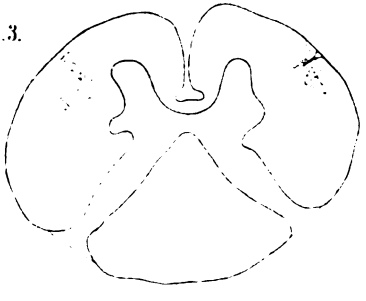

Fig. 4.

Fig. 5.

F. C. W. Vogel

Fig 1

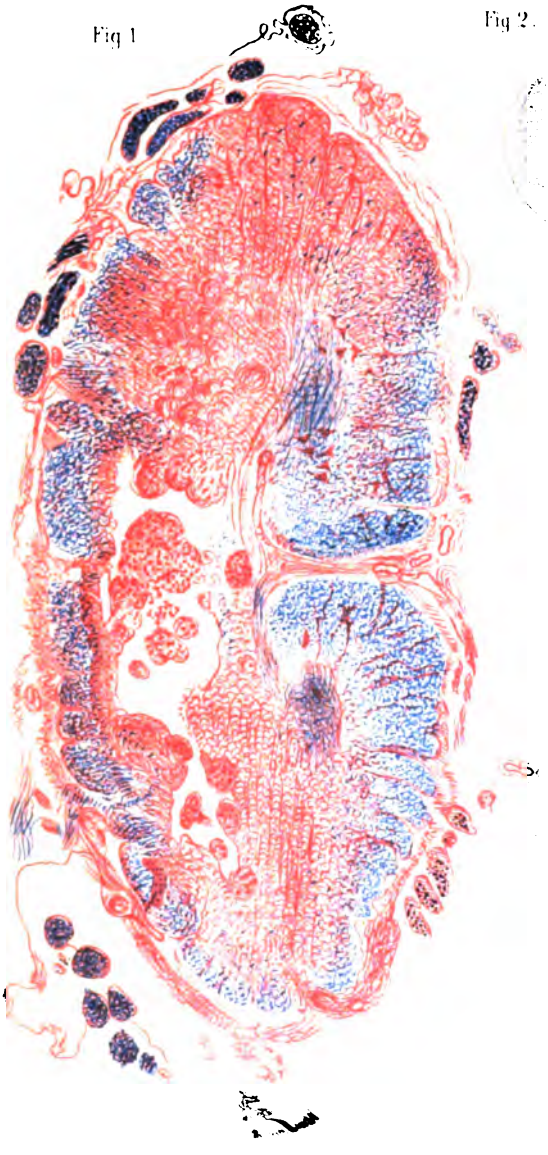

Fig 2.



4 Hals segment

Fig 3

Fig 4

Fig 5

Fig 6



2 Brustsegment

gel in

Fig. 1.

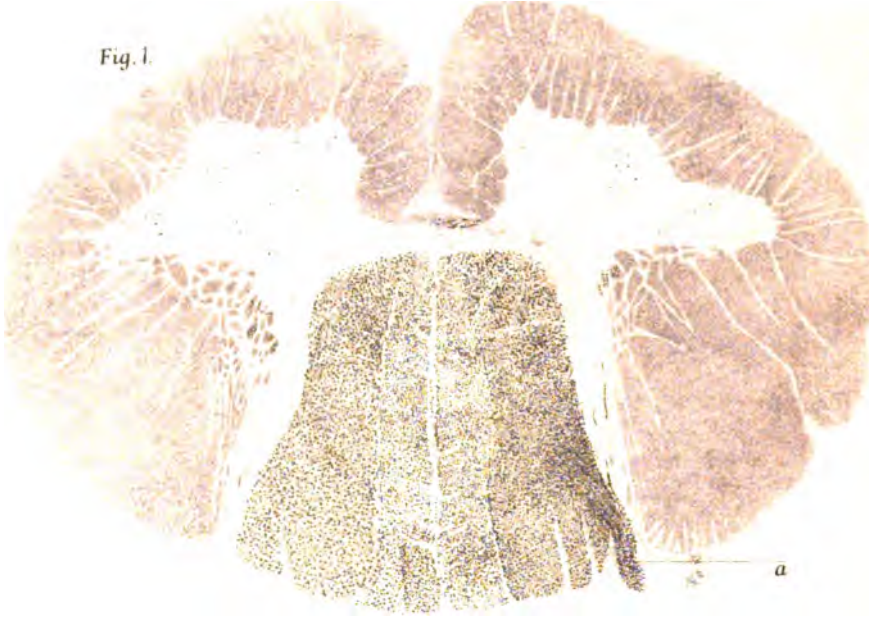


Fig. 2.

Fig.3.

Fig.4.

UNIV

FOR REFERENCE

NOT TO BE TAKEN FROM THE ROOM

BRO DART CAT. NO. 23 012 PRINTED IN U.S.A.

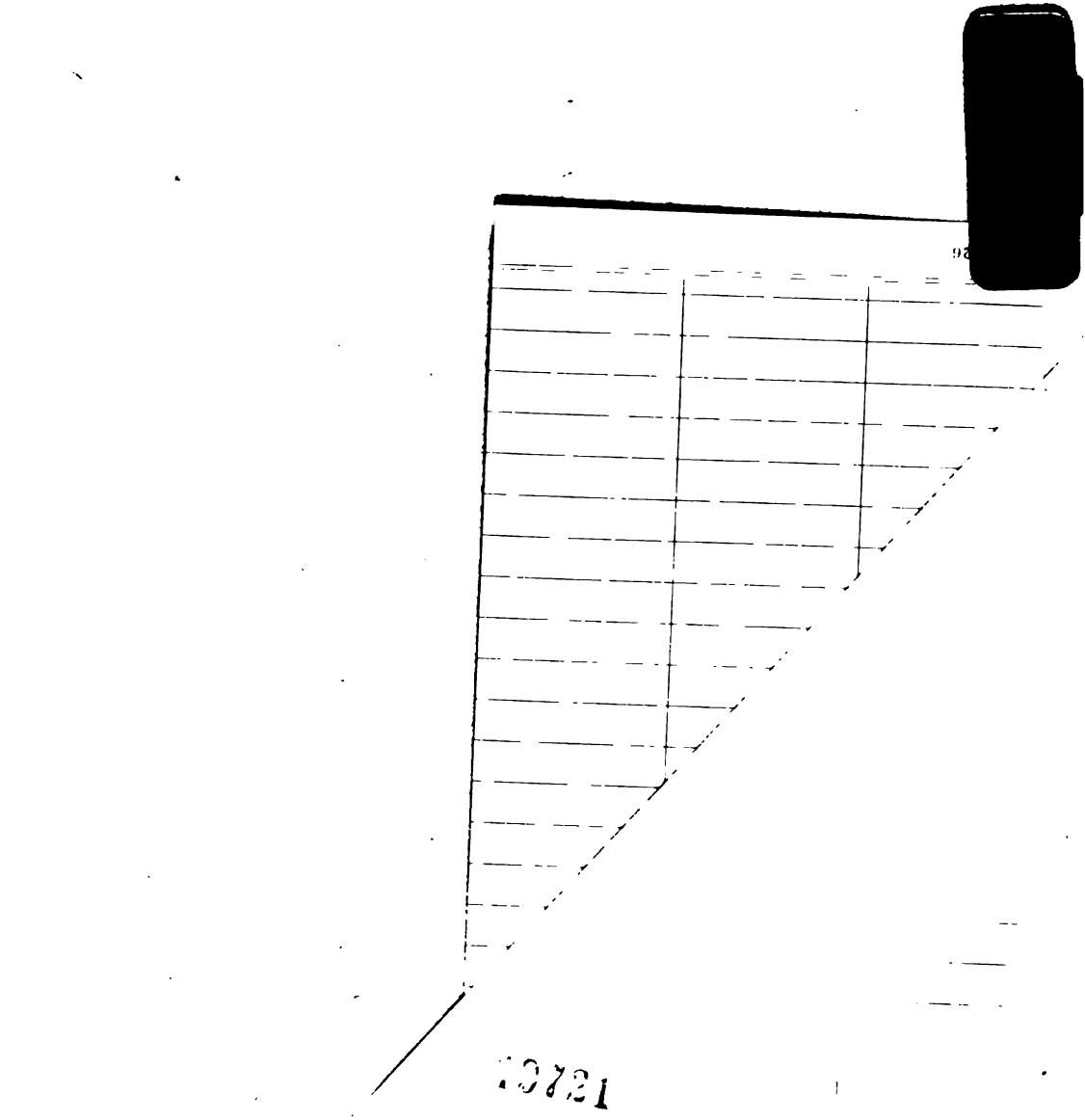

0721